

Síndrome pulmonar por *Hantavirus*: hallazgos en la tomografía axial computarizada de alta resolución



Hantavirus Pulmonary Syndrome: High-resolution Computed Tomography Findings

Sr. Director:

Hemos realizado una revisión retrospectiva de las historias clínicas de 8 pacientes adultos con síndrome pulmonar por *Hantavirus* (SPH) confirmado, con el fin de describir los hallazgos en las pruebas de tomografía axial computarizada de alta resolución (TACAR). Los pacientes fueron atendidos en 6 hospitales terciarios de Brasil entre los años 2003-2014. Los diagnósticos de SPH estuvieron basados en la historia clínica, el curso clínico y los hallazgos en las pruebas de imagen de cada paciente. Las pruebas serológicas (ELISA) de todos los pacientes mostraron resultados positivos para *Hantavirus*. Aunque las características observadas en la TACAR de la infección por *Hantavirus* del Viejo Mundo son bien conocidas, no conocemos ningún estudio que haya analizado los hallazgos en la TACAR en pacientes con SPH. En nuestro estudio, las características principales de la TACAR fueron la presencia de opacidades en vidrio esmerilado (OVE) y de un ligero engrosamiento de los septos interlobulares, que se observaron en todos los pacientes (fig. 1). Sin embargo, el patrón en adoquín desordenado solo se observó en 3 casos. Se detectó derrame pleural y engrosamiento peribroncovascular en 5 casos. Cuatro pacientes presentaban nódulos pequeños, y solo uno mostró focos de consolidación. Las anomalías fueron bilaterales y difusas en todos los casos.

El SPH es una zoonosis emergente causada por *Hantavirus*, un virus RNA monocatenario, esférico y dotado de cubierta que pertenece a la familia *Bunyaviridae*. En América, los reservorios naturales de este virus son los roedores de la subfamilia *Sigmodontinae*^{1,2}. El género *Hantavirus* comprende varios virus que se clasifican en 2 grupos, cada uno de los cuales se asocia a un síndrome clínico diferente: los *Hantavirus* del Viejo Mundo, que causan fiebre hemorrágica con síndrome renal (FHSR) o nefropatía epidémica; y los *Hantavirus* del Nuevo Mundo, relacionados con el SPH^{1,3}. El SPH fue la primera entidad clínica reconocida en los Estados Unidos, en 1993. En promedio, cada año se notifican unos 200 casos de SPH en América y, a pesar de que el número de casos es muy inferior al de la FHSR, la tasa de mortalidad media es de un 40%⁴.

Ambos síndromes afectan sobre todo a varones adultos jóvenes y su transmisión está relacionada con la actividad profesional, como ocurre en veterinarios, granjeros y otras profesiones relacionadas¹. El *Hantavirus* se transmite al ser humano por inhalación de partículas víricas nebulizadas provenientes de la orina, la saliva o de los excrementos secos de roedores reservorio. Se han notificado pocos casos de transmisión entre personas, los cuales han estado generalmente asociados a una cepa concreta, el virus Andes⁵.

La presentación clínica del SPH suele ser inespecífica y en la mayoría de los casos se observan manifestaciones de tipo gripal. La tos (que al comienzo no es productiva) suele indicar la transición a la fase cardiopulmonar, durante la cual aparece un síndrome de filtración capilar fulminante que puede causar edema pulmonar y choque de evolución rápida⁵. Las manifestaciones clínicas se observan tras un período de incubación de unas 2-3 semanas y habitualmente comprenden 3 fases bien delimitadas. La fase prodrómica se caracteriza por manifestaciones gripales inespecíficas entre 2-5 días de duración. La fase cardiopulmonar suele comenzar con tos seca que se convierte en productiva en poco tiempo, expectoración mucosanguinolenta, insuficiencia

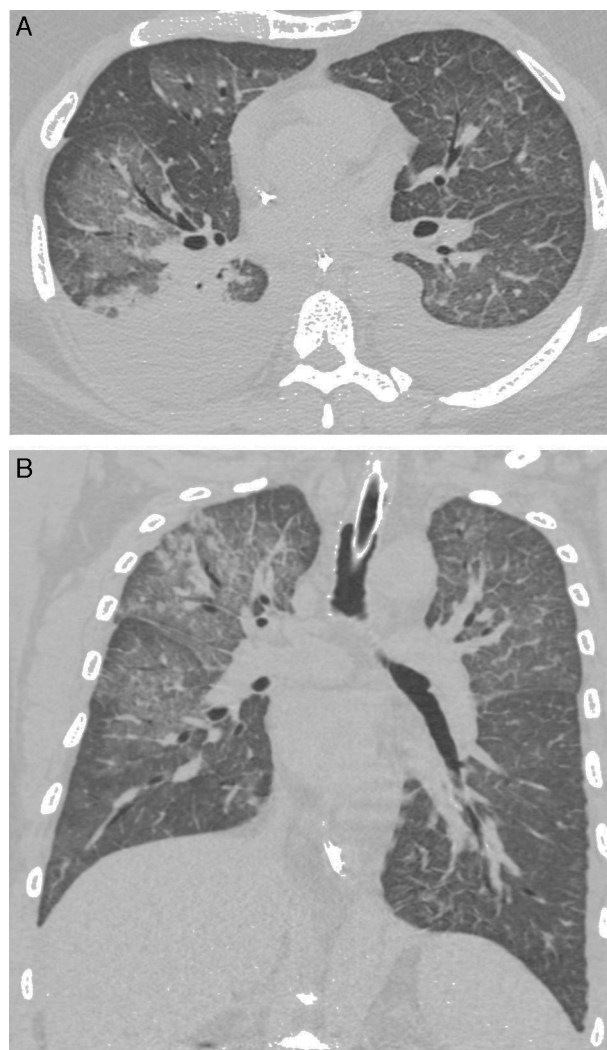


Figura 1. Varón de 28 años de edad con fiebre y disnea de progresión rápida. Las reconstrucciones axial (A) y coronal (B) de la tomografía axial computarizada de alta resolución muestran opacidades en vidrio esmerilado bilaterales. Se observa también derrame pleural bilateral.

respiratoria y choque cardiovascular. Durante esta fase, los resultados analíticos muestran marcada leucocitosis con desviación a la izquierda, trombocitopenia, concentraciones séricas elevadas de lactato deshidrogenasa y aspartato aminotransferasa, hemoconcentración e hipoalbuminemia debida a la filtración capilar^{1-3,5}. La fase de convalecencia se distingue por mejorías en la oxigenación y la diuresis, y estabilización hemodinámica. A pesar de que se puede hacer un diagnóstico de presunción basado en la historia clínica del paciente y los hallazgos radiológicos, la confirmación del diagnóstico requiere pruebas diagnósticas específicas, como pruebas serológicas (ELISA), de transcripción inversa y/o PCR. En nuestra muestra, los resultados del ELISA fueron positivos para *Hantavirus* en todos los casos^{1,3}.

Para concluir, los hallazgos predominantes en la TACAR de pacientes con SPH fueron las OVE y un ligero engrosamiento septal. Estos hallazgos son de gran ayuda para el diagnóstico en un entorno clínico adecuado. El derrame pleural y el engrosamiento peribroncovascular también son hallazgos frecuentes, aunque menos característicos.

Bibliografía

1. Pinto Junior VL, Hamidad AM, Albuquerque Filho D. de O., dos Santos VM. Twenty years of hantavirus pulmonary syndrome in Brazil: A review of epidemiological and clinical aspects. *J Infect Dev Ctries.* 2014;8:137-42.
2. Gizzi M, Delaere B. Another case of "European hantavirus pulmonary syndrome" with severe lung, prior to kidney, involvement, and diagnosed by viral inclusions in lung macrophages. *Eur J Clin Microbiol Infect Dis.* 2013;32:1341-5.
3. Jonsson CB, Figueiredo LT. A Global perspective on hantavirus ecology, epidemiology, and disease. *Clin Microbiol Rev.* 2010;23:412-41.
4. Bi Z, Formenty PB, Roth CE. Hantavirus infection: A review and global update. *J Infect Dev Ctries.* 2008;2:3-23.
5. Hamam H, Grenberg B. Acute cardiopulmonary failure in a young man. *Chest.* 2008;133:570-3.

Técnica de lavado pulmonar en lactante con proteinosis alveolar



A Lung Lavage Technique in an Infant with Pulmonary Alveolar Proteinosis

Sr. Director:

El tratamiento de elección de la proteinosis alveolar en niños es el lavado pulmonar total, que consiste en la eliminación del material proteináceo depositado a nivel alveolar a través de la instilación de suero directamente en el pulmón¹. Realizar dicho procedimiento en pediatría supone un verdadero reto técnico dada su rareza y la falta de material específico².

Presentamos el caso de una paciente sana hasta los 7 meses de vida, cuando se le diagnosticó de leucemia mieloblástica aguda tipo M5a. Por este motivo, a los 13 meses de edad, recibió un trasplante de progenitores hematopoyéticos (TPH) haploideéntico del padre en primera remisión completa. Como complicación post-TPH sufrió enfermedad de injerto contra huésped aguda generalizada, que precisó tratamiento inmunosupresor intensivo. A los 2 meses del TPH una TC de tórax, realizada por fiebre persistente, fue normal.

La enfermedad respiratoria empezó a los 20 meses de edad (7 meses post-TPH), tras una sepsis por *Klebsiella pneumoniae*. Presentó dificultad respiratoria e hipoxemia progresivas.

Al no mejorar los síntomas respiratorios a pesar de antibioterapia, se indicó una TC de tórax en la que se objetivó un patrón bilateral «en empedrado». Se realizó, en un mismo acto anestésico, un lavado broncoalveolar (cuya citología mostró abundante material granular denso PAS positivo, creciendo en el cultivo *Pseudomonas aeruginosa*) y una biopsia pulmonar mediante minitoracotomía, que sirvió para descartar infección y neumopatía intersticial por déficit de surfactante, y además confirmó el diagnóstico de proteinosis alveolar.

Ante estos hallazgos se decidió realizar un lavado pulmonar terapéutico de forma secuencial. Se realizaron 12 pases de 27 ml/kg de suero calentado cada uno en el pulmón derecho, introduciendo un total de 2.700 ml. Dos semanas después en el pulmón izquierdo, usando alrededor de 2.500 ml.

Ante la falta de tubos de doble luz para niños menores de 8 años, se optó por introducir 2 tubos endotraqueales mediante laringoscopia directa:

- Uno colocado en tráquea para mantener la ventilación (de 3,5 mm de diámetro).
- Otro con balón en uno de los bronquios principales, de 3 mm de diámetro y telescopado para tener tanto el calibre como la longitud suficientes, a través del cual se instiló el suero (fig. 1A).

La ubicación correcta de ambos tubos se comprobó mediante broncoscopia flexible y escopia.

Diego de Lacerda Barbosa, Gláucia Zanetti e Edson Marchiori*

Federal University of Rio de Janeiro, Rio de Janeiro, Brasil

* Autor para correspondencia.

Correo electrónico: edmarchiori@gmail.com (E. Marchiori).

<http://dx.doi.org/10.1016/j.arbres.2016.05.022>

0300-2896/

© 2016 SEPAR. Publicado por Elsevier España, S.L.U. Todos los derechos reservados.

La entrada y salida de líquido en el bronquio fue por gravedad; se usó un sistema de conexiones que se clampaban para permitir la entrada o salida del líquido de forma alterna (fig. 1B).

Tras cada procedimiento ingresó durante 12 h en la UCI. Recibió corticoides para prevenir el edema laríngeo y se extubó en pocas horas sin complicaciones.

La respuesta clínica tras el lavado de ambos pulmones fue muy buena, y rápidamente desapareció la hipoxemia. A las 2 semanas del procedimiento se realizó una TC de tórax de alta resolución y baja radiación en la que aún persistían lesiones pulmonares en vidrio esmerilado, aunque en menor extensión que previamente.

Se descartó la presencia en sangre de autoanticuerpos anti-factor estimulante de colonias de granulocitos-monocitos (GM-CSF), y también fue normal el estudio de mutaciones de GATA2.

Tras 5 meses del procedimiento, se repitió el lavado pulmonar al reaparecer la hipoxemia, mejorando de nuevo clínicamente.

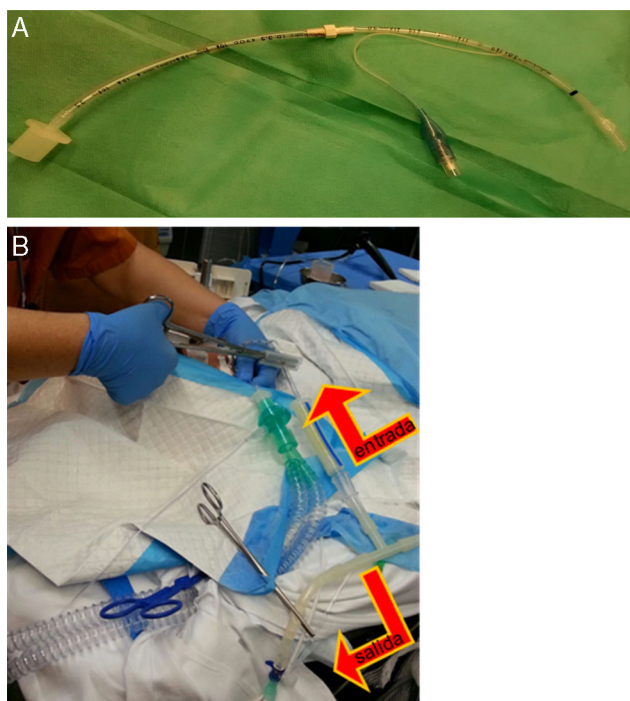


Figura 1. A) Tubo endotraqueal de 3 mm con balón, alargado a través de conexión con otro de 3,5 mm, y a través del cual se hacía la instilación y recogida del suero caliente una vez enclavado en el bronquio principal. B) Imagen en la que se aprecia tubo que queda ubicado en tráquea, a través del cual se ventila a la paciente, y el tubo colocado en bronquio principal mediante el que se instilaba el suero fisiológico con un sistema de clampaje alternante (cerrando salida en el momento de instilación y cerrando entrada en el momento de vaciamiento del líquido pulmonar), según se muestra con las flechas.