

Imagen clínica

Trombosis del muñón de la arteria pulmonar en paciente con neumonectomía derecha complicada con fístula broncopleurales



Pulmonary artery stump thrombus in a patient with right pneumonectomy complicated by bronchopleural fistula

Luis Gorospe Sarasúa^{a,*}, Ana Paz Valdebenito-Montecino^b y Gemma María Muñoz-Molina^b

^a Servicio de Radiodiagnóstico, Hospital Universitario Ramón y Cajal, Madrid, España

^b Servicio de Cirugía Torácica, Hospital Universitario Ramón y Cajal, Madrid, España

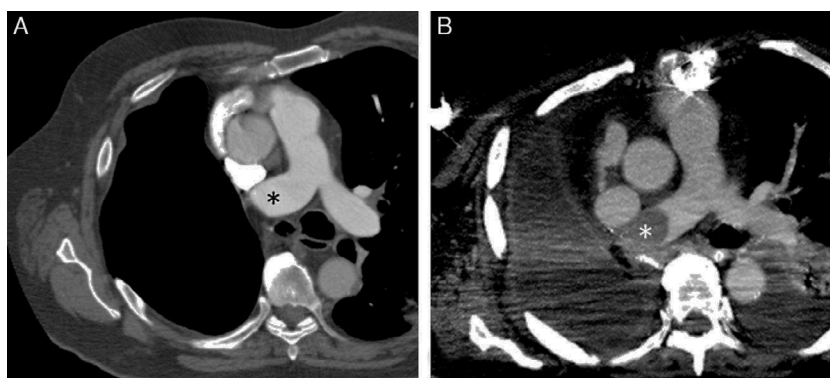


Figura 1. A) Imagen axial de la TC de tórax, 6 meses después de la neumonectomía, en la que se observa el muñón de la arteria pulmonar principal derecha (asterisco) sin defectos de repleción en su interior. B) Imagen axial de la TC de tórax, 8 semanas después de la reparación del fístula broncopleurales, que muestra un defecto de repleción convexo (asterisco) de nueva aparición en el muñón de la arteria pulmonar principal derecha.

Un paciente de 71 años con antecedentes de un carcinoma broncogénico tratado mediante neumonectomía derecha desarrolló una fístula broncopleurales 3 meses después de la cirugía. La fístula se trató con antibióticos, drenaje torácico y 2 intentos fallidos de sellado endoscópico con derivados de fibrina, por lo que finalmente se decidió el cierre quirúrgico de la misma con almohadilla grasa pericárdica mediante esternotomía media. Todos los estudios de la TC de tórax hasta el momento no habían mostrado trombos en el muñón de la arteria pulmonar principal derecha (fig. 1A). Sin embargo, 8 semanas después de la reparación de la fístula, el paciente ingresó con sepsis grave de origen respiratorio, objetivándose en una nueva TC la aparición de un trombo convexo en el muñón de la arteria pulmonar principal derecha, derrame pleural izquierdo y opacidades de aspecto infeccioso en pulmón izquierdo

(fig. 1B). El paciente falleció unos días más tarde por un fracaso multiorgánico.

El trombo en el muñón de la arteria pulmonar tiene una prevalencia del 12% en pacientes sometidos a neumonectomía, y la necesidad de tratamiento anticoagulante es controvertida¹. Nuestro caso resulta interesante porque esta complicación aparece de forma diferida tras una segunda intervención quirúrgica para reparar una fístula broncopleurales.

Bibliografía

1. Kim SY, Seo JB, Chae EJ, Do KH, Lee JS, Song JW, et al. Filling defect in a pulmonary arterial stump on CT after pneumonectomy: Radiologic and clinical significance. *AJR Am J Roentgenol.* 2005;185:985–8.

* Autor para correspondencia.

Correo electrónico: luisgorospe@yahoo.com (L. Gorospe Sarasúa).