

<sup>b</sup> Servicio de Medicina Interna, Hospital General de Elche, Elche, Alicante, España

\* Autor para correspondencia.  
Correo electrónico: [lucia.lzjc@hotmail.com](mailto:lucia.lzjc@hotmail.com) (L. Zamora Molina).

<http://dx.doi.org/10.1016/j.arbres.2016.02.010>

## Neumonía por *Pneumocystis jirovecii* complicando la evolución de una paciente con glioblastoma multiforme en tratamiento con temozolomida



### *Pneumocystis jirovecii* pneumonia complicating the progress of a patient with glioblastoma multiforme receiving temozolomide

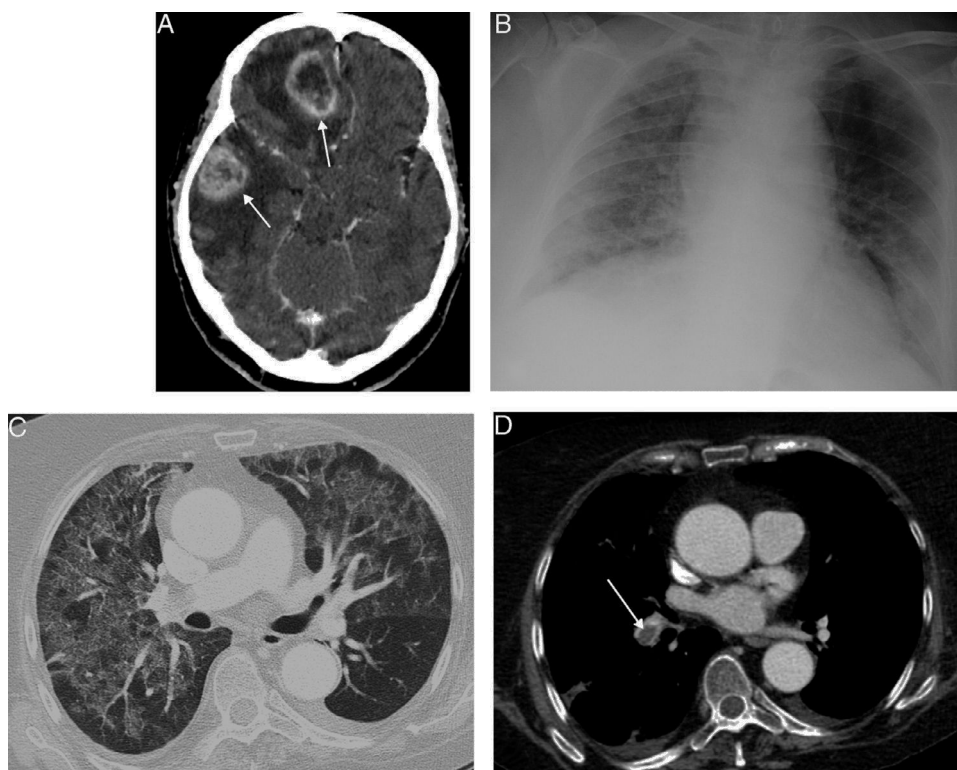
Sr. Director:

La neumonía por *Pneumocystis jirovecii* (NPJ) es una infección oportunista, especialmente frecuente en los pacientes con infección por el virus de la inmunodeficiencia humana (VIH), aunque también puede observarse en pacientes tratados con corticoides, fármacos inmunosupresores y antineoplásicos. La temozolomida es un agente antineoplásico alquilante, relativamente nuevo, que se emplea como fármaco de primera línea para el tratamiento del glioblastoma multiforme (GM)<sup>1</sup>. Una complicación poco frecuente pero grave del tratamiento con temozolomida es el desarrollo de una NPJ. El mecanismo patogénico está relacionado con la

inducción de una linfopenia y de una disfunción selectiva de las células T<sup>2</sup>. Existen escasas referencias bibliográficas que describan la aparición de la NPJ en pacientes tratados con temozolomida<sup>3</sup>.

Presentamos un caso de una mujer de 69 años diagnosticada de un GM multifocal (fig. 1A), que presentó un cuadro de fiebre e insuficiencia respiratoria rápidamente progresiva 4 semanas después de iniciar un tratamiento con temozolomida y dosis altas de corticoides. Una radiografía de tórax (fig. 1B) demostró un aumento de densidad en vidrio deslustrado (*ground-glass*) de ambos pulmones, que se confirmó en la tomografía computarizada (TC) de tórax (fig. 1C). De forma incidental, se detectó también un tromboembolismo pulmonar bilateral (fig. 1D). Ante la sospecha de una NPJ, se decidió realizar una fibrobroncoscopia, la cual confirmó la NPJ en el lavado broncoalveolar. La paciente respondió favorablemente, tanto desde el punto de vista clínico como radiológico, al tratamiento anticoagulante y antibiótico con trimetoprim-sulfametoxazol.

La NPJ es una infección grave, oportunista, típica de los pacientes con infección avanzada por el VIH, aunque también puede afectar a pacientes inmunodeprimidos por otros motivos (dosis altas de



**Figura 1.** A) Imagen axial de la TC de cráneo, tras la administración de contraste intravenoso, en la que se observan 2 lesiones intraaxiales con realce en anillo (flechas), en hemisferio cerebral izquierdo, con importante efecto de masa y edema perilesional asociado. B) Radiografía anteroposterior de tórax, en la que se identifican opacidades de atenuación en vidrio deslustrado en ambos pulmones. C) Imagen axial de la TC de tórax (ventana de pulmón), en la que se visualiza un llamativo patrón en mosaico del parénquima pulmonar, alternándose áreas de atenuación en vidrio deslustrado con otras de menor densidad, típico de la infección por *Pneumocystis jirovecii*. D) Imagen axial de la TC de tórax (ventana de mediastino), con contraste intravenoso (obtenida al mismo nivel que la imagen C), en la que se demuestra un defecto de repleción central en la arteria lobar inferior derecha (flecha), en relación con un tromboembolismo pulmonar.

corticoides o inmunosupresores, tratamientos antitumorales. .). En los últimos años está aumentando la incidencia de la NPJ en pacientes sin el VIH. Además, en los pacientes sin el VIH, la NPJ tiene una evolución más agresiva y suele conllevar una mayor tasa de mortalidad que en los pacientes con el VIH<sup>4</sup>. La temozolomida es un fármaco antineoplásico alquilante relativamente nuevo que se utiliza en el tratamiento de tumores gliales de alto grado y que, entre otros efectos, induce una linfopenia y una disfunción de las células T que predispone a los pacientes al desarrollo de la NPJ. Esta complicación es especialmente frecuente si el paciente está recibiendo de forma simultánea corticoides y/o radioterapia (estos 2 últimos tratamientos son habituales en los pacientes con neoplasias del sistema nervioso central), por lo que suele recomendarse la administración profiláctica de trimetoprim-sulfametoxazol para evitar su aparición<sup>2</sup>. La enfermedad tromboembólica, también es relativamente frecuente en pacientes con glioblastoma (hasta un 33% de pacientes con GM desarrollan trombosis venosa profunda y/o embolismo pulmonar, según un estudio reciente), especialmente en el primer mes tras la neurocirugía y durante el tratamiento con quimioterapia<sup>5</sup>. Existen pocas referencias bibliográficas que describan la aparición de la NPJ en pacientes tratados con temozolomida y, a nuestro entender, ninguna que haya descrito su coincidencia con un tromboembolismo pulmonar.

Creemos que el conocimiento de esta complicación respiratoria infecciosa específica, la NPJ, en pacientes con GM tratados con temozolomida es importante para su detección precoz y un manejo óptimo.

## Bibliografía

1. Venur VA, Peereboom DM, Ahluwalia MS. Current medical treatment of glioblastoma. *Cancer Treat Res*. 2015;163:103-15.
2. Schwarzberg AB, Stover EH, Sengupta T, Michelini A, Vincitore M, Baden LR, et al. Selective lymphopenia and opportunistic infections in neuroendocrine tumor patients receiving temozolomide. *Cancer Invest*. 2007;25:249-55.
3. Kizilarslanoglu MC, Aksoy S, Yildirim NO, Ararat E, Sahin I, Altundag K. Temozolomide-related infections: Review of the literature. *J BUON*. 2011;16:547-50.
4. Tasaka S, Tokuda H. *Pneumocystis jirovecii* pneumonia in non-HIV infected patients in the era of novel immunosuppressive therapies. *J Infect Chemother*. 2012;18:793-806.
5. Edwin NC, Khoury MN, Sohal D, McCrae KR, Ahluwalia MS, Khorana AA. Recurrent venous thromboembolism in glioblastoma. *Thromb Res*. 2016;137:184-8.

Luis Gorospe Sarasúa<sup>a,\*</sup>, Almudena Ureña-Vacas<sup>a</sup> y Jacobo Rodrigo Muñoz del Toro<sup>b</sup>

<sup>a</sup> Servicio de Radiodiagnóstico, Hospital Universitario Ramón y Cajal, Madrid, España

<sup>b</sup> Servicio de Oncología Médica, Hospital Universitario Ramón y Cajal, Madrid, España

\* Autor para correspondencia.

Correo electrónico: [luisgorospe@yahoo.com](mailto:luisgorospe@yahoo.com) (L. Gorospe Sarasúa).

<http://dx.doi.org/10.1016/j.arbres.2016.02.013>

## Autopsia de un sarcoma de arteria pulmonar, que formaba un aneurisma sin captación de FDG



### Autopsy case of pulmonary artery sarcoma forming aneurysm without FDG uptake

Sr. Director:

El sarcoma de la arteria pulmonar (AP) es un tumor raro<sup>1</sup>, cuyos síntomas clínicos y hallazgos radiológicos, a menudo, simulan un embolismo pulmonar<sup>2</sup>. El aneurisma de la AP principal es una presentación infrecuente del sarcoma de la AP. Por lo que sabemos, solo se han comunicado 2 casos<sup>3,4</sup>, y existe un tercer caso no publicado que se evaluó mediante una tomografía por emisión de positrones (PET)/tomografía computarizada (TC) con 2-desoxi-2-[<sup>18</sup>F]fluoro-D-glucosa (FDG). Presentamos el caso de un aneurisma de la AP principal, sin captación de FDG, secundario a un sarcoma de la AP, y el primer informe necrópsico de un paciente con esta enfermedad.

Un varón de 38 años de edad fue derivado a nuestro hospital por presentar un aneurisma de la AP principal derecha, y múltiples nódulos, bien definidos, en ambos pulmones que eran visibles en la TC torácica. La PET/TC mostró captación de FDG en múltiples nódulos pulmonares, pero no en el aneurisma de AP (figs. 1A y B). Los ecocardiogramas transtorácico y transesofágico revelaron la presencia de un aneurisma de la AP que comprimía la aurícula izquierda. Se sospechó que el aneurisma de la AP se debía a un sarcoma de AP con múltiples metástasis pulmonares, y se practicó una biopsia toracoscópica y una fenestración pericárdica. El análisis microscópico de la muestra de la biopsia permitió diagnosticar un leiomiomasarcoma de la AP. Tras considerar el pronóstico del tumor y el carácter invasivo del tratamiento quirúrgico, se decidió no someter al paciente a una intervención quirúrgica. Se inició quimioterapia con pazopanib, que se suspendió porque el paciente

presentó reacción alérgica con erupción cutánea y fiebre. Se planteó iniciar un tratamiento quimioterapéutico de segunda línea, pero el paciente falleció repentinamente 2 meses después del diagnóstico. Aproximadamente 26 h después del éxitus, se practicó la autopsia con el consentimiento de la familia.

La autopsia reveló la presencia de un leiomiomasarcoma de la AP principal con degeneración quística (fig. 1C), múltiples metástasis pulmonares y miocárdicas, y una hemorragia masiva en la cavidad torácica izquierda. Los hallazgos patológicos fueron compatibles con leiomiomasarcoma de AP y rotura de un aneurisma de la AP. Se especuló que la causa de la muerte fue la rotura del aneurisma de la AP.

Por lo general, los sarcomas de la AP muestran captación de FDG<sup>2</sup>. Sin embargo, en este caso, la PET-TC mostró acumulaciones de FDG en varias metástasis pulmonares, pero no en el aneurisma de la AP. Esto se debe a que la pared del aneurisma es demasiado fina como para que el PET-FDG pueda mostrar la captación de FDG. Por consiguiente, el sarcoma primario de la AP puede ser difícil de detectar mediante PET-FDG cuando forma un aneurisma, y existe la posibilidad de obtener un resultado falso negativo.

Dos de los 3 pacientes con aneurisma de la AP, secundario a un sarcoma de la AP (los 2 casos publicados<sup>3,4</sup> y el aquí descrito), presentaron una rotura del aneurisma de la AP principal, que es una complicación infrecuente dada la baja presión que soporta la AP<sup>5</sup>. No obstante, los aneurismas de la AP secundarios a un sarcoma de la AP podrían ser más frágiles y, por ello, la posibilidad de rotura mayor que en los aneurismas de la AP debidos a otras enfermedades.

En conclusión, un aneurisma secundario a un sarcoma primario de la AP puede ser difícil de detectar mediante PET-FDG. Es necesario acumular más casos para poder conocer mejor las características clínicas del sarcoma de la AP con aneurisma de la AP principal.