

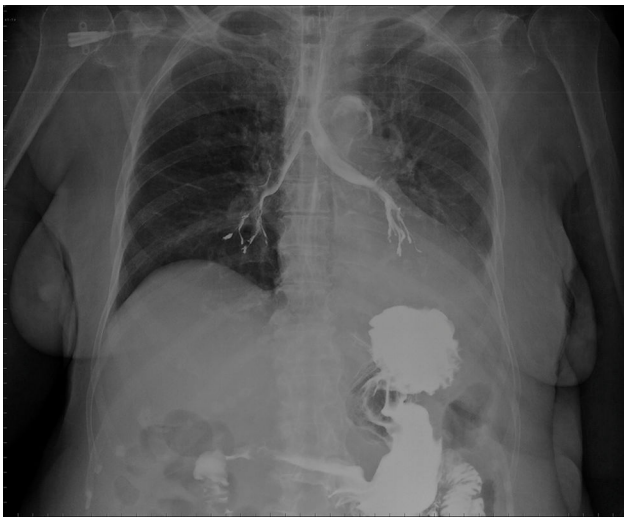
Imagen clínica

## Broncografía incidental

## Incidental bronchography

Emilio Guirao-Arrabal\*, José Miguel García-Castro y Ginés David Parra-García

Unidad de Medicina Interna, Hospital La Inmaculada, Huércal-Overa, Almería, España



**Figura 1.** Control radiológico del tránsito intestinal baritado en el que se observó que había paso incidental de contraste al árbol traqueobronquial.

Mujer de 81 años con antecedentes personales de deterioro cognitivo, diabetes mellitus tipo 2, hipertensión arterial y enfermedad cerebrovascular con ictus isquémico en el territorio de la arteria cerebral media derecha, de etiología aterotrombótica, que

ocasionaba hemiparesia residual. Ingresó para estudio de diarrea crónica, con datos de malabsorción intestinal y enteropatía pierde proteínas. Se solicitó tránsito intestinal con bario, que se realizó sin incidencias aparentes, aunque en el control radiológico se apreció casualmente paso de contraste al árbol bronquial, tal y como se observa en la imagen (fig. 1).

La disfagia orofaríngea funcional es un síndrome geriátrico específico, frecuente en pacientes frágiles, y que afecta a un alto porcentaje de ancianos institucionalizados, que varía entre el 38-51% según las series. En pacientes seniles con antecedentes de ictus su prevalencia puede alcanzar hasta un 81%<sup>1</sup>. El impacto sobre la capacidad funcional y la calidad de vida es enorme, al provocar desnutrición, deshidratación y aspiraciones traqueobronquiales, frecuentemente silentes e inadvertidas, pero que pueden causar neumonía hasta en el 50% de los casos<sup>1,2</sup>.

### Bibliografía

1. Clavé P, Shaker R. Dysphagia: Current reality and scope of the problem. *Nat Rev Gastroenterol Hepatol.* 2015;12:259-70.
2. Palmer JB, Drennan JC, Baba M. Evaluation and treatment of swallowing impairments. *Am Fam Physician.* 2000;61:2453-62.

\* Autor para correspondencia.  
Correo electrónico: [emilio.guirao@gmail.com](mailto:emilio.guirao@gmail.com) (E. Guirao-Arrabal).