

Figura 1. Punta de llave manual de torque.

extraídas para ser aportadas como prueba en la correspondiente demanda judicial. Por ello, insistimos en la prevención de estos accidentes por su frecuencia, gravedad potencial e implicaciones médico-legales.

Hallazgo de la mutación fundadora C.3344C>t(p.Pro1115Leu) en el gen *EIF2KA4* en pacientes ibéricos de etnia gitana con enfermedad veno-oclusiva pulmonar: una llamada de atención a nuestra práctica diaria



Founder mutation C.3344C>t(p.Pro1115Leu) in the *EIF2KA4* gene in Iberian romani patients with pulmonary veno-occlusive disease: A warning for our daily practice

Sr. Director:

La enfermedad veno-oclusiva pulmonar (EVOP) es una forma poco común de hipertensión arterial pulmonar, cuya incidencia es desconocida, en parte debido a su infradiagnóstico y clasificación errónea como hipertensión arterial pulmonar idiopática (HAPI).

Se distingue por una disminución marcada de la capacidad de difusión de monóxido de carbono (DLCO) y un patrón radiológico típico, afecta con mayor frecuencia al sexo masculino y presenta un curso más agresivo que la HAPI¹. Se han descrito múltiples causas relacionadas con su desarrollo, entre las que se encuentran alteraciones genéticas, habiéndose descrito recientemente la mutación en homocigosis o heterocigosis compuesta del gen *EIF2KA4* como causa de la EVOP, que parece estar presente en el 25% de las formas esporádicas y en el 100% de las familiares, mostrando un patrón de herencia autosómica recesiva y elevada penetrancia¹.

Nuestro grupo ha descrito una mutación fundadora en *EIF2KA4* C.3344C>T(p.Pro1115Leu) en homocigosis en 18 pacientes de etnia gitana pertenecientes a 10 familias con elevada consanguinidad y varios miembros afectados (tabla)².

Todos los pacientes desarrollaron la enfermedad en la edad adulta joven (media: 27,43 ± 7,3 años), presentando la mayoría de ellos formas rápidamente progresivas, con un desenlace fatal (*exitus* o trasplante bipulmonar) en el primer año tras el diagnóstico.

Si bien el perfil clínico al diagnóstico fue variable, todos los pacientes presentaban un rasgo común: una DLCO severamente disminuida.

Cabe destacar, que el estudio de familiares reveló un número elevado de *exitus* en parientes sin estudio genético, pero con historia sugestiva de EVOP. Además, hemos encontrado un número alarmante de familiares (59,7%) portadores en heterocigosis de la

Bibliografía

- Gómez López A, García Lujan R, de Miguel Poch E. Broncoaspiración de cuerpos extraños. Caso clínico y revisión. Arch Bronconeumol. 2015;51:357-68.
- Leuzzi G, Kawamukai K, Lacava N. An unusual foreign body after dental filling. Lung. 2013;191:677-8.
- Martínez-González JM, Cano Sánchez J, Campo Trapero J, Martínez González MJS, García-Sabán F. Diseño de los implantes dentales: estado actual. Av Periodon Implantol. 2002;14:129-36.

Francisco M. Páez Codeso*, Antonio Dorado Galindo y Gracia Eugenia González Angulo

Servicio de Neumología, Hospital Regional Carlos Haya, Málaga, España

* Autor para correspondencia.

Correo electrónico: broncoscopia.hch.sspa@juntadeandalucia.es (F.M. Páez Codeso).

<http://dx.doi.org/10.1016/j.arbres.2016.01.001>

mutación con el consiguiente riesgo de aparición de nuevos casos de homocigotos en las generaciones futuras (tabla 1).

A día de hoy la población gitana en España se estima cercana a 750.000 individuos distribuidos por todo el territorio^{3,4}, caracterizándose por una elevada tasa de consanguinidad. Dado que la mutación descrita parece hasta la fecha propia de esta etnia y la severidad de la enfermedad, se trata de un problema socio-sanitario potencialmente grave propio de esta población, que podría ser prevenido parcialmente mediante la realización de un diagnóstico genético precoz y un adecuado consejo genético dirigidos a reducir el número de nuevos casos afectos.

Por tanto, en nuestro país, creemos imprescindible mantener un elevado nivel de sospecha, y recordar que ante un paciente de etnia gitana en estudio por disnea con historia familiar de HAP y DLCO severamente disminuida, se debe excluir el diagnóstico de la EVOP, y es necesario realizar el estudio genético de *EIF2KA4*, estando contraindicada la biopsia pulmonar. El hallazgo de mutaciones en homocigosis en *EIF2KA4* deberá implicar la derivación precoz del paciente a un centro con programa de trasplante pulmonar, y contraindicará el uso de vasodilatadores pulmonares, por el elevado riesgo de desencadenar un cuadro severo de edema pulmonar. Además, deberemos llevar a cabo un cribado de familiares de pacientes portadores de la mutación, y un adecuado consejo gené-

Tabla 1

Resumen de familias estudiadas

Familia	N.º de casos índice	N.º de familiares estudiados	N.º de familiares heterocigotos sanos	N.º de familiares homocigotos sin EVOP
Familia 1	3	12	7	0
Familia 2	1	0	0	0
Familia 3	4	13	8	1
Familia 4	1	1	1	0
Familia 5	1	0	0	0
Familia 6	3	28	21	1
Familia 7	1	1	0	0
Familia 8	0	8	3	0
Familia 9	2	5	1	0
Familia 10	2	1	0	0
Total	18	67	40	2

EVOP: enfermedad veno-oclusiva pulmonar.

tico, con el fin de evitar nuevos casos en las generaciones futuras y la propagación de esta devastadora enfermedad.

Financiación

Red de Investigación Cardiovascular (RIC) del Instituto de Salud Carlos III, la Asociación Española de Hipertensión Pulmonar, Actelion y la Fundación Air Liquide.

Bibliografía

1. Eyries M, Montani D, Girerd B, Perret C, Leroy A, Lonjou C, et al. *EIF2AK4* mutations cause pulmonary veno-occlusive disease, a recessive form of pulmonary hypertension. *Nat Genet.* 2014;46:65–9.
2. Tenorio J, Navas P, Barrios E, Fernández L, Nevado J, Quezada CA, et al. A founder *EIF2AK4* mutation causes an aggressive form of pulmonary arterial hypertension in Iberian Gypsies. *Clin Genet.* 2015;88:579–83.
3. Laparra M. Informe sobre la situación social y tendencias de cambio en la población gitana. En: *Una primera aproximación*. Ministerio de Trabajo y Asuntos Sociales; 2007.
4. Estrategia Nacional para la Inclusión Social de la población Gitana en España 2012–2020.

Paula Navas^{a,b,*}, Jose Julián Rodríguez Reguero^c y Pilar Escribano Subías^d

^a Servicio de Cardiología, Hospital Universitario Gregorio Marañón, Madrid, España

^b Red de investigación Cardiovascular, Instituto de Salud Carlos III, Madrid, España

^c Servicio de Cardiología, Hospital Central de Asturias, Oviedo, Asturias, España

^d Unidad Multidisciplinar de Hipertensión Pulmonar, Servicio de Cardiología, Hospital Universitario Doce de Octubre, Red de investigación Cardiovascular, Instituto de Salud Carlos III, Madrid, España

* Autor para correspondencia.

Correo electrónico: paulanavastejedor@gmail.com (P. Navas).

<http://dx.doi.org/10.1016/j.arbres.2016.01.005>

Neumonitis por hipersensibilidad como complicación del tratamiento con BCG intravesical por carcinoma de vejiga



Hypersensitivity pneumonitis as a complication of intravesical BCG therapy for bladder cancer

Sr. Director:

La neumonitis por hipersensibilidad (NH) o alveolitis alérgica extrínseca es una enfermedad intersticial pulmonar causada mayoritariamente por la sensibilización a una variedad de partículas orgánicas inhaladas¹. Siendo los antígenos inhalados más frecuentes responsables de desarrollar esta reacción de hipersensibilidad los termófilos, los hongos y los antígenos de aves¹. No obstante se han descrito algunos casos producidos por medicamentos no inhalados, como la exposición al bacilo de Calmette-Guérin (BCG), utilizado como tratamiento para el carcinoma urotelial de vejiga², como el ilustrado.

Varón de 73 años, con antecedentes personales de ser exfumador (consumo acumulado de 30 paq/año), hipertensión arterial, sin alergias medicamentosas conocidas. No refería exposiciones laborales o medioambientales a aves, plumas u otras sustancias orgánicas. Diagnosticado unos meses antes de carcinoma urotelial papilar superficial, en tratamiento con instilaciones intravesicales con BCG. Ingresó por un cuadro agudo de malestar general, decaimiento y fiebre de 39 °C de 10 días de evolución, coincidiendo con la octava instilación de BCG. La analítica mostraba 11.900 leucocitos (neutrofilia del 81%), proteína C reactiva de 87 mg/dl y elevación de los marcadores hepáticos (GGT y FA). Los marcadores tumorales y la enzima convertidora de angiotensina fueron normales. Los cultivos de esputo, orina, lavado broncoalveolar (LBA), hemocultivo, antigenuria para neumococo y *legionella* fueron negativos, incluido el Löwenstein-Jensen. Las inmunoglobulinas G y M fueron normales. Las IgG (precipitinas) en suero frente a hongos, aves y plumas fueron negativas. En la TCAR de tórax, había un patrón en vidrio deslustrado en ambos lóbulos superiores, nodulillos centro-

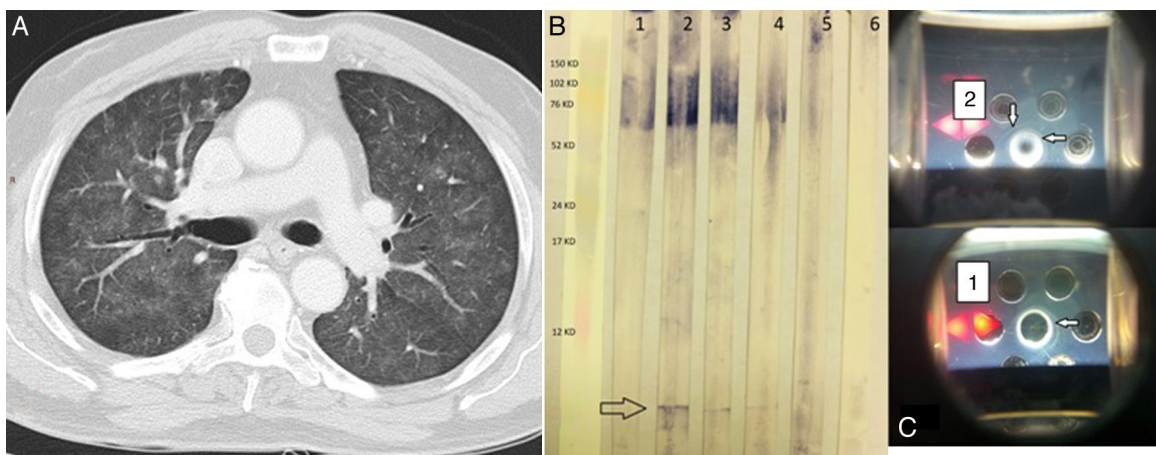


Figura 1. A) TCAR de tórax. Con ventana de parénquima pulmonar se visualiza un patrón de vidrio deslustrado, así como nodulillos centrolobulillares en ambos campos pulmonares. B) *Western blot*. En el carril 1 se muestra suero de un individuo asintomático tratado con BCG; en los carriles 2, 3 y 4 se muestran el caso índice después de 3, 7 y 51 días de la terapia con corticosteroides. En el carril 5 se presenta el suero de un individuo con historia de tuberculosis, y en el carril 6 un control sano. La flecha muestra una única banda (anticuerpos específicos anti-BCG). C) Inmunodifusión doble de los sueros 1 y 2. Las flechas muestran las bandas de precipitación.