

Fundación Jiménez Díaz.
Madrid.

DEFORMIDADES DE LA PARED TORACICA

F. Serrano Muñoz, A. Alix Trueba, J.L. Fernández Bermúdez y J. Toledo.

Nuestra experiencia se reduce a 14 casos de pectus excavatum, 2 de pectus carinatum, y un caso de esternón bífido.

De acuerdo con la mayoría de los autores, es el pectus excavatum la deformidad de pared torácica más frecuente.

1. Pectus excavatum

Etiología

Se ha descartado la teoría de un acortamiento del ligamento frénico esternal; se piensa en la actualidad que la deformidad proviene de un alargamiento de los cartilagos costales, de causa desconocida, que unas veces profunden hacia adelante, originando el pectus carinatum, y otras hacia atrás, ocasionando el pectus excavatum¹.

Las perturbaciones funcionales cardio-respiratorias en el pectus excavatum suelen ser poco manifiestas. Hay autores que, en los casos más avanzados, han encontrado alteraciones en la capacidad vital (C.V.), en la máxima capacidad respiratoria (M.C.R.) y en la capacidad funcional residual (C.F.R.)^{2,3,4}; en cambio, otros observaron buena función pulmonar^{5,6}.

Algunos autores han encontrado

alteraciones cardíacas, unas veces malformaciones cardíacas congénitas, y otras alteraciones en el electrocardiograma, siendo frecuentes los hallazgos en el cateterismo cardíaco, con aumento de presión diastólica final^{2,3,7}. Los soplos cardíacos encontrados, la mayoría de las veces, son funcionales.

Indicación operatoria

En nuestros casos, y de acuerdo con la mayoría de los autores, la principal y casi única indicación quirúrgica fue la estética^{2,3,7,8,9,10}; por lo tanto no a todos los casos vistos se les recomendó operación^{6,11}.

Las perturbaciones funcionales pulmonares han sido mínimas (tabla I), y ninguna de la intensidad suficiente como para indicar la operación¹². En algún caso existían antecedentes de catarros pulmonares. En los casos en que se determinó la gasometría estaba dentro de los límites normales.

Dentro de las alteraciones cardíacas, rara vez existían lesiones cardíacas asociadas. En varios casos encontramos un soplo que interpretamos como funcional. No hicimos en ningún caso cateterismo cardíaco. En el E.C.G. se apreciaron alteraciones poco significativas.

En algún caso las indicaciones operatorias fueron las psíquicas; palpitaciones, dolor precordial, ligera disnea, etc.¹³. Es dudosa la indicación operatoria como posible profilaxis de futuras infecciones respiratoria y cardíacas^{14,15}.

Edad

La mejor edad es la infantil. Hay quien aconseja operar a los 3-5 años¹⁶; otros de los 6-14 años².

En nuestros casos la edad varió desde los 3 años hasta los 36 años, siendo el promedio de 9 años. Los mejores resultados fueron en los casos operados en edad temprana, cuando el crecimiento del niño ayuda a la completa corrección de la deformidad, y la poca osificación del esternón hace más fácil su tratamiento. Tampoco se aconseja operar antes de los 3 años, porque se necesita una colaboración por parte del niño, y una buena reeducación funcional posoperatoria, difícil en los niños muy pequeños¹⁷.

Técnica operatoria

La técnica operatoria ha variado con el transcurso del tiempo. Estamos

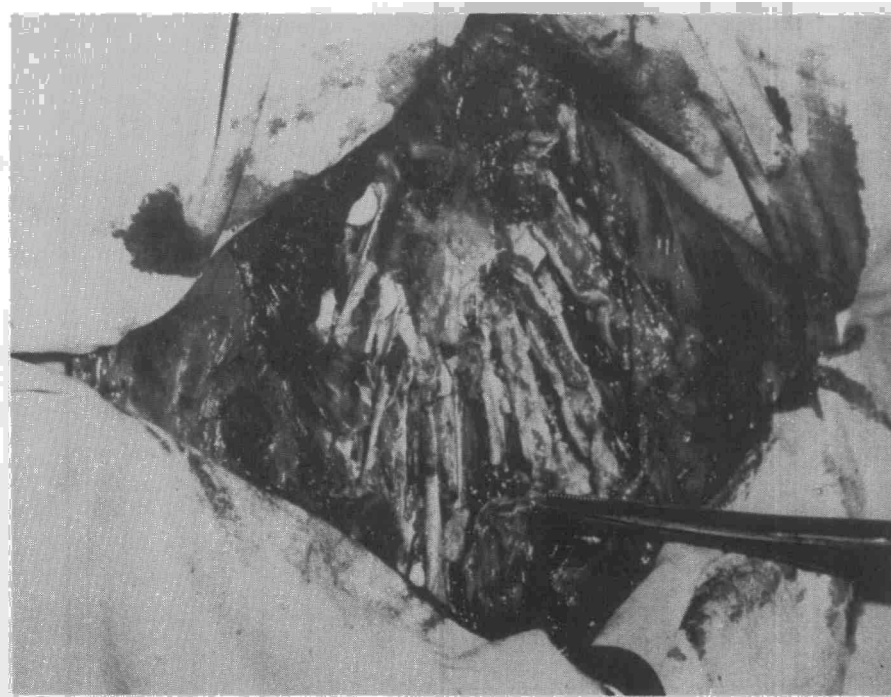
TABLA I

Dieciséis casos de deformidad de pared tóraca

N.º	Edad	Síntomatología			R - X	Complic. Postoperatorias	Evolución			Años Postop.
		Respiratoria	Cardíaca	Otros sintom.			+	++	+++	
1	9 a.	Catarros bronq. frec.		Crisis migrat.	Ligera desviac. card.	Buen postop.	+			14 m.
2	14 a.	Disnea al esfuerzo	Soplo prosistólico		Desviac. card. moder.	Drenaje pericar. prolongado		++		13 m.
3	7 a.	Lig. disnea esfuerzo	Soplo sistólico hiper-ventric. derecho		Desviac. silueta card.	Buen postop.			+++	1 a.
4	15 a.		Hipertrof. biventricul.	Escoliosis	Desviac. card. intens.	Pequeña infecc. local	+			5 a.
5	4 a.	Frec. catarr. nasal		Escoliosis	Desviac. card. acent.	Seroma mediast.			Recidiva	6 a.
6	4 a.		Soplo sist. mesocardio	Antec. famil.	Desviac. siluet. card.	Buen postop.			+++	4 m.
7	3 a.				Desviac. ligera	Buen postop.			+++	5 m.
8	3 a.		Soplo sist. punta	Genu valgo	Ligera desviac.	Pequeña infecc. local			Desconocida	2 a.
9	36 a.	Disnea esfuerzo	Sobrec. ventri. der.	Dolor precord.	Desv. card. izq.	Buen postop.			+++	3 a.
10	3 a.		Refuerzo 2.º tono		Síndrome pospericardiotom			++		4 a.
11	11 a.	Moder. insuf. restrictiva		Perdida de la conciencia					+++	2 a.
12	15 a.	Asma	Sobrec. auric. der.	Pectus carinatum		Ninguna			Recidiva	4 a.
13	8 a.		Ligera sobrec. vent. izq.	Otitis aguda		Ninguna		++		9 a.
14	7 a.			Pectus carinatum		Ninguna			Desconocida	2 a.
15	11 a.		Lig. hipert. auric. der.		Ligera desv. card.	Ligera infecc. herida	+			2 a.
16	18 a.		Soplo sist.		Desviac. card.				+++	3 a.

+ Estado igual que antes de la operación
 ++ Ligera mejoría
 +++ Mejoría acentuada

Fig. 1. Resección subperióndrica de todos los cartílagos deformados.



lejos de las primitivas técnicas, consistentes simplemente en la sección del presunto acortamiento del ligamento frénico esternal⁸. La técnica utilizada por nosotros en la actualidad es la más generalizada, y es la utilizada por Ravitch,⁹ Humphreys¹⁰, Gall², etc., con ligeras modificaciones.

Finalidad de la operación

- 1) Resección de todos los cartílagos deformados.
- 2) Eliminación de la protusión de los extremos costales.
- 3) Restablecer el esternón a su posición normal.
- 4) Eliminación de la respiración paradójica consecuente de la operación.
- 5) Evitar complicaciones postoperatorias.

Técnica (Figs. 1, 2, 3, 4, y 5)

Posición en decúbito supino. Inci-

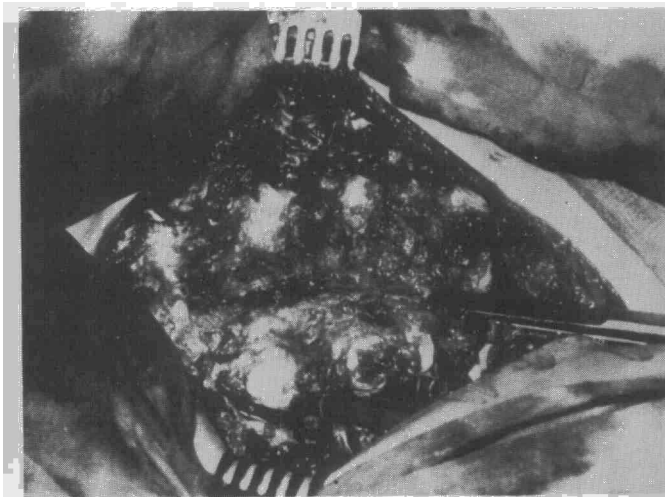


Fig. 2. Liberación total del esternón, seccionando los intercostales y separándolo del mediastino.

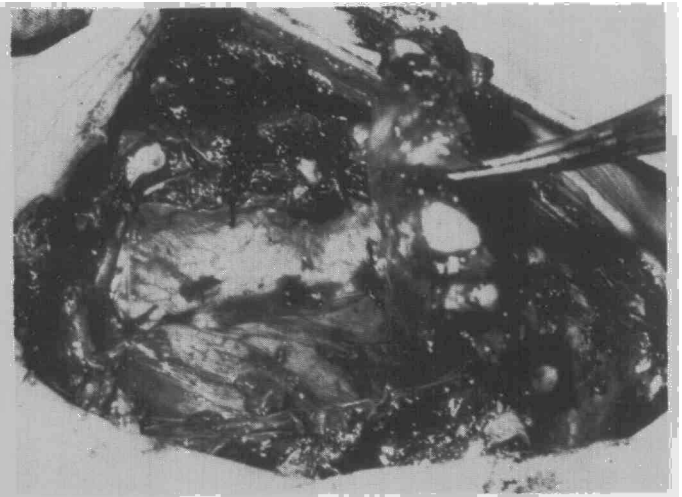


Fig. 4. Uno de los casos con sección del pericardio y sutura de éste a la pared.

sión cutánea vertical en los niños, bilateral submamaria en las niñas. Liberación cuidadosa de las inserciones paraesternales del pectoral mayor.

La resección de los cartílagos deformados se puede hacer en su totalidad^{9,16,20,21}, como sucedió en alguno de nuestros casos, o en dos cuñas^{2,22}, una correspondiente a la unión condroesternal y otra al ángulo más deformado del cartílago.

La liberación del esternón se hace en su totalidad: sección del apéndice xifoides, disección de la cara posterior del esternón, sección de los intercostales en su unión esternal, osteotomía parcial del esternón en su zona deformante, unas veces vertical, otras horizontal, en la cara posterior y anterior, dependiendo de la deformidad esternal, con la finalidad de moldear

el esternón hacia una posición normal.

Una vez corregida la deformidad del esternón, la fijación de éste se hace por varios procedimientos: por tracción externa, por medio de un alambre alrededor del esternón¹² o por agujas de Kirschner transesternales^{2,16,22,23}. Ambos procederes han dejado de usarse por las molestias que origina y el peligro de infección; nosotros no hemos utilizado ninguno de ellos.

Asimismo está desacreditada la fijación interna por medio de valvas de acero inoxidable o por medio de un injerto costal^{3,24,25,26,27,28,29}, por la necesidad de extraer en una segunda operación estos cuerpos extraños, por la posibilidad de infección³⁰, y también por ser innecesarios estos medios de fijación. Algún autor ha utilizado

implantación de silastic para la corrección del pectus excavatum³¹.

Nosotros en un solo caso adulto utilizamos una aguja de Kirschner intraesternal, que tuvimos que extraer precipitadamente por haberse desplazado y producir grandes molestias.

Tampoco nos ha dado buenos resultados la fijación del esternón mediante la sección del pericardio, tracción de éste y fijación a la pared costal derecha, según la técnica de Wooler-Ionescu²⁹. En dos casos en que fue utilizada esta técnica, uno tuvo fiebre prolongada y el otro una pericarditis traumática que complicó el curso postoperatorio.

En un caso hemos utilizado la rotación de 180° del esternón, siguiendo a la escuela japonesa^{32,33,34,35}. La defor-

Fig. 3. Elevación del esternón con previa esternotomía parcial.


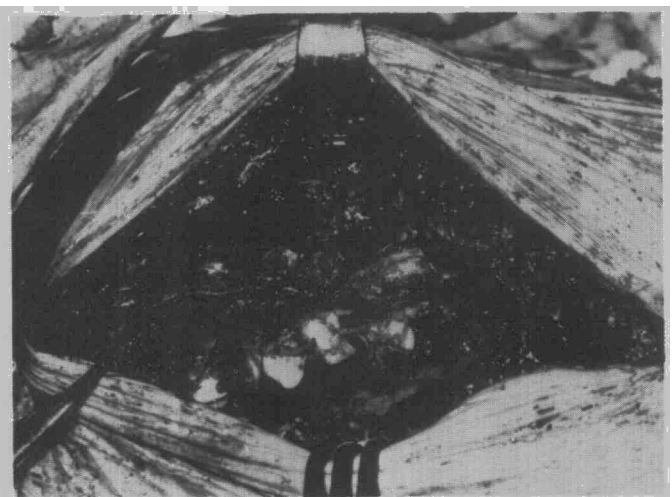


Fig. 5. Sutura del pectoral mayor a la cara anterior del esternón.



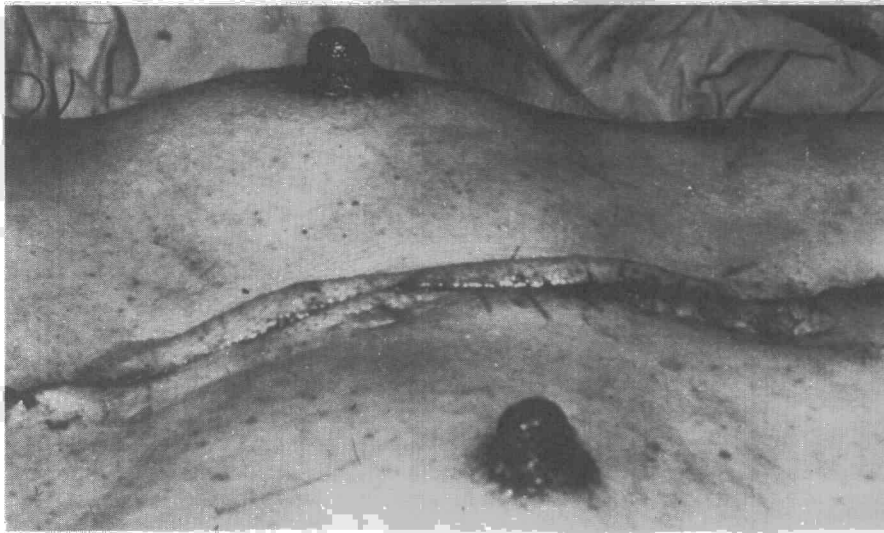


Fig. 6. Pectus excavatum corregido. Postoperatorio inmediato.

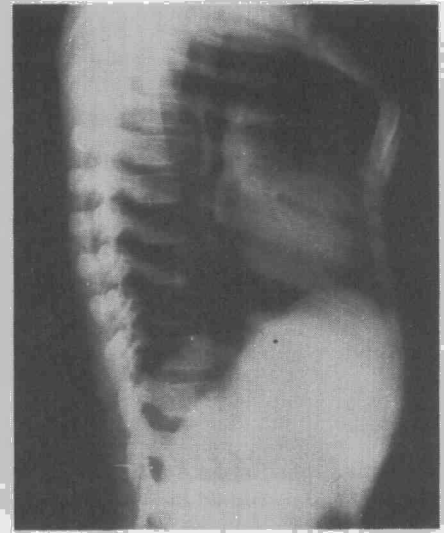
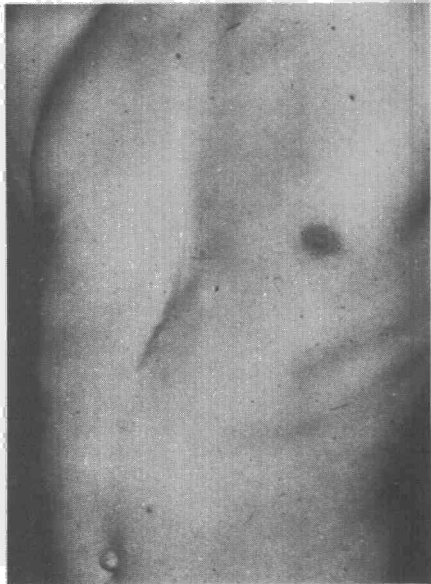


Fig. 9. Radiografía lateral de tórax. Pectus carinatum.

midad postoperatoria fue más acentuada que antes de la operación.

Actualmente conseguimos una buena fijación mediante la sutura cuidadosa de las inserciones del pectoral mayor a la cara anterior del esternón; sutura de los músculos rectos anteriores en la parte media, y a veces algún punto al arco costal anterior; sutura de los extremos costales al borde del esternón, para evitar las deformaciones costales¹⁶; todo esto complementado con una buena fisioterapia respiratoria, haciéndoles inflar globos a los niños varias veces al día, para que la expansión pulmonar haga de soporte a la nueva posición del esternón⁸.

Fig. 7. Pectus excavatum corregido a los dos años de la intervención.

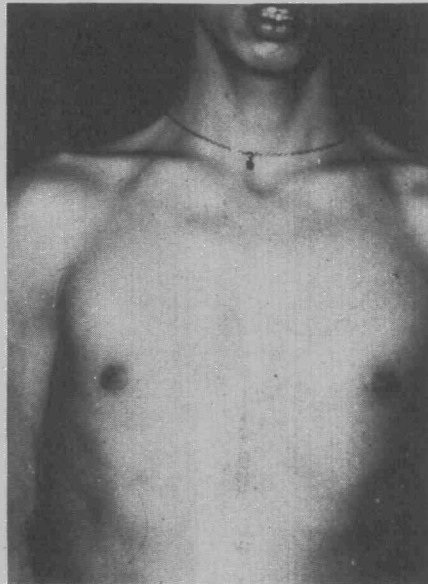


Terminamos la operación con una buena hemostasia y con dos tubos de drenaje en la cavidad residual retrosternal, uno de ellos para hacer lavado con suero fisiológico durante 24 horas. Si se abrió la cavidad pleural, ponemos un drenaje pleural durante 24 horas.

Complicaciones postoperatorias

En algún caso hemos tenido un seroma persistente en el espacio residual retrosternal, que cedió bien al tratamiento conservador, excepto un caso que hizo una infección en este seroma.

Fig. 8. Pectus excavatum corregido. Cuatro años después de la operación.



Como hemos comentado antes, en los dos casos con sección del pericardio, el postoperatorio fue un poco tormentoso.

La respiración paradójica fue moderada, desapareciendo a los pocos días después de la operación.

No hemos tenido ninguna complicación seria, y la mortalidad operatoria fue nula.

Resultados

Los resultados dependerán principalmente de la edad del enfermo al operarse, de la técnica empleada, y de otros factores imprevisibles, siendo frecuentes las recidivas.

También es cierto que algunas veces la deformidad de la pared torácica es total o asimétrica, lo que hace muy difícil el restablecimiento de la normalidad.

Revisando las estadísticas más numerosas, nos encontramos con los siguientes resultados: Gall² de 214 casos obtiene buenos resultados en el 80 %, Wada¹⁷ de 271 casos, 63 % de buenos resultados, Haller⁹ sigue a 183 casos con un 82 % de excelentes resultados. Peores resultados han tenido otros autores^{6,17,38}; Backer³ de 74 casos los resultados fueron excelentes en el 35 %, moderados en el 27 % y malos en el 34 %.

Las recidivas también han variado de unos autores a otros. Geibs⁵ de 82 casos recidivaron el 28 % cuando la operación se hizo demasiado precoz, y el 14 % cuando se hizo después de la pubertad. Mohing⁷ de 100 casos estudiados, recidivaron mo-

deradamente 21 casos, y más acentuadamente otros 21.

De nuestros 16 casos de pectus excavatum y carinatum, tenemos conciencia de recidivas acentuadas en dos casos; uno de ellos pertenecía a nuestros primeros casos, y otro era una deformidad muy amplia que afectaba a todo el esternón; es el único caso que le pusimos una aguja de Kischner y que no toleró. En otros tres casos la recidiva fue moderada, estando los enfermos algo mejor que antes de la operación.

El resto de los casos se pueden considerar como resultados buenos o excelentes. (Figs. 6, 7 y 8).

2. Pectus carinatum

El pectus carinatum es mucho menos frecuente que el pectus excavatum; la proporción es de 1 a 10, aproximadamente. Hay dos tipos de deformidad: la superior correspondiente al mango del esternón y la inferior, a la parte más baja del esternón.

La etiología es la misma que la del pectus excavatum: un exceso de crecimiento de los cartílagos, pero profunden hacia adelante.

La técnica operatoria, es parecida a la del pectus¹⁰: resección subpericón-

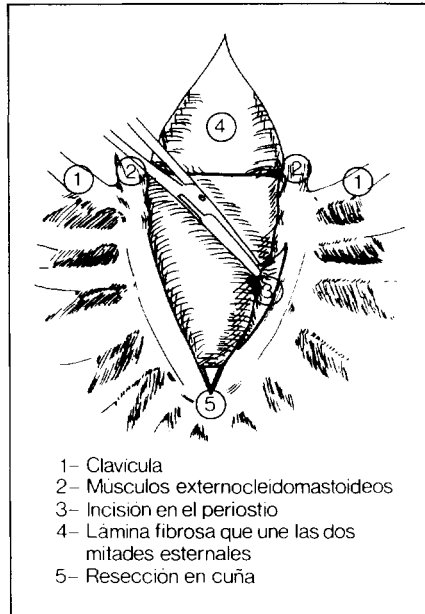


Figura 11.

drica de los cartílagos costales; sección de la apófisis xifoides, osteotomía parcial del esternón, en su zona más deformada; plicadura del exceso de longitud de los músculos intercostales y del pericondrio. En la fijación del esternón interviene la sutura de los pectorales previamente seccio-

nados, a la cara anterior del esternón; no hubo necesidad de soporte interno o externo. Esta técnica resulta más fácil que en el pectus excavatum, y los resultados son mejores.

Así sucedió en nuestros dos casos, que evolucionaron mejor que los de pectus excavatum operados en nuestro Servicio (Figs. 9 y 10).

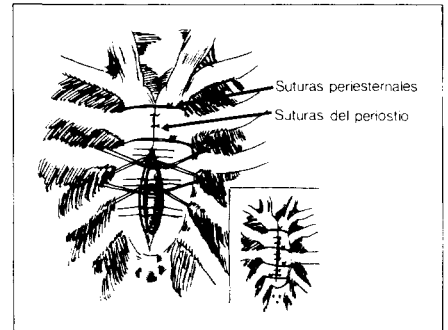


Figura 12.

3. Esternón bífido

Como caso raro tenemos un esternón bífido operado a los tres meses de edad.

De los tres defectos congénitos del esternón: a) «ectopia cordis», falta de fusión completa del esternón, b) de-

Fig. 10. Pectus carinatum. Cuatro años después de la operación.

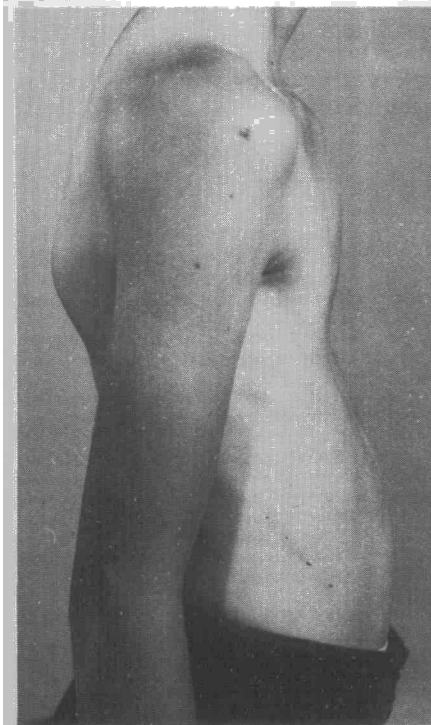
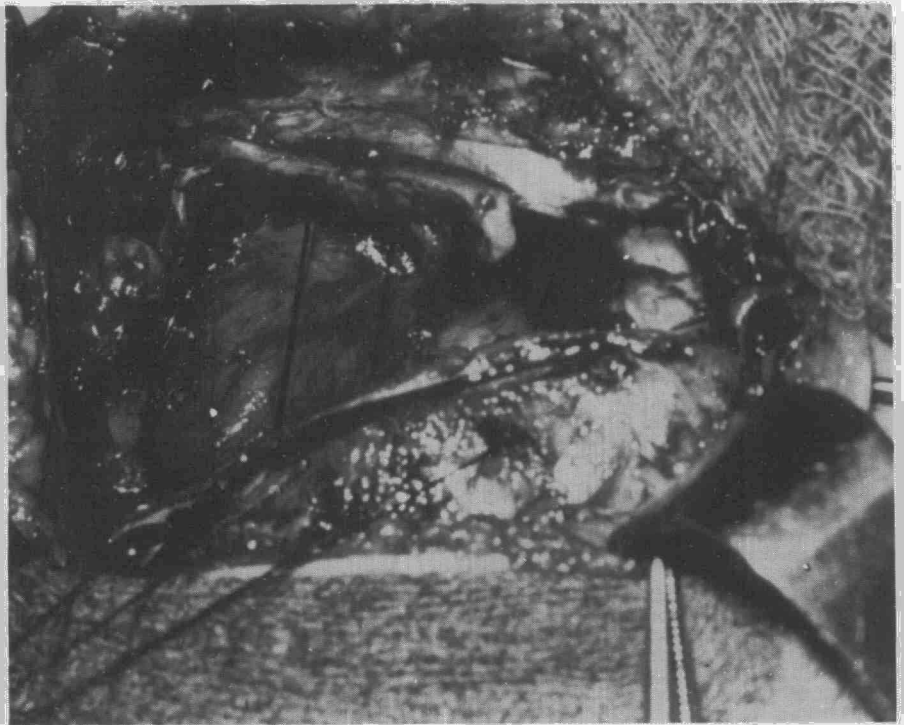



Fig. 13. Puede apreciarse el defecto esternal y la resección en cuña del puente de unión.





fecto esternal distal, c) defecto esternal superior o esternón bifido o ectopia cordis cervicotorácica; es este último el más frecuente, y es al que corresponde nuestro único caso operado.

Sabida es por todos la conveniencia de operar a estos niños lo más precozmente posible para evitar futuras complicaciones^{40, 41, 42, 43, 44}. Casi todos los autores así lo recomiendan^{13, 45, 46, 47}. Sabiston⁴⁷ ha observado que, aparte de las dificultades técnicas por la rigidez de la pared del tórax a medida que el niño crece, también existe un aumento progresivo del defecto, con separación de ambas láminas del esternón.

Nosotros hicimos la operación siguiendo la técnica de Sabiston⁴⁷: aproximación de ambas lengüetas esternales, con puntos periesternales, previa sección en cuña del puente inferior y refrescamiento de los bordes internos de ambas lengüetas esternales, para mejor fijación y refuerzo de la sutura (Figs. 11, 12, 13 y 14).

La mayoría de los niños operados, según la literatura, con aproximación directa del esternón eran menores de seis semanas⁴⁸. Los que fueron operados entre siete semanas y dos años necesitaron operaciones más complejas: malla de acero inoxidable, plásticos, injertos cartilagosos o secciones múltiples de los cartílagos y láminas esternales.

Nuestro enfermito tuvo un curso postoperatorio normal, siendo revisados varios meses después y estando el esternón en perfectas condiciones.

De la revisión de la literatura y de nuestro único caso operado, deduci-

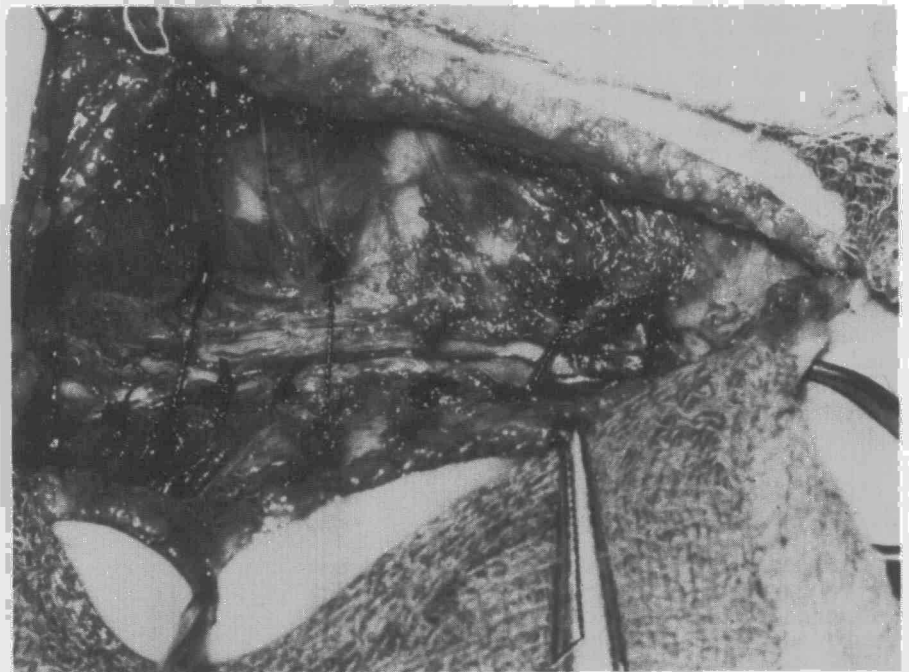

Fig. 14. Sutura del esternón.

mos que la operación más sencilla y eficaz es la aproximación directa del esternón, y que para su mejor realización se debe hacer entre la segunda y tercera semana de vida.

Resumen

Se presentan 14 casos de pectus excavatum, dos casos de pectus carinatum y un caso de esternón bifido. Se hace consideración sobre las perturbaciones funcionales originadas por estos procesos, como asimismo

las indicaciones operatorias y la mejor edad para operarse.

Summary

DEFORMITY OF THE THORACIC WALL

Fourteen cases of pectus excavatum, two cases of pectus carinatum and one case of bifid sternum are presented. Considerations are made on the functional perturbations caused by these processes as well as on the operative indications and the best age for said operation.

BIBLIOGRAFIA

- MULLARD, K.: Observation on the aetiology of pectus excavatum and other chest deformities, and a method recording them. *Brit. Journ. Surg.*, 54: 115, 1967.
- GALL, F.P.: Surgical treatment of Funnel chest. *Dis. Chest*, 52: 10, 1967.
- HEGEMANN, G.: Kometische und funktionelle Ergebnisse operativer massnahmen bei trichterbrust. *Laugenbeck Arch. Klin. Chir.*, 319: 426, 1967.
- LORENZ, D. y ZIMMERMANN, W.E.: Die indikation zur operation der Trichterbrust mit hilfe von Attemechanischen und blutganalytischen Untersuchungen. *Arch. Klin. Chir.*, 319: 541, 1967.
- GEISB, H., MILDENBERGER, H. y FLACH, A.: Die Trichterbrust indikationen zur operativen Korrektur und quenstige zeitwall fuer die Operation. *Kinderchir.*, 7: 343, 1969.
- POLGAR, G. y KOOP, C.E.: Pulmonary function in pectus excavatum. *Pediatrics*, 32: 209, 1963.
- COMER, Th.P.: Indication for surgical treatment of chest wall deformities in children. *Mayo Clin. Procc.*, 42: 13, 1967.
- HALLER, J.A., PETERS, G.N., MAZUR, D. y WHITE, J.J.: Pectus excavatum: a 20 years surgical experience. *J. Thorac. Cardio. Surg.*, 60: 375, 1970.
- HUMPHREYS, G.H. y CONNOLLY, J.L.: The surgical technique for correction of pectus excavatum. *J. Thorac. Cardio. Surg.*, 40: 194, 1960.
- BORGESTON, S. y RAAHAVE, D.: Long-tem results after operative correction of funnel chest. *Thorax*, 26: 74, 1971.
- ZENKER, R., SCHMIDT, T. y HABEMANN, P.: Kritische anmerkungen zur operativen Korrektur der Trichterbrust. *Langenbeck Arch. Klin. Chir.*, 319: 520, 1967.
- BACKER, O.G., BRUNNER, S. y LARSEN, V.: Surgical treatment of funnel chest. *Act. Chir. Scand.*, 121: 253, 1961.
- ERBERTSEDER, A.W.: Die operative behandlung der Trichterbrust. *Munch. med. Wschr.*, 109: 131, 1967.
- BAY, V., FARTHMAN, D. y NAEGLE, V.: Unoperated funnel chest in middle and advanced age: evaluation of indication for operation. *J. Pediat. Surg.*, 5: 606, 1970.
- LAM, R.: Indications and results in the surgical treatment of pectus excavatum. *Arch. Surg.*, 78: 322, 1959.
- MOHING, W.: Repair of pectus excavatum using external suspension. *Rev. Chir. Orthop.*, 50: 571, 1965.
- BRAWN, A.L.: Pectus excavatum (funnel chest) anatomic basis: surgical treatment of incipient stage in infancy and correction of deformity in fully developed stage. *J. Thorac. Surg.*, 9: 164, 1939.
- RAVITCH, M.M.: Technical problems in the operative correction of pectus excavatum. *Ann. Surg.*, 162: 29, 1965.
- SERRANO MUNOZ, F., TOLEDO GONZALEZ, J., ALIX TRUEBA, A., CASILLAS PAJUELO, M. y GARCIA LAX, F.: Cirugia en las deformidades de la pared del tórax: pectus excavatum y pectus carinatum. *Rev. Clin. Esp.*, 112: 57, 1969.



21. RAVITCH, M.M.: Technical problems in the operative correction of pectus excavatum. *Ann. Surg.*, 162: 29, 1965.
22. IDELBERGER, K.: Plastie par mobilisation avec butee retro-sternale. *Rev. Chir. Orthop.*, 50: 460, 1964.
23. DAFOE, C.S. y ROSS, C.A.: The surgical treatment of pectus excavatum utilizing an adhesive hemicast. *Dis. Chest.*, 40: 479, 1961.
24. JENSEN, K.N., SCHMIDT, W.R. y GARAMELLA, J.J.: Funnel chest. A new corrective operation. *J. Thorac. Cardio. Surg.*, 43: 731, 1962.
25. KJER, A., POULSEN, T. y WESTENGAARD, E.: Funnel chest and pigeon chest. A follow-up study. *Act. Chir. Scand. Suplem.* 356, 1965.
26. MAYO, P., LONG, G.A.: Surgical repair of pectus excavatum by pin immobilization. *J. Thorac. Surg.*, 44: 53, 1962.
27. PETERS, R.M. y JOHNSON, G.: Stabilization of pectus deformity with a wire strut. *J. Thorac. Surg.*, 47: 814, 1964.
28. GUILLEMETI, M., MICHEL, C.R. y PICAULT, CH.: Plastie par relevement du Plastrom. *Rev. Chir. Orthop.*, 50: 435, 1964.
29. WOOLER, G.H., MASHOUR, A.S., GARCIA, G.B., HOLDEN, M.P. y IONESCU, M.I.: Pectus excavatum. *Thorac.*, 24: 557, 1969.
30. ADKINS, P.C., GROFF, D.B. y BLADES, B.: Experience with metal struts for chest wall stabilization. *Ann. Thorac. Surg.*, 5: 246, 1968.
31. SANFORD, W.: Silastic implants for correction of pectus excavatum. *Ann. Thorac. Surg.*, 13: 529, 1972.
32. WADA, J.: Sternal turnover. *Ann. Thorac. Surg.*, 17: 296, 1974.
33. SHANON, J.P. y SPARKS, CH.H.: An improved method for repair of pectus chest deformities. *Ann. Thorac. Surg.*, 16: 629, 1973.
34. JUNG, A., WIEST, E. y VIERLING, J.P.: Traitement par le «retournement pediculé de la cuvette sternochondrale». *Rev. Chir. Orthop.*, 50: 446, 1964.
35. JUDET, J. y VALENTIN, P.: Plastie par retournement pastron. *Rev. Chir. Orthop.*, 50: 440, 1964.
36. SHANON, J.P. y SPARKS, CH.H.: An improved method for repair of pectus chest deformities. *Ann. Thorac. Surg.*, 16: 629, 1973.
37. WADA, B.: Results of 271 funnel chest operations. *Ann. Thorac. Surg.*, 10: 526, 1970.
38. MOGHISSI, K.: Long-term results of surgical correction of pectus excavatum and sternal prominence. *Thorax*, 19: 350, 1964.
39. KENNETH, N., SCHMIDT, W.R., CARAMELLA, J.J. y LYNCH, M.F.: Pectus excavatum and carintum. The how, when and why of surgical correction. *J. Pediat. Surg.*, 5: 4, 1970.
40. RAVITCH, M.M.: Pediatric surgery. Year book medical publishers INC, Nueva York, 1969.
41. LONGINO, L.A. y JEWETT, T.C.: Congenital bifid sternum. *Surgery*, 38: 610, 1955.
42. PARIS, F. y TARAZONA, V.: Fissure sternale congenitale. *Ann. Chir. Thor. Car.*, 7: 1187, 1968.
43. THOMPSON, H.I. Failure of sternal fusion with herniation of the pericardium. *Thorax*, 16: 386, 1961.
44. SERRANO MUÑOZ, F. y LOPEZ-LINARES, M.: Tratamiento quirúrgico del esternón bifido congénito. *Rev. Clin. Esp.*, 130: 147, 1973.
45. KEELEY, J.L., SCHAIRER, A.E. y BROSMAN, J.J.: Failure of sternal fusion: bifid sternum. *Arch. Surg.*, 81: 641, 1960.
46. MARION, P. y LYONNER, R. Fissure du sternum operée à la dixième heure. *Lyon Chirurgical*, 62: 887, 1966.
47. SABISTON, D.C.: The surgical management of congenital bifid sternum with partial extopia cordis. *J. Thorac. Surg.*, 35: 118, 1958.
48. JEWETT, TH.C., BUTSCH, W.C. y HUG, H.R.: Congenital bifid sternum. *Surgery*, 52: 932, 1962.