

Residencia Sanitaria de la Seguridad
Social Virgen de Lluch
Palma de Mallorca. Servicio de Medicina
Interna (Dr. R. Pérez Sotelo).

UN CASO DE ADENOMA BRONQUIAL

A. Mayol*, F. de la Calle**, B. Massot y A. Ladaria*.

Introducción

En el pulmón la neoplasia primitiva más frecuente es el carcinoma broncogénico (un 90 %). Del 10 % restante, más de la mitad corresponde al adenoma bronquial, un 6 % aproximadamente¹. Así pues, dentro de las neoplasias «benignas» del aparato respiratorio el adenoma es el que tiene la incidencia más elevada. Hay que señalar, que aunque sean neoplasias histológicamente benignas, muchas de ellas son, por su localización y la producción de metástasis, potencialmente malignas.

Incidencia y localización

En la mayoría de las estadísticas se ha señalado un cierto predominio femenino. Con respecto a la edad el 90 % de los enfermos tienen menos de 50 años, el promedio corresponde a las edades comprendidas entre 35 y 45 años; en los niños es muy infrecuente, se han descrito 19 casos en niños menores de 12 años.

En cuanto a la localización el 80-85 %, son de situación central sin predilección lobular determinada. En el 15 % restante, la localización es periférica.

* Médico residente
** Jefe de sección

Anatomía patológica

Macroscópicamente, los adenomas de situación central suelen ser masas bien circunscritas, la mucosa que los recubre, a no ser que la infección secundaria haya producido alteraciones, suele estar intacta. Los de situación periférica suelen ser redondeados y se presentan en pleno parénquima. La protusión del tumor en la luz del bronquio es variable, desde la obstrucción completa a la disposición en «iceberg», que corresponde a un mamelón intrabronquial y a una prolongación peribronquial mucho más extensa. En ocasiones el mamelón y la prolongación tienen una unión amplia, en otras se unen mediante un cuello tumoral estrecho que separa dos anillos cartilaginosos.

Microscópicamente el adenoma se puede dividir en dos grupos distintos: tipo carcinóide y tipo glándula salival; este último se puede dividir a su vez en cilindromas, adenomas mucopidermoides y adenomas pleomórficos.

Adenomas carcinoides: comprende el 80-95 % de todos los adenomas. Se compone de células cuboideas, con citoplasma finamente granuloso y núcleos redondos, estas células se disponen en láminas, tiras o islotes. No existen prácticamente figuras mitóticas y son raros los gránulos argiró-

filos. En la mayoría de los casos, el estroma está muy vascularizado.

Cilindromas: tienen más malignidad y tendencia invasora que el tipo carcinóide. Se compone de células pequeñas pleomórficas y estrelladas, con núcleos que se tiñen intensamente; estas células se disponen en trabéculas o cilindros.

Mucoepidermoides: se componen de una serie de columnas, que se anastomosan, y masas separadas por finas láminas de tejido conjuntivo. Se pueden encontrar células secretoras de moco.

Clínica

El adenoma de localización periférica no suele ocasionar sintomatología y la mayoría de las veces es un hallazgo casual en un examen radiográfico de rutina. Sin embargo si la lesión es endobronquial produce síntomas y signos a consecuencia de la atelectasia y neumonitis secundarias a la obstrucción. Los síntomas consisten en tos, expectoración que en un 50 % de los casos es hemoptoica, fiebre y dolor torácico. Los signos a la auscultación dependen del grado de obstrucción y también del tamaño del bronquio obstruido².

Algunos adenomas carcinoides bronquiales producen síntomas y signos del síndrome carcinóide, pero son

muy infrecuentes. La mayoría de las neoplasias carcinoides, bronquiales o no, producen 5-Hidroxitriptamina (5HT), o la segregan en cantidad suficiente para producir sintomatología. En la mayoría de los trabajos realizados se ha encontrado una relación estrecha entre la producción de metástasis y la funcionalidad del adenoma, y por lo tanto la producción del síndrome carcinoide.

Signos radiológicos

Dependerán, como es lógico, de la localización. La más frecuente ya hemos señalado que es la central y la manifestación más observada es la obstrucción bronquial con atelectasia periférica, limitada a un lóbulo, o a uno o varios segmentos. En ocasiones esta atelectasia y la neumonitis secundaria realiza exacerbaciones y remisiones. También hay que señalar que en ocasiones, las infecciones recidivantes pueden ocasionar bronquiectasias y abscesos pulmonares. Si no hay obstrucción bronquial, se manifiestan los adenomas como masas de límites netos, que pueden estar pegadas al hilio o a mediastino, dándonos un ensanchamiento mediastínico³:

Los adenomas de situación periférica, tienen el aspecto radiográfico de lesiones en «moneda», masas bien delimitadas redondas u ovaladas.

Es muy útil la tomografía, que en la mayoría de las ocasiones delimitarán la masa tumoral.

Broncoscopia

Por su situación fundamentalmente central, es fácil pensar en la importancia de esa exploración, pues visualizaremos siempre el tumor. La biopsia con pinzas es difícil, por la dureza del tumor y la tendencia a la hemorragia. La aspiración tiene escaso interés ya que es indispensable el estudio de la parte que está debajo del epitelio, ya que éste suele ser normal.

Evolución

Los signos evolutivos de los adenomas son de dos ordenes:

– Uno mecánico ligado a la obstrucción.

– Otro cancerológico diferente según el tipo histológico del adenoma.

Los carcinoides muy frecuentemente no recidivan ni producen metástasis. Cuando lo hacen, éstas asientan principalmente en el hígado. Los cilindromas evolucionan más deprisa

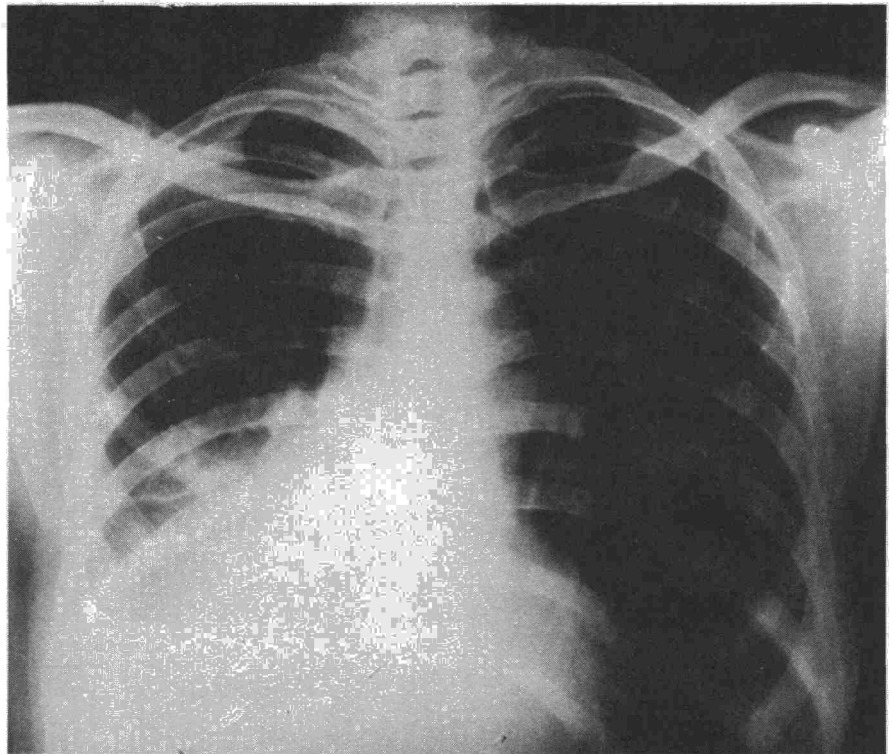
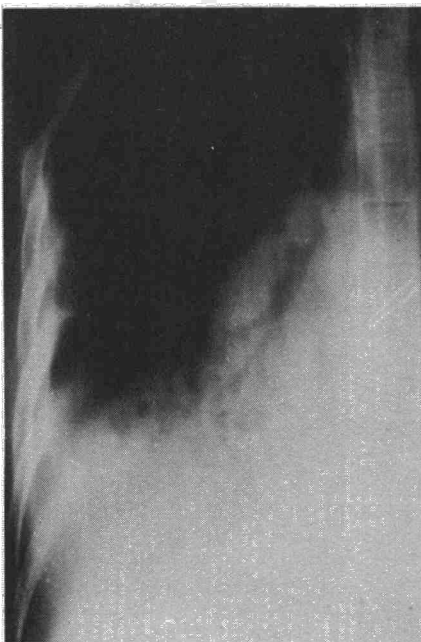

Fig. 1. Atelectasia de lóbulos inferior y medio derechos.

y metastatizan más frecuentemente, estas metastasis tienen una predilección por los órganos intratorácicos. Los mucoepidermoides tienen un potencial evolutivo poco conocido⁴.

Fig. 2. Tomografía mostrando: imagen tumoral endobronquial a nivel del lóbulo intermedio. Broncograma aéreo y condensación lóbulos inferior y medio.



Observación clínica

I.M.P. enferma de 46 años, que se sabe diabética desde hace unos 6 años, y que meses antes de ser vista, comienza con un cuadro de tos, expectoración mucopurulenta, que en algunas ocasiones es hemoptoica, también aparece dolor en costado derecho, con disnea.

A la exploración, como datos patológicos, presenta crepitantes en base derecha, con matidez en dicha zona.

Los análisis de sangre dan una V.S.G. de 64; glucemia de 2 gr. y el resto normal. El cultivo de esputos da estreptococcus citreus.

Lo más significativo a la exploración radiológica, como se aprecia en las fotografías, es la imagen de atelectasia que afecta al lóbulo inferior y medio derechos (fig. 1). En el corte tomográfico (fig. 2), se aprecia una imagen de condensación del lóbulo inferior alternando con zonas aéreas y en bronquio principal derecho es perfectamente visible una masa redondeada, bien delimitada y que parece estar naciendo de la pared externa de dicho bronquio principal.

La espirometría, mostraba un trastorno de tipo mixto, con un componente restrictivo importante.

La broncofibroscopia que se practicó, mostraba inmediatamente por debajo del nacimiento del lobar superior, una masa redondeada que obstruía casi totalmente la luz bronquial, dejando solamente una hendidura en forma de media luna entre el borde de la tumoración y la cara interna y anterior del bronquio. El aspecto de la tumoración era benigno y parecía provenir de la cara externa del bronquio intermedio. La toma de biopsia no aportó más datos anatomopatológicos que una mucosa epidermoide, con ligera inflamación aguda y crónica; las imágenes observadas microscópicamente, eran compatibles con imágenes de metaplasia bronquial.

Con el diagnóstico de tumoración benigna

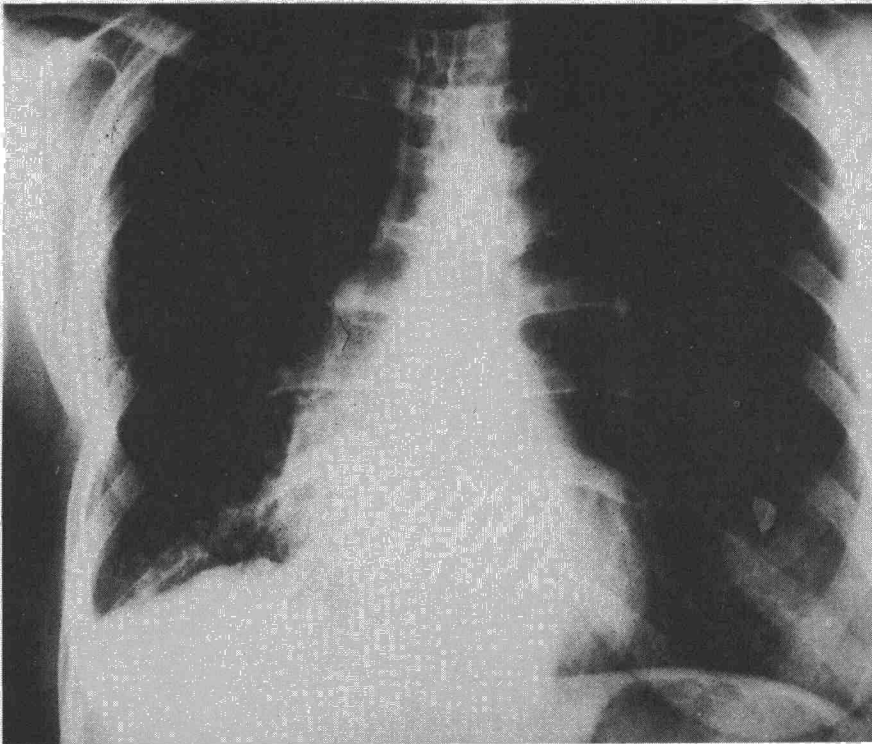


Fig. 3. Radiografía después de la broncotomía.

de bronquio principal derecho, la enferma fue intervenida quirúrgicamente: se practicó una broncotomía del principal derecho y por dicha incisión se extirpó el tumor. No se practicó más cirugía amputatoria, debido a que el estado de la paciente presentaba serios problemas.

La pieza que se resecó, estudiada anatomo-

patológicamente era un adenoma bronquial de tipo carcinoide.

A los treinta días de la intervención quirúrgica, el control radiográfico de la paciente (fig. 3), no mostraba la atelectasia que se observaba en la radiografía inicial; la imagen neumónica había desaparecido y a la auscultación los ruidos respiratorios eran normales.

Resumen

Se presenta un caso de adenoma bronquial tipo carcinoide. Se señalan los estudios radiográficos que son muy significativos, así como la broncofibroscopia. Se hacen unas pequeñas consideraciones generales respecto a la localización y tipos de estos tumores.

Summary

A CASE OF BRONCHIAL ADENOMA

This paper presents a case of bronchial adenoma of carcinoid type. The authors emphasize that the radiographic studies, as well as the bronchofibroscopy, are very significant. A few general considerations with respect to location and types of these tumors are made.

BIBLIOGRAFIA

1. FRASER, R.G. y PARE, J.A.: Diagnóstico de las enfermedades del tórax. Pág. 686. Salvat. Barcelona. 1973.
2. TESKEVEDZIC, D.: Diagnosis and therapy of bronchial adenoma. *Med. Arch.* 25: 4, 1971.
3. DONEV, M.: Diagnosis and treatment of bronchial adenomas. *Khirurgiia (Sofia)*, 26: 126, 1973.
4. POWELL, V.: Malignancy of bronchial adenoma. *Br. Med. J.*, 2: 662, 1973.