

Ciudad Sanitaria Virgen del Rocío.
Departamento de Medicina Interna.
Servicio de Neumología.
Sevilla

HIPERCLARIDAD PULMONAR UNILATERAL. A PROPOSITO DE DOS OBSERVACIONES.

J. Castillo Gómez, M. Díaz Fernández, J.A. Fournier Andray, A. Valencia Rodríguez, F. Trujillo Rodríguez y J. López Mejías

Introducción

En estos últimos años han sido realizadas numerosas publicaciones sobre este síndrome, aunque con distintos enunciados: hiperclaridad pulmonar unilateral^{1,11}, Síndrome de MacLeod¹²⁻¹³, anomalías vasculares unilaterales^{14, 15}, hipoplasia arterial pulmonar unilateral¹⁶⁻¹⁹, enfisema unilateral^{6, 20-28}.

La etiología de este síndrome, así como su patogenia, están sujetas a discusión. Los trabajos de Reid^{20, 21} Belcher¹⁹, Yernault¹² y Yacoub¹⁶, principalmente, ponen de manifiesto la diferencia de criterios existentes en cuanto a la etiología congénita o adquirida del proceso.

Nosotros vamos a intentar exponer nuestro punto de vista, basándonos en la revisión bibliográfica y en los dos casos que presentamos, sobre el síndrome de hiperclaridad pulmonar unilateral y el síndrome de MacLeod.

Observaciones clínicas

Obs. 1. J.B.R. Varón. 48 años. No cuenta ningún antecedente en la infancia de afectación pulmonar. A los 16 años diagnosticado de TBC pulmonar que en sucesivas revisiones fue evolucionando favorablemente, siendo considerada curada al año siguiente. En noviembre de 1973 tuvo un cuadro neumónico derecho, motivo por el cual se le hizo una radiografía de tórax, encontrándose una hi-

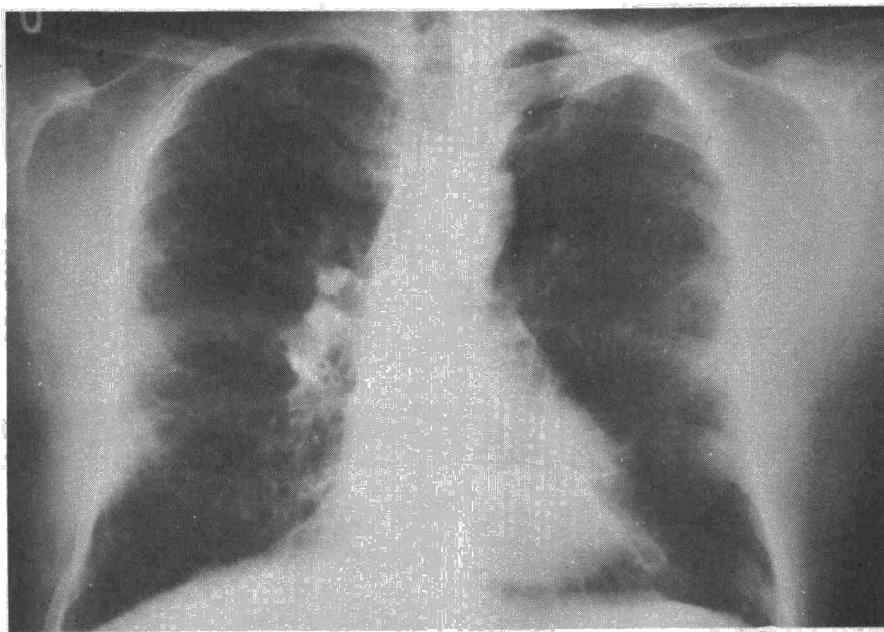


Fig. 1. Radiografía anteroposterior de tórax perteneciente a la Obs. 1.

perclaridad pulmonar unilateral izquierda. La exploración pone de manifiesto una disminución del murmullo vesicular en hemitórax izquierdo, con subcrepitanes muy finos. El estudio analítico (hemograma, hematocrito, V.S.G., proteínas totales y proteinograma), es normal. La radiografía de tórax (fig. 1), muestra una evidente hiperclaridad pulmonar unilateral que, tras una espiración forzada

(fig. 2) se observa un evidente atrapamiento de aire. La broncografía (fig. 3), no ofrece bronquiectasias, pero sí una falta de relleno periférico. La angiografía pulmonar (fig. 4) muestra una evidente disminución del tamaño de la arteria pulmonar izquierda, así como de sus ramas, en relación con la vascularización pulmonar derecha (fig. 6). Se tomaron presiones pulmonares en tronco de arteria pulmonar

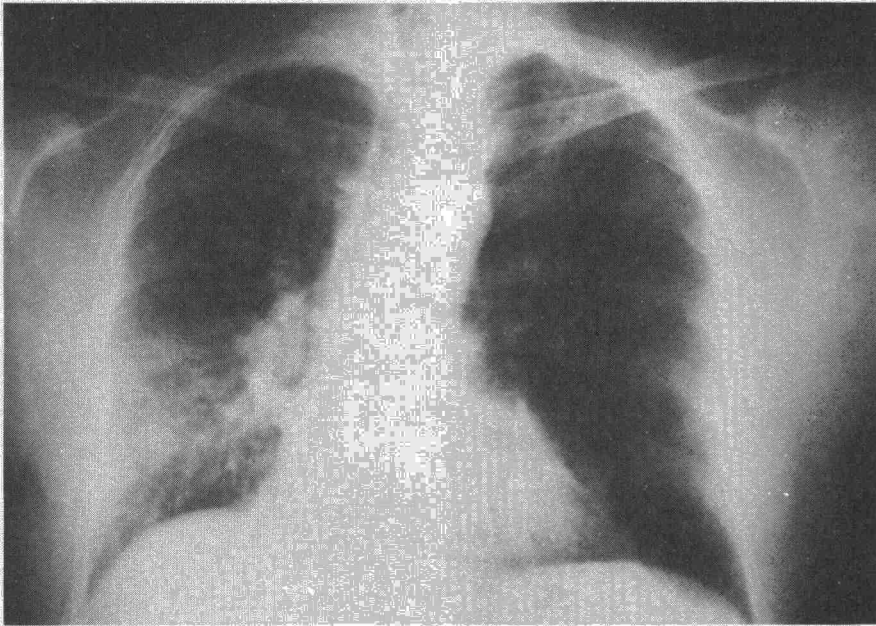


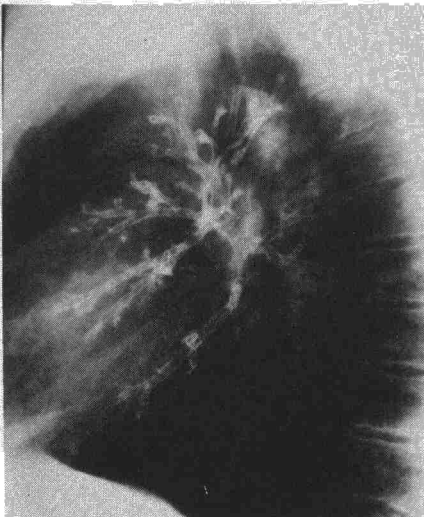
Fig. 2. Aumento de volumen del pulmón izquierdo a la espiración forzada.

y selectivas de arteria pulmonar derecha e izquierda (Tabla I), que eran normales antes de la angiografía y se elevaban tras éstas. La espirografía señala una insuficiencia ventilatoria mixta severa. (VC: 48 %, VEMS: 36 %, VEMS: CV = 56 %).

TABLA I

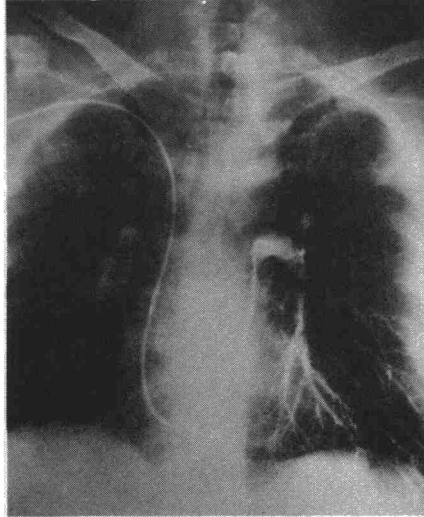
	P. Sist.	P. Dist.	P. Media
T.A.P.	30	7	14
A.P.D.	37	8	15
A.P.I.	24	6	12
Tfas angio			
T.A.P.	35	7	21
A.P.I.	35	9	22

Fig. 3. Broncografía izquierda (Obs. 1). Escaso relleno de las ramas bronquiales periféricas.



Obs. 2. A.T.N. Varón. 37 años. No cuenta antecedentes de enfermedades pulmonares en la infancia. A los 15 años, traumatismos torácico con hemoptisis. En la exploración practicada se encontraba una disminución del murmullo vesicular en hemitórax derecho y su cuadro clínico era exclusivamente molestias digestivas provocadas por un ulcus duodenal. El estudio analítico (hemograma, V.S.G., orina, proteínas totales y proteinograma), normal. El estudio radiográfico muestra (fig. 7) una hiperclaridad pulmonar derecha. La broncografía derecha señala imágenes de bronquiectasias en lóbulo superior y medio, con falta de relleno periférico (fig. 8); la broncografía izquierda es normal. La arteriografía muestra una falta de vascularización derecha casi completa, con gran disminución del calibre de la arteria pulmonar derecha y sus ramas (fig. 9).

Fig. 4. Angiografía pulmonar izquierda. Disminución del calibre vascular pulmonar.



Discusión

Diagnóstico diferencial

Antes de pensar en el diagnóstico del síndrome de hiperclaridad pulmonar unilateral o del síndrome de Mac Leod, tenemos que descartar¹⁰:

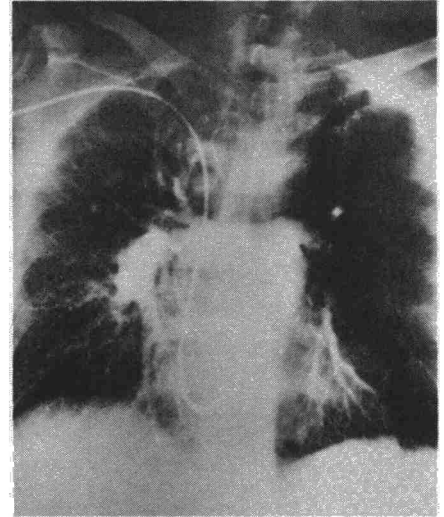
- Errores técnicos al realizar la radiografía.
- Alteraciones anatómicas de la caja torácica.
- Neumotórax, bullas mal delimitadas, compresiones de la arteria pulmonar, neoplasias intrabronquiales, enfisema, malformaciones congénitas (agenesia de la arteria pulmonar).
- Embolias y trombosis pulmonares.

Etiopatogenia

Existen dos hipótesis para explicar el síndrome de hiperclaridad pulmonar unilateral y el síndrome de Mac Leod. Numerosos autores^{13, 16, 18, 19, 24, 25} son partidarios de la etiología congénita del síndrome y se basan en la existencia de hipoplasias arteriales pulmonares unilaterales con otras malformaciones congénitas asociadas.

Por otra parte, otros autores^{9, 12, 20, 21, 26, 27, 28} encabezados por Reid, tras su estudio anatomopatológico en 4 casos con síndrome de hiperclaridad pulmonar unilateral, piensan que esta hipoplasia arterial es adquirida tras una infección en la infancia (microbiana, viral o tuberculosa del tipo de la primoinfección), que condicionaría una hipoplasia alveolar y, como consecuencia, una hipoplasia del lecho capilar pulmonar y, secundariamente, una hipoplasia de la arteria pulmonar.

Fig. 5. Angiografía pulmonar derecha (Obs. 1). Aumento de tamaño de los vasos pulmonares.



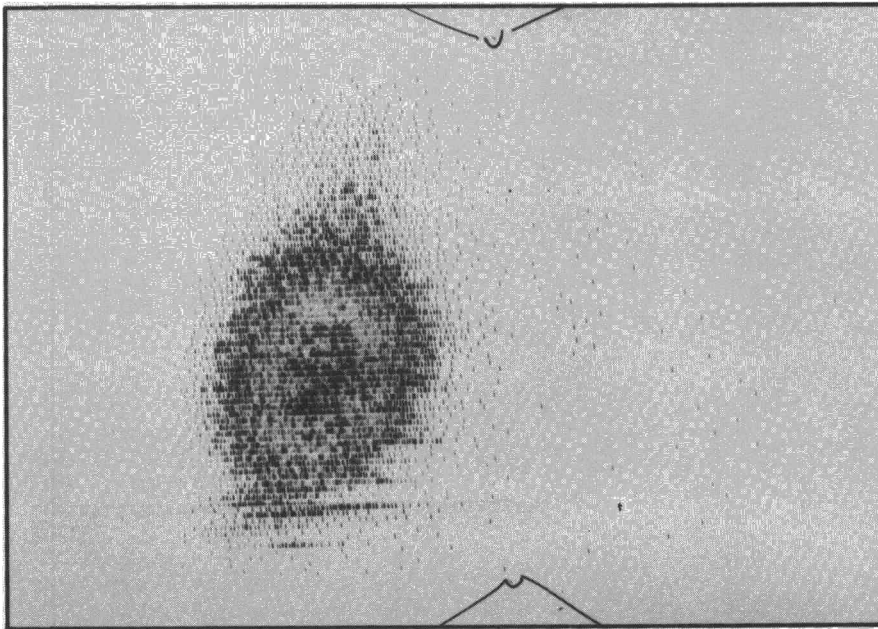


Fig. 6. Gammagrafía pulmonar. Amputación de perfusión en pulmón izquierdo.

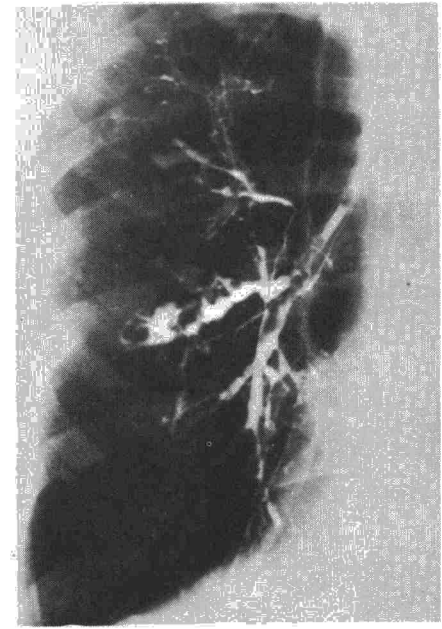


Fig. 8. Broncografía derecha de Obs. 2. Bronquiectasias en lóbulos superior y medio.

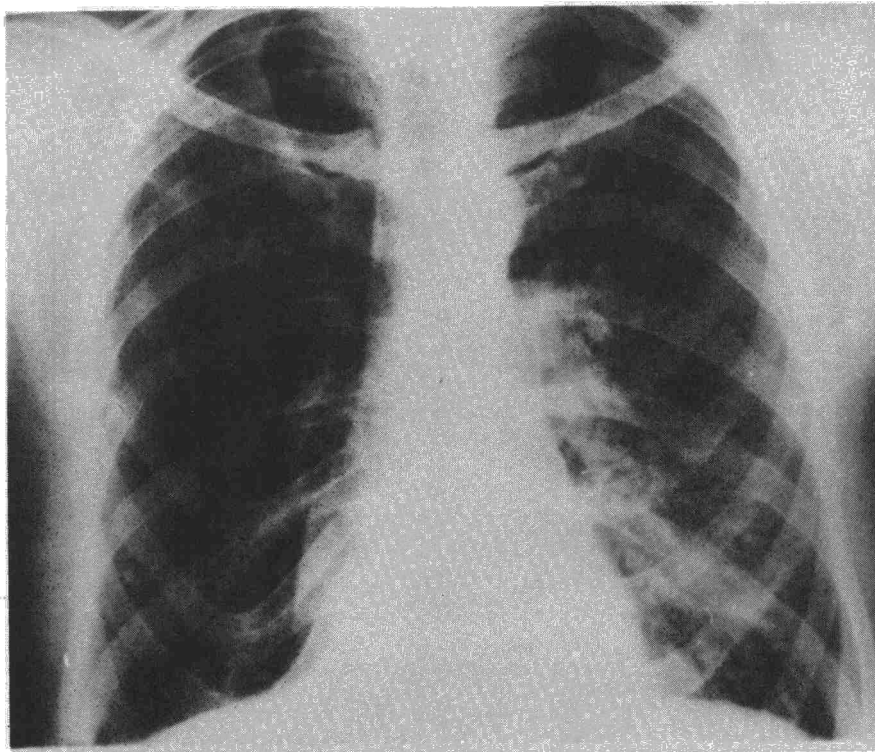


Fig. 7. Obs. 2. Radiografía anteroposterior de tórax.

Comentarios

El trabajo de MacLeod⁴ incluye nueve observaciones con las siguientes características:

1.^a - Hiperclaridad pulmonar unilateral.

2.^a - Pulmón afecto pequeño.

3.^a - No afectación hilar (hilio pequeño).

4.^a - Vías aéreas permeables.

5.^a - Existencia o no de bronquiectasias, pero falta de relleno periférico en la broncografía.

6.^a - Arteria pulmonar del lado afecto pequeña.


Estas condiciones las cumplen los casos publicados por Belcher¹⁹, Grilliat¹³, Yacoub¹⁶ y Fisher¹⁸, que admiten el origen congénito del síndrome.

Otros autores, entre los que destaca Reid^{20, 21} con su teoría del origen adquirido del síndrome, tampoco difieren de las seis condiciones anteriormente citadas. Estamos, por tanto, ante un cuadro clínico, radiográfico y angiográfico que difiere únicamente en la interpretación etiológica.

Si nos inclinamos con los autores^{9, 12, 20, 21, 26, 27, 28, 9} que piensan en la etiología adquirida y defienden al mismo tiempo que no puede existir la hipoplasia pulmonar unilateral de origen congénito sin otras malformaciones asociadas, podemos, indudablemente, separar dos síndromes:

1. - Síndrome de hiperclaridad pulmonar unilateral de origen congénito, con hipoplasia unilateral de la arteria pulmonar con malformaciones congénitas asociadas, hilio pequeño, vías aéreas permeables, con o sin bronquiectasias, pero sí con falta de relleno periférico en la broncografía, y

2. - Síndrome de hiperclaridad pulmonar unilateral de etiología adquirida, exactamente igual a la anterior pero sin malformaciones asociadas, cumpliendo el resto de los requisitos, que es a lo que podría llamarse síndrome de MacLeod o de Swyer-James.



Nuestros dos casos cumplen los requisitos mencionados anteriormente para poder diagnosticarlos de síndrome de MacLeod a pesar de no haber podido recoger ninguna infección respiratoria en la infancia; de todas maneras, este dato es a veces muy difícil de poder recoger en el interrogatorio, aunque haya existido. Lo que sí es cierto es que con las exploraciones habituales no hemos comprobado ninguna otra malformación asociada, por lo que, haciendo la diferencia entre síndrome de hiperclaridad pulmonar unilateral y síndrome de MacLeod, hacemos este último diagnóstico.

Queda un hecho señalado por Yerna¹² que es el de las hiperclaridades pulmonares unilaterales, tras haber padecido una tuberculosis; teniendo radiografías anteriores a la infección tuberculosa, nos sería posible el diagnóstico etiológico de la alteración radiológica; sin ellas este problema, para nosotros, es aún muy difícil de explicar.

Resumen

El síndrome de MacLeod puede ser reservado para las hiperclaridades pulmonares unilaterales de etiología

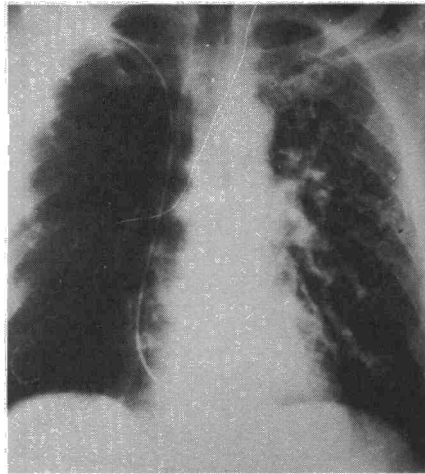


Fig. 9. Angiografía pulmonar de Obs. 2. Amputación generalizada de la vascularización del lado derecho.

adquirida por una bronquiolitis en la infancia, con hipoplasia arterial pulmonar, pulmón afecto pequeño sin alteración hiliar y vías aéreas permeables con falta de relleno periférico en la broncografía.

El síndrome de hiperclaridad pulmonar unilateral difiere del anterior, en ser de origen congénito y, por tanto, cursar con malformaciones congé-

nitás asociadas, siendo el resto de los hallazgos exactamente igual.

El diagnóstico diferencial entre ambos y con las hiperclaridades pulmonares unilaterales del adulto tras tuberculosis, exigen un estudio complejo y difícil del problema.

Summary

UNILATERAL PULMONARY HYPERCLARITY (BASED ON TWO OBSERVATIONS)

MacLeod's Syndrome can be reserved for unilateral pulmonary hyperclarity of acquired etiology by a bronchiolitis during infancy, with pulmonary arterial hypoplasia, small affected lung without hilar alteration and permeable air ways with lack of peripheral filling the bronchography.

The unilateral pulmonary hyperclarity syndrome differs from the former in that it is of congenital origin and, therefore, runs with the associated congenital malformation, the rest of the findings being exactly equal.

The differential diagnosis between both and with the unilateral pulmonary hyperclarity of the adult after tuberculosis, requires a complex and difficult study of the problem.

BIBLIOGRAFIA

1. BRUN, J., PERRIN-FAYOLLE, M. y KOFMAN, J.: Hyperclartés pulmonaires unilatérales séquellaires de primo-infection tuberculeuse et discussion sur les limites du syndrome de Mac Leod. *J. Franc. Med. Chir. Thor.* 25: 785, 1971.
2. GAMAIN, B. TOURE, M. y TIP-MAM; L.: Les hyperclartés pulmonaires unilatérales. *Press. Med.* 70: 158, 1961.
3. REID, L., SIMON, G., ZORAB, P.A. y SEIDELIN, R.: The development of unilateral hypertransradiancy of the lung. *Brit. J. Dis. Chest.* 65: 190, 1967.
4. MACLEOD, W.M.: Abnormal transradiancy of the lung. *Thorax*, 9: 147, 1954.
5. LEAHY, D.J.: Increased transradiancy of one lung. *Brit. J. Dis. Chest.*, 55: 72, 1961.
6. MITCHELL, R.S., FILLEY, G.F. y HANSEN, J.E.: Unilateral lung transradiancy, air trapping or «emphysema». *Praxis.* 46: 1180, 1962.
7. FIGUEROSAS CASAS, J.C. y JENKINS, D.E.: Unilateral Hyperlucency of the Lung. *Am. J. Med.* 44: 301, 1968.
8. DARKE, Ch. S., CHRISPIN, A.R. y SNOWDEN, B.S.: Unilateral Lung Transradiancy: A Physiological Study. *Thorax*, 15: 74, 1960.
9. CULINER, M.M.: The hyperlucent lung a problem in differential diagnosis. *Brit. J. Dis. Chest.* 49: 578, 1966.
10. SIMON, M.: N. Horizontes en radiolo-

11. BATES, J y CHRISTE, D.: MacLeod Syndrome. The lungs in health and disease pág. 194, Saunders, Philadelphia 1971.
12. YERNAULT, J.C. y COSTER, A.: Le syndrome de MacLeod (à propos de deux cas). *Poumon et Coeur.* 26: 549, 1970.
13. GRILLIAT, J.P., VINIAKER, H., VAUTRIN, D.A., MATHIEU, P. y FLOQUET, J.: Syndrome de MacLeod et hypoplasie rénale segmentaire. *J. Franc. Med. Chir. Thor.*, 25: 699, 1971.
14. ALLEN GOOD, C.: Certain vascular abnormalities of the lungs. *Am. J. Roent.*, 85: 1009, 1961.
15. BROCARD, H., GALLOUEDEC, CH. y VANNIER, R.: Les perturbations circulatoires pulmonaires unilatérales. *Revue de Praticien.* 8: 343, 1967.
16. YACCOUB, M.H., BELCHER, J.R. y PATTISON, J.N.: Unilateral pulmonary artery hypoplasia associated with congenital cardiac anomalies. *Brit. J. Dis. Chest.*, 59: 102, 1065.
17. ELDER, J.C., BROFMAN, B.L., KHON, P.M. y CHARMS, B.L.: Unilateral Pulmonary Artery Absence or Hypoplasia. *Circulation.* 17: 557, 1958.
18. FISHER, J.M. y VAN EPPS, E.F.: Aplasia or Hypoplasia of one Pulmonary Artery: Radiologic and Pulmonary Function Studies. *Am. Heart J.*, 58: 26, 1959.
19. BELCHER, J.R., CAPEL, L., PATTI-

- SON, J.N. y SMART, J.: Hypoplasia of the pulmonary arteries. *Brit. J. Dis. Chest.* 53: 253, 1959.
20. REID, L. y SIMON, G.: The role of alveolar hypoplasia in some types of emphysemas. *Brit. J. Dis. Chest.*, 58: 158, 1964.
21. REID, L.: Emphysema: classification and clinical significance. *Brit. J. Dis. Chest.*, 60: 57, 1966.
22. KATZ, I. y WARNER, S.: Unilateral Pulmonary «Emphysema». *Radiology.* 73: 362, 1959.
23. FOUCHÉ, R.F., SPEARS, J.R. y OGILVIE, C.: Unilateral emphysema. *Medical Journal.* 30: 1312, 1960.
24. CABRER, B., COLL, J., URBANO, A. y AGUSTI, A.: Hiperclaridades pulmonares unilaterales (a propósito de 4 casos). *Arch. de Bronconeumol.* 10: 82, 1974.
25. BELCHER, J.R. y PATTISON, J.N.: Hyperplasia of the lobar pulmonary arteries. A report of three cases. *J. Thor. Surg.* 34: 357, 1957.
26. MAIER, H.C.: Absence or hypoplasia of a pulmonary artery with anomalous systemic arteries to the lung. *J. Thor. Surg.*, 28: 145, 1954.
27. ROUJEAU, J.J. y MAREL, Q.: Absence congénitale d'artere pulmonaire droite. *J. Franc. Med. Chir. Thor.*, 16: 345, 1962.
28. DELARUE, J. y PAILLAS, J.: Les bronchopneumopaties congénitales. *Bronches.* 9: 114, 1959.