

Servicio de Pulmón y Corazón
del Hospital del Aire. Jefe:
Dr. J.L. Alvarez-Sala Moris

HISTIOCITOSIS X

F.J. Gómez de Terreros*, V. Navarro Ruiz y J.L. Alvarez-Sala

Introducción

Descrita por primera vez en los huesos por Lichstentein y Jaffé¹, engloba un grupo de afecciones de gran polimorfismo clínico cuya lesión básica es el granuloma histiocítico.

El patrón histopatológico está dominado por la proliferación de un *histiocito anormal*, voluminoso, con núcleo irregular y citoplasma finamente granuloso y claro, con crematina laxa y un único nucléolo^{2,3}. Esta célula tiene una gran capacidad plástica⁴ y puede sufrir la transformación lipofágica por la inclusión citoplasmática de depósitos lípidos de colesteroína y sus ésteres o grasas neutras («células espumosas»).

El segundo elemento celular lo constituyen los *eosinófilos*, de número y disposición topográfica variables⁵.

Linfocitos y otros tipos de células multinucleadas completan la población granulomatosa, pero pueden faltar. Los otros dos elementos que definen al granuloma y a la entidad serían la *necrosis* y la *reacción esclerofibrosa* en distinta proporción⁶.

Los estudios con microscopía electrónica, iniciados por Basset y Turiaf⁷, hallan de forma constante en todos los tipos de estructuras estudiadas⁸⁻¹² formaciones situadas en el interior de los citoplasmas de los histiocitos con las siguientes características: forma alargada, de apariencia filamentososa y tubular, de diámetro exterior alrededor de 420 Å, disposi-

ción simétrica y de longitud variable (100 hm.). Presentan estriaciones transversales sugestivas de simetría helicoidal con un período de hélice de 120 Å de disposición perpendicular u oblicua a la membrana citoplásmica guardando íntima relación con la misma; se implantan en ella por un extremo y se pierden a nivel de las vesículas del retículo endoplásmico por el otro y configurando curiosas imágenes en raqueta o maza. El número de las mismas es muy variable, aumentando ostensiblemente en las células en vías de necrosis.

Estos mismos elementos han sido hallado en las células de Langerhans^{11,13}. No se conoce el significado de tales estructuras^{9,14,15}.

El pluralismo clásico exige una clasificación de las formas de presentación; la que se sigue hoy día es la siguiente: *Histiocitosis X localizada*: Lesión ósea osteolítica pura, mono o polilítica, que correspondería al granuloma eosinófilo clásico. *Histiocitosis X diseminada*: forma aguda, remendando la enfermedad de Letterer Siwe de la infancia; forma crónica, difusa, mono o plurivisceral (pulmonar, ganglionar, hepatoesplénica, cutáneo-mucosa, buco-dentaria, ósea, nerviosa, cardíaca, hipofisiaria, tiroidea).

Se puede reservar, acaso, la denominación de enfermedad de Hand-Schüller-Christian para aquellos casos que muestren la tríada clásica de diabetes insípida, exoftalmos y lagunas óseas.

Hay que destacar la gran frecuencia de síndromes atípicos¹⁶ y la posibi-

lidad de presentarse en un mismo enfermo distintos episodios clínicos evolutivos de variado curso, desarrollo y localización que pueden hacer pasar de uno a otro tipo de formas clínicas.

Observación clínica

J.B.G. de 20 años de edad, profesión chapista. Consulta porque desde hace dos meses tiene intenso dolor en el brazo izquierdo, que le aumenta con los movimientos y cede con antirreumáticos. También nota dolor submario y subescapular de carácter punzante, que cede con el reposo, y en el muslo izquierdo a nivel del trocánter mayor que se irradia hacia la rodilla, con carácter de calambre que le incrementa con el reposo y se calma con el ejercicio.

Visto por un médico le encontraron algo pulmonar que fue interpretado como una lesión tuberculosa. En los últimos días tiene tos y febrícula (37,5°).

Fumador de 40 cigarrillos diarios y sus antecedentes personales y familiares carecen de interés.

La exploración clínica muestra buen estado general, hábito asténico. Alguna caries dental y faltan dos piezas. No se palpan adenopatías. Exploración clínica de tórax y abdomen es normal. Dolor a la presión en los 2/3 superiores del fémur izquierdo.

Datos analíticos: Hematíes: 4.800.000. Hematócrito 46 %. Hemoglobina 14,6 g %. Leucocitos 7.100.)Cayados 2. Segmentados 61. Linfocitos 32. Monocitos 5. Eosinófilos 0. Basófilos 0. Velocidad de Sedimentación: 1.ª hora: 2.ª Urea: Glucemia y Colesteroína normales. Gasometría arterial normal. Proteínas totales: 7,6 g %. Albúmina 5,45 %, alfa 1: 2,1 %; alfa 2: 10,2 %; beta 10,8 % y gamma: 22,4 %. Inmuno-electroforesis: sin alteraciones. Orina normal.

Punción esternal: medula ósea con celularidad conservada, heteromorfa, con presencia de megacariocitos funcionalmente maduros. Las diversas líneas celulares se hallan bien representadas en sus aspectos morfológicos y cuantitativos. Eosinófilos en porcentaje normal. No se han visto células espumosas ni elementos medulares atípicos ni heterotópicos.

* Jefe Clínico.

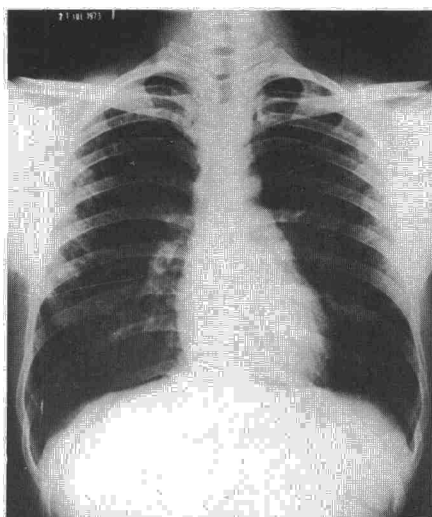


Fig. 1. Radiografía de tórax que muestra el aspecto reticulonodular difuso con zonas hiperclaras.

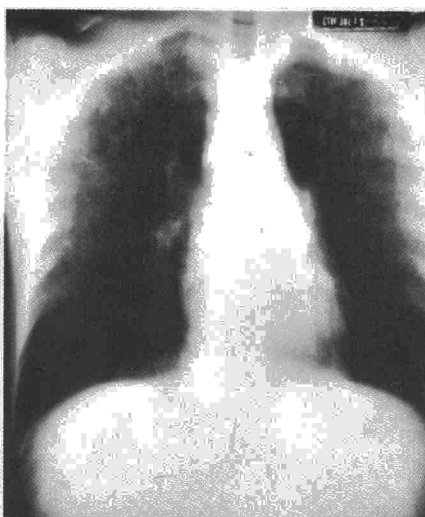


Fig. 2. Plano tomográfico que muestra más claramente las zonas hiperclaras de predominio en vértices.

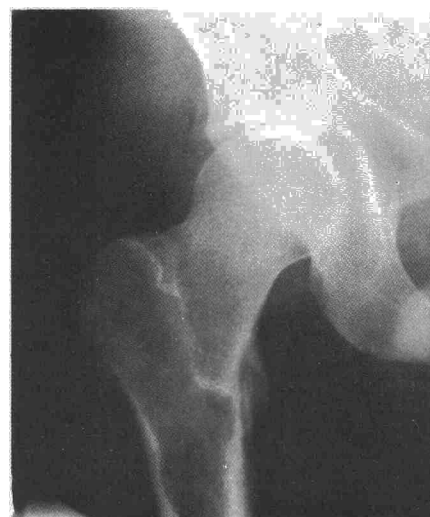

Fig. 3. Radiografía de fémur. Se aprecia la existencia de zonas quísticas sin esclerosis en su contorno.

La radiografía de tórax (fig. 1) mostró un patrón retículo-nodular difuso con zonas hiperclaras, más visibles en la tomografía (fig. 2), que afectan a ambos pulmones en forma asimétrica y de predominio en los vértices. La radiografía del fémur izquierdo (fig. 3) mostró la existencia de zonas quísticas sin esclerosis en su contorno. No se observaron manifestaciones quísticas en los restantes huesos.

La biopsia pulmonar procura un fragmento de color gris oscuro con forma de pirámide triangular de 3 cm de altura que en su seno presenta al corte una formación cavitaria de paredes blancas de 1 cm de diámetro.

En el estudio microscópico (fig. 4), entre los alvéolos pulmonares, que muestran descamación abundante de células alveolares con inclusiones abundantes de carbón («células del polvo»), se encuentran formaciones de aspecto granulomatoso constituidas por células de tipo reticular con escasas dismorfias y con abundantísimos eosinófilos, con escasa reacción conjuntiva e inflamatoria.

En las figs. 5 y 6 se aprecian los detalles de la célula histiocitaria con el Microscopio Electrónico (Prof. Díaz Flores).

Discusión

Se trata de una forma diseminada de histiocitosis crónica del adulto, que afecta al pulmón y hueso. Cae dentro del índice estadístico el darse en un adulto joven y de sexo masculino, pues el 84 % de los casos descritos

hasta el año 1973 son varones. En los casos en que afecta al sexo femenino, parece que la enfermedad tiene mayor severidad¹⁷.

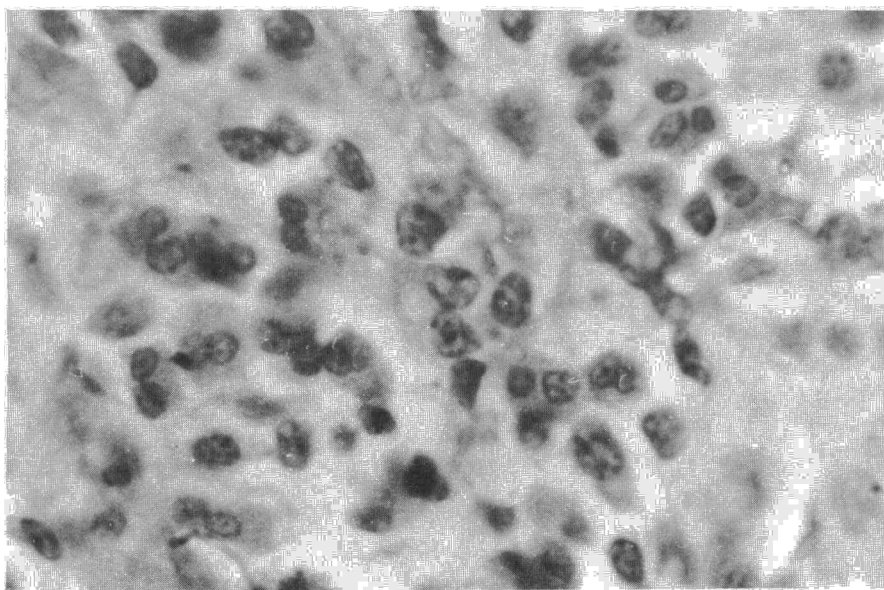
Las formas pulmonares aisladas fueron descritas inicialmente por Farinacci en 1951¹⁸ y más tarde por Mazitello en 1954¹⁹. Esta localización es descubierta generalmente en un examen radiológico sistemático, aunque en el 34,9 % de los casos²⁰ el interrogatorio demuestra la existencia habitual de signos funcionales y generales.

Los signos y síntomas más frecuentes en lo que al pulmón se refiere se exponen en la tabla I.

En nuestro caso había tos, dolores torácicos, fiebre, y se cumplían los dos signos negativos: ausencia de aeropiquias y reacción tuberculínica negativa.

La placa de tórax es muy característica, por la existencia del patrón retículo-nodular y presencia de zonas claras, ninguna de ellas conteniendo nivel líquido²¹, que son las responsa-

Fig. 4. Estudio microscópico de la biopsia pulmonar: Descamación abundante de células alveolares con inclusiones de polvo (células del polvo). Se observan formaciones granulomatosas constituidas por células de tipo reticular con escasa dismorfia y abundantísimos eosinófilos.



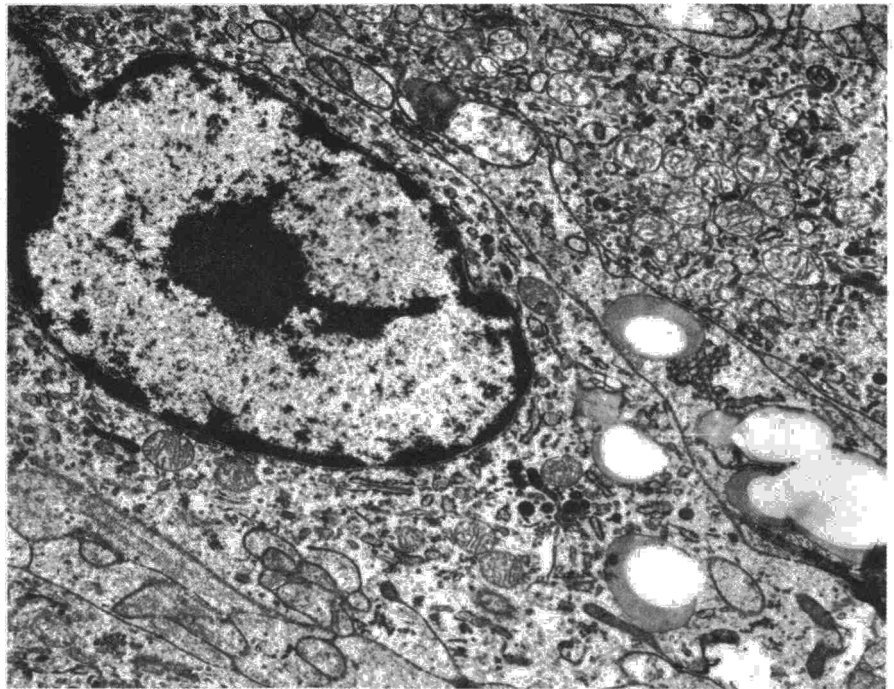
bles del aspecto en panal de abejas²²: En nuestro caso no aparecen aspectos radiológicos atípicos como la existencia de adenopatías hiliares bilaterales, imágenes del tipo de foco redondo aislado pseudotumoral, focos redondos múltiples, imágenes macronodulares diseminadas o imágenes cavitarias^{20, 23-26}.

La forma clínica es típicamente difusa, bilateral y asimétrica y afecta con preferencia a los vértices, lo cual es típico de la histiocitosis, a diferencia de otras muchas enfermedades pulmonares difusas^{25, 27}.

El diagnóstico se hizo clínicamente ante la presencia de las lesiones óseas y fue corroborado por la biopsia. Vino a nuestro Servicio diagnosticado de tuberculosis, confusión muy frecuente²⁰. Otros diagnósticos diferenciales son la sarcoidosis, micosis, neumopatías profesionales, colagenosis pulmonares y afecciones de orden metastásico.

Mediante el microscopio electrónico pudimos demostrar (Prof. Díaz-Flores) las estructuras filamentosas descritas por Turiaf y Basset¹⁴.

En la tabla II resumimos las principales alteraciones de la función respiratoria en la Histiocitosis con localización pulmonar, según Pernod²⁰. Nosotros no encontramos la más ligera



5. Célula histiocitaria. Obsérvese en el núcleo de una de ellas y en el citoplasma gotas lipídicas, midriads redondeadas y moderada proporción de R.E.R. (Microscopio Electrónico).

alteración funcional, ni en el primero ni en un segundo examen efectuado un año después.

La angioneumografía practicada por Pernod²⁰ en 3 casos mostró en uno de ellos bullas voluminosas y una

notable disminución de la vascularización. Nada anormal, sin embargo, hemos señalado en nuestro caso. Realizamos también un estudio gamma-gráfico pulmonar para detectar alteraciones funcionales a nivel arteriolar

TABLA I

Signos y síntomas más frecuentes de la Histiocitosis X en su forma de presentación pulmonar

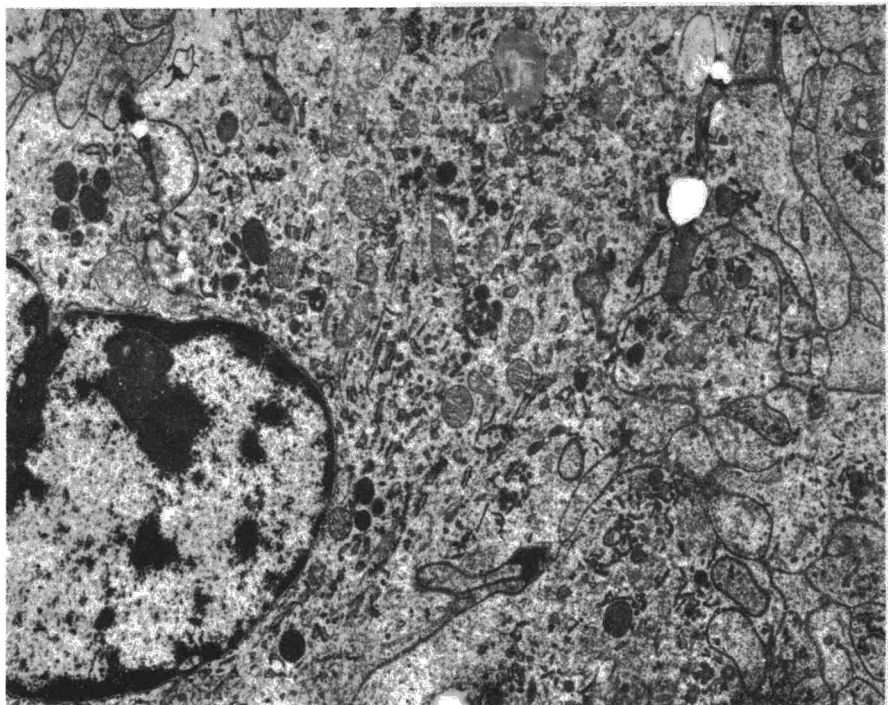
<p><i>Clinica:</i> Masculino: 81,4 % Signos funcionales: Tos: 64,3 % Expectoración: 24 % Disnea: 45,7 % Dolor torácico: 28,7 % Hemoptisis: 7 %</p> <p>Signos generales: Anorexia: 34,1 % Adelgazamiento: 33,3 % Fiebre: 13,2 %</p> <p>Asintomática 7,75 % No existe hipocratismo digital. Reacción a la tuberculina: negativa.</p>

TABLA II

Resumen de las principales alteraciones de la función respiratoria en la Histiocitosis X

<p><i>Función respiratoria</i> Capacidad vital: Disminuida en el 20 % con respecto a su valor teórico. Tiffeneau: Normal. Ventilación: Disminuida en el 20 % con respecto a su valor teórico. VR / CT: Aumentada. Hipoxemia. Hipocapnia. Difusión alvéolo capilar: Baja.</p>

Fig. 6. Detalle de la célula histiocitaria en la que se observan cuerpos intracitoplásmicos alargados formados por membranas paralelas.



y capilar pulmonar, ya que según los trabajos de Auld²⁸, Anderson²⁹, Bassett³⁰ y Biekers³¹ los vasos se encuentran afectados de forma constante, por lesiones de endoarteritis proliferante y fibrosa que afectan a las arteriolas y pequeñas arterias. Los resultados fueron negativos a este respecto.

Grinquette³², en estudios con catesterismo cardíaco, descubre daño miocárdico directo, hecho no comprobado por el resto de los autores. En nuestro caso el catesterismo fue normal, pero el estudio radiocardiográfico mostró un considerable aumento de los volúmenes telediastólicos y residuales del ventrículo derecho, con importante alteración de su índice de función o relación del volumen residual con respecto al volumen sistólico.

Los volúmenes telediastólicos y residuales del ventrículo izquierdo también son altos. El estudio global detecta una situación circulatoria hiperquinética, probablemente derivada del *stress* de la exploración, con discreto déficit funcional de ambos ventrículos, sin repercusión hemodinámica anterógrada o retrógrada.

Este hallazgo de la alteración en la función de ambos ventrículos, con más intensidad en el derecho, tiene especial significación en este caso, dado que los valores medios normales han sido establecidos por nosotros en más de 100 adultos de la misma edad y aproximada superficie corporal.

Su significado es muy difícil de comentar. Tan sólo recordaremos como Turiaf¹⁷ insiste en la existencia de infiltraciones histiocitarias en distintos sistemas que cursan clínicamente silenciosas y que sólo se detectan por la biopsia o por técnicas delicadas.

Con respecto a la localización ósea, en nuestro enfermo estaba circunscrita al fémur izquierdo, con los caracteres típicos de esta afección.

La evolución seguida durante un año ha sido estacionaria. Según Coury³³, la curación espontánea ocurre en el 10 % a 20 % de los casos. Esta regresión puede suceder a una primera fase de extensión de las imágenes radiológicas^{7, 34} o tras un episodio de neumotórax^{35, 36} e ir precedido de un largo período de estabilización radiológica³⁷.

Puede existir una discordancia entre la mejoría clínica, limpieza radiológica y datos de exploración funcional. La limpieza radiológica es total en el 62 % de los casos^{3, 31, 38, 39}, importante en el 18,7 %, moderada en el 28,3 % y estable en el 37,5 % de los casos.

La evolución puede ser desfavora-

ble, bien hacia la fibrosis pulmonar con *cor pulmonale* crónico^{25, 40}, bien hacia la evolución bullosa^{17, 34, 41, 42} que se produce, según Bariety³⁵, en el 12 % de los casos.

No se observaron en ningún momento de la historia de nuestro enfermo episodios de neumotórax espontáneo, complicación grave que sucede en 1/3 de los casos^{17, 25, 34, 38, 40, 43}. Dos veces sobre tres es recidivante y bilateral y ha conducido a la muerte por colapso bilateral^{35, 44} por neumomediastino⁴⁵. No hemos detectado hemoptisis, episodio raro en esta enfermedad^{25, 46}.

Se ha descrito también la invasión de la médula ósea por los histiocitos, como prelude de la evolución ulterior hacia la leucocis monocítica⁴⁷. La investigación en este sentido mostró una médula ósea intacta.

El pronóstico es difícil de establecer en cada caso individual. Desde el punto de vista estadístico la benignidad admitida por los primeros autores está lejos de ser real. Coury³³ estima una mortalidad a largo plazo del 40 al 50 %.

Terapéutica

A nivel de las lesiones óseas es eficaz la radioterapia a dosis de 2.500 a 3.500 Rads/hueso⁴⁸. Sobre el pulmón la radioterapia está contraindicada, ya que tiene el riesgo de agravar la evolución fibrogénica. Se han ensayado diversos antimitóticos y antimetabolitos sin resultado alguno^{7, 37, 42, 50}.

Con el sulfato de vinblastina, a dosis de 0,15 mg/kg de peso, en pautas discontinuas de 5 días, se han observado buenos resultados^{50, 51}. Su empleo es útil en casos sin manifestaciones generales evolutivas.

La corticoterapia es utilizada por algunos de forma sistemática al objeto de evitar la fibrosis. Otros prefieren reservarla para las formas manifiestamente evolutivas^{34, 53} donde algunos han logrado regresiones muy valorables^{37, 53} aunque también hay que contabilizar fracasos^{31, 35}.

Durante el año en que el enfermo ha estado sometido a nuestra vigilancia no hemos aplicado ninguna terapéutica activa y las lesiones no han evolucionado; clínicamente, el enfermo no muestra ningún signo o síntoma de progresión.

Resumen

La histiocitosis engloba un grupo de afecciones de gran polimorfismo cuya lesión básica es el granuloma his-

tiocítico. El patrón anatomopatológico está dominado por la proliferación de un histiocito anormal de gran capacidad plástica, eosinófilo, linfocito y otros tipos de células polinucleares, así como necrosis y reacción esclerofibrosa en distinta proporción.

En el interior del citoplasma de los histiocitos se encuentran inclusiones de significación muy discutida.

Se realiza la clasificación clínica de las distintas formas de presentación de la histiocitosis.

Se expone el caso estudiado por nosotros en el que se trata de una forma diseminada crónica del adulto que afecta pulmón y hueso.

En el comentario se indica la incidencia en el sexo masculino, la distinta frecuencia de los diversos síntomas y signos clínicos y distintas formas de presentación radiológica. Se hace referencia a los diagnósticos diferenciales, evolución espirométrica, implicación del lecho vascular pulmonar, afectación miocárdica, en la que señalamos, en nuestro caso, una alteración funcional de ventrículo derecho y aumento de los volúmenes residuales y telediastólicos de ambos ventrículos.

Comentamos las posibles evoluciones y complicaciones de esta enfermedad, así como la capacidad de regresión, con datos estadísticos con respecto al pronóstico y actuación terapéutica aconsejable.

Summary

HISTIOCIITOSIS X


Histiocytosis includes a group of affections of many varied forms whose basic lesion is histiocyte granuloma. The anatomicopathological pattern is dominated by the proliferation of an abnormal histiocyte of great plastic capacity, eosinophils, lymphocytes and other types of polynuclear cells, as well as necrosis and sclerofibrous reaction in different proportions.

In the interior of the cytoplasm of the histiocytes one finds elements of very controversial meaning included.

The clinical classification of the various forms of presentation of histiocytosis is made.

The authors relate the case they have studied which has a chronic disseminated form of an adult, affecting lung and bone.

Commentaries are made on the incidence in males, the different frequency of various symptoms and clinical signs and different forms of



radiological presentation. Reference is made to the differential diagnosis, spirometric evolution, implication of the pulmonary vascular bed, myocardial affectation, in which is to be

indicated in this case, a functional alteration of right ventricle and increase of the residual and telediastolic volumes of both ventricles.

Finally the authors comment on

the possible evolution and complications of this disease as well as on the capacity of regression with statistical data on the prognosis and advisable therapeutical measures.

BIBLIOGRAFIA

- LICHTENSTEIN, L. y JAFFE, H.L.: Eosinophilic granuloma of bone, with report of a case. *Am. J. Path.*, 16: 595, 1940.
- WHILL, J.: Réticulose X (Maladie de Letterer-Siwe, maladie de Hand-Schüller-Christian, granulome éosinophile). *Cahiers Col. Méd.*, 9: 1.142, 1968.
- KITTREDGE, M., RICHARD, D., GELLER, A. y FINBY, N.: The reticuloendothelioses in the lung. *Ann. J. Roentgen.*, 100: 588, 1967.
- BASSET, F., LACRONIQUE, F.: L'histiocytose X. *Presse Méd.*, 74: 2.459, 1966.
- SANCHEZ FAYOS, J., PANIAGUA, G., LOPEZ-LINARES, M., OUTERINO, J. y SERRANO, J.: Histiocytosis X: consideraciones clínico-citológicas en torno a su unidad sindrómica. *Rev. Clin. Esp.*, 99: 239, 1965.
- TURIAF, J. y BASSET, F.: Attuali concetti sull' istiocitosi X polmonare: Aspetti nosologici ed etiologici. *Minerva Med.*, 58: 1.074, 1967.
- BROCARD, M. y GALLOUEDEC, CH.: Réticulose pulmonaire. Essai de traitement cortisonique. *J. Franç. Méd. Chir. Thor.*, 17: 499, 1963.
- BASSET, F. y NEZELOF, C.: Présence en microscope électronique de structures filamenteuses originales dans les lésions pulmonaires et osseuses de l'histiocytose. Etat actuel de la question. *Bull. Mém. Soc. Méd. Hôp. Paris*, 117: 413, 1966.
- BASSET, F. y NEZELOF, C.: L'histiocytose X. Microscopie électronique. Culture «in vitro» et histo-enzymologie. Discussion à propos de 21 cas. *Rev. Franç. Clin. et Biol.*, 14: 31, 1969.
- BOUISOU, H., DURROUX, R., FARRE, J. y RENCIER, C.: Étude ultrastructurale de l'histiocytose «X». (A propos de trois cas). *C.R. Acad. Sci. Paris*, 265, 1967.
- GIANOTTI, F., CAPUTO, R. y RANZY, T.: Ultrastructural Study of Giant Cells and Langerhans' cell. Granules in Cutaneous Lesions and Lymph Node and Liver Biopsies From Four Cases of Subacute Disseminated Histiocytosis of Letterer-Siwe. *Arch. Klin. Exp. Derm.*, 233, 1968.
- GIANOTTI, F. y CAPUTO, R.: Skin Ultrastructure in Hand-Schüller-Christian Disease. Report on Abnormal Langerhans' Cells. *Arch. Derm.*, 100: 342, 1969.
- WOLFF, K.: The fine structure of the Langerhans cell granule. *J. of. Cell. Biol.* 35: 368, 1967.
- TURIAF, J. y BASSET, Mme. F.: Deux nouveaux cas d'Histiocytose à localisations pulmonaires et osseuses avec présence dans les lésions granulomateuses de particules tubulaires intra-cytoplasmiques suggérant une structure virale. *Bull. Men. Soc. Méd. Hôp. Paris*, 5: 373, 1966.
- SCHERRER, R.: Développement «in vitro» et ultrastructure du virus fibromateux de Shope. *C.R. Colloque de M.E. de Bruxelles* 83, 1967.
- ENRIQUEZ, P., DAHLIN, D.C., HAYLES, A.B. y HENDERSON, E.D.: Histiocytosis X: a clinical study. *Mayo Clin. Proc.*, 42: 88, 1967.
- TURIAF, J., BATTESTI, J.P., BASSET, F., RACADOT, J., POIRIER, J. y HUGUES, F.C.: Histiocytose X de l'adulte à localisations pulmonaires, thyroïdiennes, méningo-encéphaliques et hypophysohalamiques. *Sem. Hôp. Paris*, 47: 2.923, 1971.
- FARINACCI, C.J., JEFFREY, H.C. y LACKEY, R.W.: Eosinophilic granuloma of lung Report of two cases. *U.S. Armed Forces Med. J.*, 2: 1.085, 1951.
- MAZZITELLO, W.F.: Eosinophilic granuloma of lung. *New Engl. J. Med.*, 250: 804, 1954.
- PERNOD, J., KERMAREC, J. y CHAMBATTE, C.: Les histiocytosis X pulmonaires de l'adulte (Granulome éosinophile du poulmon): A propos de sept cas observés à l'Hôpital Percy avec revue de la littérature. I. Aspects cliniques des histiocytosis X pulmonaires de l'adulte (Granulomes éosinophiles du poulmon) *Rev. Tuberc.*, 31: 591, 1967.
- GRANT, L.J. y GINSBURG, J.: Eosinophilic granuloma (honeycomb lung) with diabetes insipidus. *Lancet*, 2: 529, 1955.
- OSWALD, N. y PARKINSON, T.: Honeycomb lung. *Quart. J. Med.*, 18: 1, 1949.
- ARNETT, N. L. y SCHULZ, D.M.: Primary pulmonary eosinophilic granuloma. *Radiology*, 69: 224, 1957.
- KNUDSON, N., RONALD, J., BADGER, T.L. y GAENSLER, E.A.: Eosinophilic granuloma of the lung. *Med. Thorac.*, 23: 248, 1966.
- LEWIS, J.G.: Eosinophilic granuloma and its variants with special reference to lung involvement. A report of twelve patients. *Quart. J. Med.*, 33: 337, 1964.
- TAKAHASHI, M., MUTSUMASA, S., MARTEL, W. y OBERMAN, H.A.: The variable roentgenographic appearance of idiopathic histiocytosis. *Clin. Radiol.*, 17: 48, 1966.
- DUNMORE LAWRENCE, S., Jr. y ELKHOURY, S.A.: Eosinophilic granuloma of the lung. A report of three cases in Negro patients. *Am. Rev. Resp. Dis.*, 90: 789, 1964.
- AULD, D.: Pathology of eosinophilic granuloma of lung. *Arch. Path.*, 66: 113, 1957.
- ANDERSON, A.E. y FORAKER, A.G.: Eosinophilic granuloma of the lung: clinical features and connective tissue patterns. *Arch. Intern. Med.*, 103: 966, 1959.
- BASSET, F. y TURIAF, J.: Identification, par la microscopie électronique, de particules de nature probablement virale dans les lésions granulomateuses d'une histiocytose «X» pulmonaire. *C.R. Adac. Sc. (Paris)*, 261: 3.701, 1965.
- BICKERS, J.N., BUECHNER, H.A. y EKMAN, P.J.: Pulmonary eosinophilic granuloma. Its natural history and prognosis. *Am. Rev. Resp. Dis.*, 85: 211, 1962.
- CRINQUETTE, J., GIARD, P., DANES, J. y BERGER, A.: Granulome éosinophile osseux et réticulose pulmonaire compliqués de cœur pulmonaire chronique et de tuberculose pulmonaire. *Rev. Tuberc. (Paris)*, 27: 551, 1963.
- COURY, CH.: Une forme de réticulose viscérale: le granulome éosinophile isolé des poulmons. *Med. Afr. Noire*, 2: 51, 1964.
- USSHER, C.W.: Primary pulmonary eosinophilic granuloma. A report of two patients. *J. Roy. Nav. Med. Serv.* 51: 241, 1965.
- BARIETY, M., MONOD, O., COURY, C., CHOUBRAC, P. y PAILLAS, J.: Les granulomes éosinophiles isolés des poulmons. *J. Franç. Méd. Chir. Thor.*, 16: 381, 1962.
- MAY, I.A., GARFINKLE, J.M. y DUGAN, D.J.: Eosinophilic granuloma of lung: report of three cases. *Ann. Intern. Med.*, 40: 549, 1954.
- AVERY, M.E., Mc. AFFEE, J.C. y GUILP, H.G.: The course and prognosis of reticulo-endotheliosis. A study of fourty cases. *Am. J. Med.*, 22: 636, 1957.
- THOMPSON, J., BUECHNER, R.H.A. y FISHMAN, R.: Eosinophilic granuloma of the lung. *Ann. Intern. Med.*, 48: 1.134, 1958.
- WILLIAMS, A. W., DUNNINGTON, W.G., y BERTE, S.J.: Pulmonary eosinophilic granuloma: a clinical and pathologic discussion. *Ann. Intern. Med.*, 54: 30, 1961.
- NADEAU, P.J., ELLIS, F.H., HARRISON, E.G. y FONTANA, R.S.: Primary pulmonary histiocytosis X. *Dis. Chest*, 37: 325, 1960.
- MAC NEIL, R.S. y MAC DONALD CAMERON, H.: Hand-Schüller-Christian Disease. Report of a case with unusual lung changes. *Thorax*, 10: 314, 1955.
- ROWLAND, R.S.: Xanthomatosis and the reticulo-endothelial system: correlation of and diabetes insipidus (Christian's syndrome). *Arch. Intern. Med.*, 42: 611, 1928.
- LAIOS, J., NICHOLAS, C. y LOVELOCK, F.J.: Eosinophilic granuloma of the lung. *Am. Rev. Resp. Dis.*, 83: 394, 1961.
- BUYTENDIJK, H.J. y MAESEN, Fr.: Pneumothorax bilatéral récidivant dans un cas d'histiocytose sans altération osseuse. *Presse Méd.*, 71: 1.300, 1963.
- CHOFFEL, C., WACHTEL, L., LIEVRE, J.A., DUPERRAT, B. y CABY, F.: Histiocytose «X» révélée par un pneumomédiastin spontané. *J. Franç. Chir. Thor.*, 17: 635, 1963.
- CHRETIEN, J., ROUSSEL, G., BIGNON, J. y BROUET, G.: Réticulose pulmonaire de l'adulte avec présence de particules d'aspect viral dans les lésions. *Bull. Soc. Méd. Hôp. Paris*, 117: 401, 1966.
- LE COULANT, T., TEXIER, L., KERMAREC, J. y MALEVILLE, J.: Histiocytose X, leucose à monocytes terminale. *Bull. Soc. Franç. Derm. Syph.*, 68: 355, 1961.
- BADRINAS, F., BRUGUERA, M., REITG DE LLOBET, L. y ROS, E.: Histiocytosis X. *Rev. Clin. Esp.*, 120: 210, 1971.
- BROCARD, H. y GALLOUEDEC, CH.: Les réticulosés pulmonaires, formes pulmonaires des réticulosés X. *Rev. Prat. Paris*, 11: 273, 1961.
- SIEGEL, J.S., y COLTMAN, C.A.: Histiocytosis X: response to vinblastine sulfate. *J.A.M.A.*, 197: 403, 1966.
- TENNANT, F.S.: Vinblastine for adult histiocytosis X. *J. Amer. Med. Ass.*, 210: 2.284, 1969.
- MAZZE, R.I., SELLERS, R.D., MAY, R.L., TIMMES, J.J. y KARLSON, K.E.: Pulmonary eosinophilic granuloma. *Dis. Chest*, 39: 140, 1961.
- BEUMER, J.: Diffuse eosinophilic granuloma of the lungs. *Acta Tuberc. Scand.*, 46: 153, 1965.