

BIOPSIA PULMONAR TRANSBRONQUIAL MEDIANTE EL BRONCOFIBROSCOPIO

J. Castella*, L. Marín**, C. Puzo*, J. Rubio* y P. Grañena*

Introducción

Las densidades pulmonares no homogéneas, difusas o localizadas en un territorio determinado, plantean a menudo problemas diagnósticos que sólo pueden ser aclarados mediante el estudio histológico de un fragmento de tejido pulmonar.

Las técnicas de biopsia pulmonar por vía transparietal, en las neumo-patías difusas, ya sea mediante punción biopsica o por toracotomía, se acompañan de una morbilidad importante o representan un acto quirúrgico no siempre posible o justificable^{1,6}.

Cuando se implantaron las técnicas de cateterismo bronquial para la aspiración y el legrado de lesiones periféricas, varios autores utilizaban ya pequeñas pinzas para obtener fragmentos de tejido que permitiesen el estudio histológico⁷⁻⁹. Sin embargo estas biopsias transbronquiales periféricas se solían indicar en enfermos con opacidades densas, homogéneas, de las que se sospechaba una naturaleza tumoral.

Andersen y cols.¹⁰ propusieron la

técnica de la biopsia pulmonar por vía transbronquial mediante el broncoscopio rígido en las densidades pulmonares difusas no homogéneas; y en su publicación de 1972 sobre 450 casos, en el 84 % obtienen tejido pulmonar útil, pero registran un 14 % de neumotórax, un 1 % de enfisema mediastínico y hemorragias severas y un caso de *exitus*. En una revisión posterior del mismo autor¹¹, la incidencia de neumotórax disminuye al 11 % y la de hemorragias a menos del 1 %.

Posteriormente, se han publicado bastantes trabajos de biopsia pulmonar por vía bronquial usando el broncofibroscopio y su pinza de biopsia estándar¹²⁻²¹. Esta variante técnica presenta sobre el cateterismo bronquial la ventaja de permitir la visualización del árbol traqueobronquial; y sobre la técnica que utiliza el broncoscopio rígido, las de su mejor tolerancia y el facilitar la biopsia en los lóbulos superiores, junto con un teórico menor riesgo de hemorragias al usar una pinza más pequeña.

El objetivo de este trabajo es presentar nuestra experiencia sobre esta técnica de biopsia pulmonar transbronquial mediante el broncofibroscopio en 47 casos, así como exponer las consideraciones que se pueden extraer de la misma y de su comparación con los resultados obtenidos por otros autores.

Material y métodos

Se han revisado 47 fibrobroncoscopias, realizadas en 45 enfermos, en las que se practicó biopsia periférica. La edad de los pacientes estudiados oscilaba entre los 18 y los 77 años, 7 mayores de 69 años; 24 eran del sexo femenino y 23 del masculino; 7 enfermos presentaban un estado general muy deficiente que contraindicaba todo acto quirúrgico y hacía poco


En todos los casos existían densidades pulmonares radiográficamente no homogéneas, de tipo alveolar, reticular, micronodular o mixto, no diagnosticadas mediante los métodos clínicos habituales. En 33 casos, el proceso afectaba de modo difuso ambos hemitórax, con predominio en las bases en 23 y con predominio en campos superiores en 4. En los otros 14 casos, las densidades radiológicas se hallaban localizadas en un territorio pulmonar, 6 en los lóbulos superiores, 1 en el lóbulo medio y 7 en los lóbulos inferiores.

Siempre se hizo la exploración con anestesia local; en 44 casos se introdujo el fibroscopio* directamente por vía oral con el enfermo en decúbito supino; en los otros 3 casos se usó la

* Servicio de Aparato Respiratorio del Hospital de la Sta. Cruz y S. Pablo de Barcelona (Dir. R. Cornudella).

** Servicio de Aparato Respiratorio del Hospital de la Cruz Roja de Barcelona (Dir. F. Coll Colomé).

* Broncofibroscopios Olympus, tipos BF-582 y BF-B, con su pinza de biopsia estándar.



vía nasal con el enfermo sentado. En ningún caso se hizo control radioscópico.

La técnica de biopsia periférica con el broncofibroscopio es sencilla. Después de la exploración rutinaria del árbol traqueobronquial, el fibroscopio se insinúa en el orificio segmentario que conduce al territorio donde aparece mayor la afectación radiológica; se introduce la pinza cerrada hacia la periferia hasta encontrar resistencia, se retira unos 2 cm y se reintroduce abierta hasta volver a notar resistencia; manteniendo una ligera presión se cierra en el momento de la espiración y se retira con suavidad. Si no se provoca hemorragia, se repite la misma maniobra en el mismo tronco o en los bronquios vecinos. Antes de retirar el fibroscopio se hace una aspiración para estudio citológico y bacteriológico. En las 47 exploraciones, se hicieron 104 tomas biópsicas, observándose hemorragias endobronquiales en 21 casos.

Siguiendo la recomendación de Andersen y cols.¹⁰, se advierte al enfermo que señale la posible producción de dolor torácico al introducir la pinza, lo que suele traducir la presión sobre la pleura parietal en caso afirmativo se retira la pinza y se introduce en otro bronquio. Por el mismo motivo, se evita en principio hacer la biopsia en el lóbulo medio por el peligro de lesionar la pleura visceral, indolora, de la pequeña cisura; en esta serie; se hizo en una ocasión debido a la localización casi exclusiva de la imagen radiológica en este territorio. En 6 casos, la aparición de dolor en punta de costado obligó a cambiar la pinza de bronquio.

Resultados

En 39 de los casos, (82,9 %), se obtuvo tejido pulmonar útil para el diagnóstico histológico (fig. 1), en fragmentos de 1-2 mm de diámetro. En otros 5 casos sólo se obtuvo tejido de pequeños bronquios. En 3 casos el material obtenido con la pinza no fue histológicamente valorable.

En la tabla I se exponen los diagnósticos realizados mediante el estudio histológico de la biopsia pulmonar, 24 casos, o de la biopsia de pequeños bronquios, 2 casos. En total, pues, la biopsia periférica dio un resultado positivo para el diagnóstico en 26 ocasiones. En otros 3 casos la broncoaspiración subsiguiente fue diagnóstica.

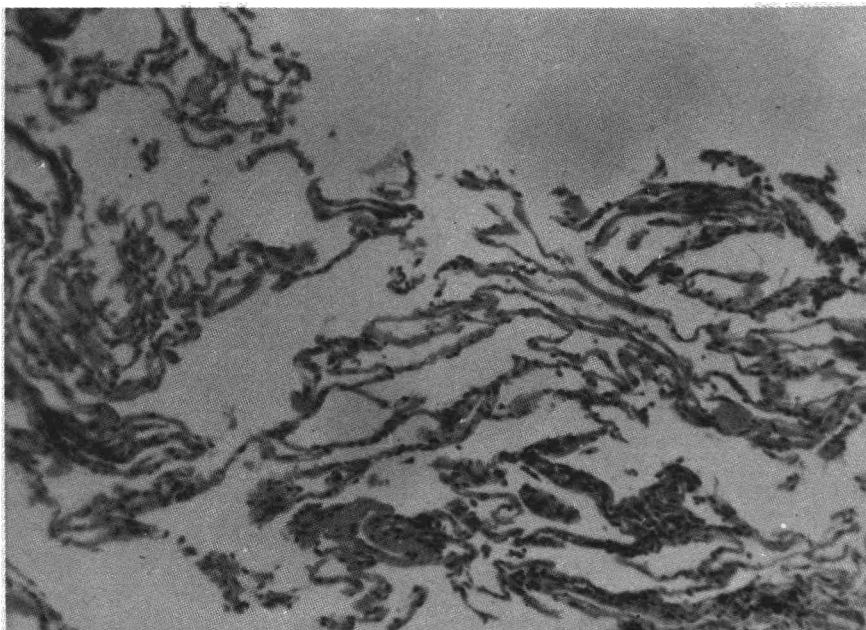


Fig. 1. Tejido pulmonar normal.

TABLA I
Tejido biopsiado y diagnóstico anatomopatológico

Bronquio	Pulmón	
-	2	Asbestosis
1	4	Carcinomatosis
-	6	Fibrosis intersticial difusa
-	1	Sarcoidosis
1	1	Tuberculosis
-	10	Inflamación crónica post-neumónica
3	15	Tejido normal o no significativo
(1 BK posit.)		
(1 BAS posit.)		
3 (1 BAS posit.)		Material insuficiente o no valorable

Entre los 18 casos en los que la broncoaspiración fue negativa y la biopsia mostró un tejido normal, no significativo o no valorable, posteriormente se confirmaron los diagnósticos de: carcinomatosis (1 caso), neoplasia pulmonar periférica de origen indeterminado (1 caso), fibrosis intersticial difusa (2 casos, mediante una segunda biopsia transbronquial), neumonía por neumocistis carinii (1 caso) y tuberculosis pulmonar (1 caso).

En los demás enfermos, el diagnóstico de sospecha clínica era de: asbestosis (2 casos), fibrosis intersticial difusa (2 casos), síndrome de Goodpasture (1 caso), fibrosis post-tuberculosa (2 casos), neumonitis crónica (3 casos) y neumoconiosis (1 caso). En otro enfermo con clínica característi-

ca de eosinofilia pulmonar, de los dos fragmentos biópsicos obtenidos, uno mostró infiltración eosinófila de la pared de un pequeño bronquio, y el otro tejido pulmonar con fibrosis y congestión.

En la tabla II, se han reseñado los resultados positivos según el número de tomas biópsicas y la aparición o no de sangre endobronquial tras las mismas. En 27 casos sólo se hicieron 1 ó 2 biopsias, obteniendo un resultado positivo en 14; en los otros 20 casos, se hicieron 3 ó 4 biopsias, con resultado diagnóstico en 12 enfermos. De los 26 casos en que no se produjo hemorragia visible, se obtuvo resultado positivo diagnóstico en la mitad; en los restantes 21 casos en que se observó hemorragia endobronquial, la eficacia diagnóstica fue del 61,9 %. En este último grupo, se hicieron sólo 1 ó 2 biopsias en 13 y más de 2 tomas

TABLA II
Rentabilidad según el número de tomas y la aparición de hemorragia endobronquial

	Total de casos	Resultado positivo	
		N.º casos	Porcentaje
1 ó 2 biopsias	27	14	51,8
3 ó 4 biopsias	20	12	60
Con hemorragia bronquial	21	13	61,9
Sin hemorragia bronquial	26	13	50

biópsicas en 8; el criterio seguido era suspender la toma de muestras si aparecía sangre en el bronquio. En ninguno de los 3 casos en que el tejido resultó histológicamente no valorable se apreció hemorragia endobronquial.

Las complicaciones registradas fueron escasas. Dos enfermos presentaron espantos hemáticos durante las 24-48 horas que siguieron a la fibroscopia. Otro enfermo sufrió una hemoptisis franca al retirar el fibroscopio, que cedió espontáneamente en unos diez minutos. Y por último, en un paciente muy ansioso y en él que no se valoró una sensación dolorosa torácica que presentó al introducir la pinza, se produjo un neumotórax del 20 % que se resolvió espontáneamente.

Discusión

En las enfermedades pulmonares difusas, la punción-biopsia transparietal, aunque indudablemente eficaz, se acompaña de un alto porcentaje de complicaciones^{1, 2}. Zavala, frente a una rentabilidad del 79 %, describe un 35 % de neumotórax y un 31 % de hemorragias³. Neff, usando la aguja de biopsia con trépano, si bien obtiene fragmentos de tejido muy adecuados, tiene casi un 50 % de neumotórax⁴. Personalmente, usando la aguja de Vim-Silverman, también hemos tenido una morbilidad importante en forma de neumotórax y hemorragias, una de ellas mortal, por lo que hemos desechado esta técnica en las neumopatías difusas.

La biopsia pulmonar por toracotomía es, naturalmente, de una gran eficacia diagnóstica pues permite escoger, bajo control visual, el fragmento de tejido más adecuado. Sin embargo, no siempre es posible su práctica^{5, 6}, especialmente en los enfermos con afectación funcional respiratoria importante o sometidos a tratamientos inmunosupresores.

Por el contrario, la técnica de biopsia pulmonar a través del broncofibroscopio, se acompaña de una morbilidad mucho menos que la de las técnicas transparietales, es bien tolerada por el enfermo y, con las debidas precauciones puede emplearse en el enfermo grave. Presenta además la ventaja de permitir la exploración simultánea del árbol tranqueobronquial. Técnicamente no plantea ningún problema especial y la metódica descrita es la seguida por todos los autores. La vía de introducción, nasal

o bucal, es indiferente; sin embargo, la posición del enfermo quizá pueda tener su importancia, como podría sugerir un caso de embolia cerebral tras la biopsia transbronquial practicada en un enfermo sentado (Lacoste, comunicación personal). Aunque algunos aconsejan la colocación de un tubo endotraqueal¹⁴, creemos que ello aumenta innecesariamente la complejidad de la técnica y las molestias causadas al enfermo. El uso de control radioscópico no es preciso en las neumopatías difusas ni en las más o menos localizadas siempre que afecten como mínimo a un segmento pulmonar, como señalan Andersen y cols.¹⁰.

Los resultados de la biopsia pulmonar transbronquial mediante el broncofibroscopio, todavía escasos y variables según los diversos autores, parecen satisfactorios. Goheen y cols.¹², en 28 enfermos tienen un 46 % de diagnósticos positivos. Levin y cols.¹⁶ y Joyner y cols.¹⁵ obtienen una rentabilidad de alrededor del 70 %; y el primero, en 26 casos pudo comprobar que el diagnóstico histológico de la biopsia transbronquial coincidía con el realizado posteriormente por toracotomía. Scheinborn y cols.¹⁴ señalan la eficacia de la técnica en el diagnóstico de la infección pulmonar por pneumocistis carinii, y en 37 enfermos con enfermedades difusas tienen un resultado positivo en el 72 %. Zavala²⁰ obtiene una eficacia diagnóstica del 77 % en 30 casos con procesos pulmonares difusos y señala igualmente la eficacia del método en el diagnóstico de la neumonía por pneumocistis carinii, Koerner y cols.¹⁷ han logrado un resultado positivo en 21 de 23 enfermos con sarcoidosis. Ellis¹⁹ llega a una rentabilidad diagnóstica del 79 % en 29 casos.

Nuestros resultados en 47 casos, tabla III, son inferiores a los de la mayoría de autores señalados. Aunque en la gran mayoría, 93,6 %, obtuvimos material útil para el estudio his-

tológico (pulmonar en el 82,9 %, de pequeños bronquios en 5 casos), el diagnóstico fue positivo sólo en el 55,3 %. Considerando también los otros 3 casos en los que la broncoaspiración fue positiva, la rentabilidad global de la exploración fue del 61,7 %. De todas formas, intentar precisar demasiado el grado de eficacia diagnóstica de estas técnicas biópsicas parece un poco aleatorio, pues el rendimiento final se halla muy influenciado por distintos factores: agresividad del médico que las practica; características de los enfermos estudiados, especial porcentaje de los mismos afectos de neumopatías con poca especificidad histológica; y experiencia del anatomatólogo en el estudio de muestras muy pequeñas. En el caso de la biopsia transbronquial mediante el fibroscopio, esta valoración es aún más discutible debido al escaso número de enfermos estudiados.

Hemos intentado valorar, en la tabla II, si el número de tomas biópsicas en cada caso variaba la rentabilidad diagnóstica, y si la aparición de sangre endobronquial después de la biopsia podía sugerir que el fragmento extraído era más adecuado para el diagnóstico histológico. Tomando como punto de referencia el 55,3 % de rentabilidad media, ésta disminuye al 51,8 % en los casos en que sólo se hicieron 1 ó 2 biopsias, y al 50 % en los casos en que no se provocó hemorragia; por el contrario, aumenta al 60 % en los casos en que se hicieron más de 2 biopsias y al 61,9 % cuando se apreció la existencia de sangre en el bronquio en que se introdujo la pinza de biopsia. Teniendo en cuenta que en la mayoría de este último grupo, 13 de 21, sólo se hicieron 1 ó 2 tomas, los resultados, a pesar del limitado número de casos, parecen indicar que al aumentar el número de biopsias se incrementa la probabilidad de obtener un resultado positivo, y que al observar sangre endobronquial puede suponerse que ya se ha obtenido un

TABLA III
Resultados de la biopsia transbronquial en 47 casos

	N.º casos	Porcentaje
Tejido histológicamente útil: pulmonar bronquial	39 5	82,9
TOTAL	44	93,6
Diagnóstico positivo de la biopsia sólo la broncoaspiración diagnóstica	26 3	55,3
TOTAL	29	61,7



fragmento útil y no es preciso insistir en nuevas tomas.

En nuestra serie, los mejores resultados se obtuvieron en la carcinomatosis, 5 resultados positivos en 6 casos. En el diagnóstico confirmativo de la asbestosis (fig. 2), la biopsia transbronquial también puede ser un método eficaz, así como en la sarcoidosis y la tuberculosis pulmonar. En la fibrosis intersticial difusa y en la neumonías cronicadas, la pequeñez del material obtenido puede plantear dificultades de interpretación debido a la menor especificidad de las lesiones. Por la experiencia obtenida en estos primeros casos, parece evidente la necesidad de una estrecha colaboración entre el neumólogo y el anatomopatólogo.

Las únicas complicaciones publicadas con esta técnica de biopsia pulmonar han sido unos pocos casos de neumotórax^{15, 19, 20} y, con más frecuencia, hemorragias generalmente poco importantes^{12, 15, 16, 18, 20, 21}. Aunque algunos autores recomiendan el uso del control fluoroscópico para asegurar que la pinza no se halla en contacto con la pleura parietal^{16, 17}; para evitar la producción de un neumotórax parece suficiente advertir al enfermo que avise de la producción de dolor torácico¹⁰; Joyner y cols.¹⁵ en 37 enfermos, tuvieron un solo neumotórax en un enfermo con intensa premedicación a base de diacepán y meperidina; en nuestra serie, el único neumotórax se debió a no haber valorado la molestia dolorosa experimentada por el enfermo; Zavala²⁰ señala igualmente la importancia de este síntoma de alerta. En cuanto a las hemorragias, si personalmente sólo hemos tenido un caso de hemoptisis y dos de esputos hemáticos, pudimos visualizar pequeñas hemorragias endobronquiales en 21 casos; Zavala²⁰ describe 5 casos de hemorragias, pero en 4 se trataba de enfermos bajo terapéutica citostática y corticoide. Schoenbaum²¹, Levin¹⁶, Wicks¹³, y Goheen¹² coinciden en señalar como única complicación la presentación de pequeñas hemoptisis. Sin embargo, recientemente, Flick y cols.¹⁸ han publicado un caso de hemoptisis mortal en un enfermo con leucemia. A pesar, pues, de la buena tolerancia general de la biopsia pulmonar a través del broncofibroscopio, no puede considerarse como una técnica completamente desprovista de riesgos; ello obliga a valorar en cada caso su justificación y a un estudio previo de la hemostasia en determinados casos.

De nuestra propia experiencia, y

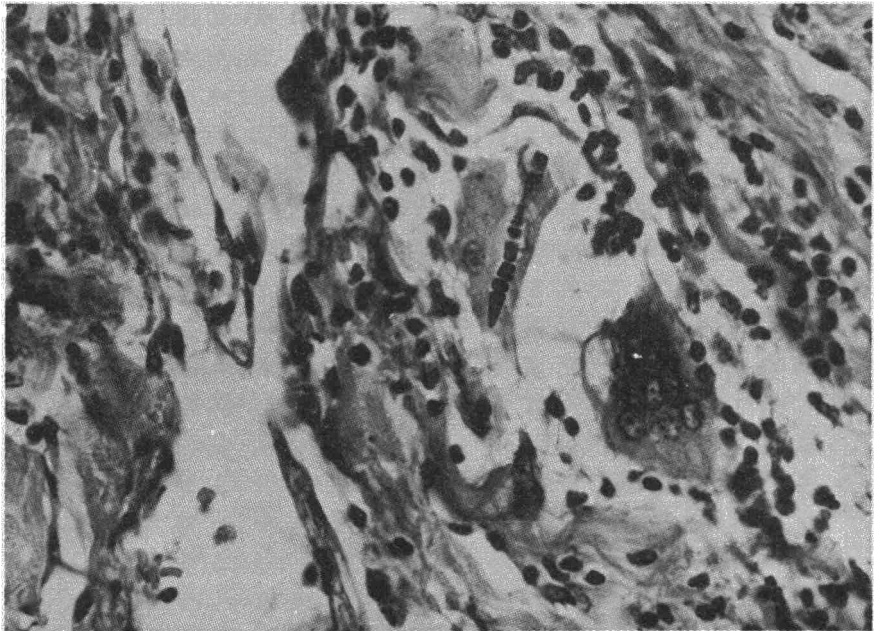


Fig. 2. Tejido inflamatorio con dos células gigantes y típico cuerpo de asbestos en una de ellas.

de la de otros autores, sobre la biopsia pulmonar transbronquial mediante el broncofibroscopio en el diagnóstico de las densidades pulmonares no homogéneas, parecen deducirse las siguientes conclusiones:

1.—Buena rentabilidad diagnóstica, variable según los distintos trabajos, pero casi siempre superior al 50 % y acercándose al 80 % en algunos. Dado el carácter relativamente reciente del método, lógicamente esta rentabilidad debe aumentar con una mayor experiencia.

2.—El uso de control radioscópico no parece imprescindible en las neumopatías difusas. La eficacia diagnóstica parece aumentar proporcionalmente al número de tomas biópsicas, pero la aparición de hemorragia endobronquial puede ser un indicio de haber ya obtenido un fragmento adecuado.

3.—La única complicación importante previsible parece ser la hemorragia; su peligro exige, especialmente en los enfermos graves y/o sometidos a tratamientos inmunosupresores, un control adecuado de la hemostasia. El riesgo de neumotórax parece pequeño con una técnica adecuada. A pesar de todo, la biopsia pulmonar transbronquial no constituye una exploración para ser usada de modo indiscriminado, sino que exige una valoración en cada caso del beneficio que se piensa puede reportar al enfermo.


4.—Actualmente, en las neumopatías difusas, parece ser la técnica de elección, al representar, junto con una buena rentabilidad, un menor riesgo y un mejor confort para el enfermo que las demás técnicas biópsicas.

Resumen

Se presenta la experiencia obtenida con la biopsia transbronquial mediante el broncofibroscopio en 47 casos con densidades radiológicas pulmonares no homogéneas. En el 82,9 % se obtuvo tejido pulmonar, y en otros 5 casos fragmentos de la pared de bronquios periféricos; en todos ellos el material biopsiado fue útil para el estudio histológico. La biopsia dio un diagnóstico positivo en el 55,3 % de los 47 casos, y en otros 3 la broncoaspiración fue diagnóstica, de modo que la rentabilidad global de la exploración fue del 61,7 %.

Las únicas complicaciones fueron: un neumotórax, una hemoptisis y esputos hemáticos en dos casos.

Se revisan las experiencias de otros autores y se señala la gran utilidad de esta técnica en el diagnóstico de las neumopatías difusas debido a su buena tolerancia, escasa morbilidad y buena rentabilidad.



Summary

TRANSBRONCHIAL LUNG BIOPSY USING THE BRONCHO-FIBERSCOPE

Experience obtained in transbronchial biopsy using the bronchofiberscope in 47 cases with non-homogeneous radiological densities is pre-

sented. Lung tissue was obtained in 82.9 percent of the cases, and in five patients some fragments of the peripheral bronchial walls were taken; in every case the specimens were useful for the pathological studies. Biopsy gave a positive diagnosis in 55.3 percent of the 47 cases, and in three others bronchial washings were used in diagnosis, so that the overall yield

of the investigation was 61.7 percent.

A pneumothorax, an hemoptysis and two cases of hematic sputum were the only complications.

Other author experiences are reviewed and the usefulness of this technique is pointed out in the diagnosis of diffuse pneumonopathies because of its high tolerance, low morbidity, and high yield.

BIBLIOGRAFIA

1. NEWHOUSE, M.T.: Suction excision biopsy for diffuse pulmonary disease. *Chest*, 63: 707, 1973.
2. YOUMANS, C.R., de GROOT, N.J., MARSHALL, R., MORETTIN, L.B. y DERRICK, J.R.: Needle biopsy of the lung in diffuse parenchymal disease. An analysis of 151 cases. *Am. J. Surg.*, 120: 637, 1970.
3. ZAVALA, D.C.: The Diagnosis of Pulmonary Disease by Nonthoracotomy Techniques. *Chest*, 64: 100, 1973.
4. NEFF, T.A.: Percutaneous trephine-biopsy of the lung. *Chest*, 61: 18, 1972.
5. KLASSEN, K.P. y ANDREWS, N.C.: Biopsy of diffuse pulmonary lesions. *Amer. Thorac. Surg.*, 4: 117, 1967.
6. BAKER, R.R., LEE, J.M. y CARTER, D.: An evaluation of open-lung biopsy. *Johns Hopkins Med. J.*, 132: 103, 1973.
7. FENNESSY, J.J.: Transbronchial biopsy of peripheral lung lesions. *Radiology*, 88: 878, 1967.
8. LEONCINI, B. y PALATNES, L.R.: Transbronchial lung biopsy. *Dis. Chest*, 53: 736, 1968.
9. TSUBOI, T., IKEDA, S., TAJIMA, M., SHIMOSATO, Y. y ISHIKAWA, S.: Transbronchial biopsy smear for diagnosis of peripheral pulmonary carcinomas. *Cancer*, 20: 687, 1967.
10. ANDERSEN, H.A. y FONTANA, R.S.: Transbronchoscopic Lung Biopsy for Diffuse Pulmonary Diseases: Technique and Results in 450 cases. *Chest*, 62: 125, 1972.
11. ANDERSEN, H.A., MILLER, W.E. y BERNAT, P.E.: Lung biopsy: Transbronchoscopic, percutaneous, open. *Surg. Clin. N. Am.*, 53: 785, 1975.
12. GOHEEN, J., GWIN, E., HILLER, Ch., HENRY, J., LAMPTON, L., KERBY, G. y RUTH, W.: Biopsy of Lung Nodules and Infiltrates Beyond Visual Range of the Bronchofiberscope (Abstract). *Am. Rev. Resp. Dis.*, 109: 690, 1974.
13. WICKS, A.B., LEVIN, D.C. y ELLIS, J.H.: Transbronchial Lung Biopsy via the Fiberoptic Bronchoscope (A new approach to Pulmonary Diagnosis) (Abstract). *Am. Rev. Resp. Dis.*, 109: 690, 1974.
14. SCHEINBORN, D.J., JOYNER, L.R. y WHITCOMB, M.E.: Transbronchial Forceps Lung Biopsy Through the Fiberoptic Bronchoscope in Pneumocystis Carinii Pneumonia. *Chest*, 66: 294, 1974.
15. JOYNER, L.R. y SCHEINBORN, D.J.: Transbronchial Forceps Lung Biopsy Through the Fiberoptic Bronchoscope. Diagnosis of Diffuse Pulmonary Diseases. *Chest*, 67: 532, 1975.
16. LEVIN, D.C., WICKS, A.B. y ELLIS, H.: Transbronchial Lung Biopsy via the Fiberoptic Bronchoscope. *Am. Rev. Resp. Dis.*, 110: 4, 1974.
17. KOERNER, S.K., SAKOWITZ, A.J., APPELMAN, R.I. y BECKER, N.H. y SCHOENBAUM, S.W.: Transbronchial Lung biopsy for the diagnosis of Sarcoidosis. *New Engl. J. Med.*, 293: 268, 1975.
18. FLICK, M.R., WASSON, K., DUNN, L.J. y BLOCK, A.J.: Fatal pulmonary hemorrhage after transbronchial lung biopsy through the fiberoptic bronchoscope. *Am. Rev. Resp. Dis.*, 111: 853, 1975.
19. ELLIS, J.H.: Transbronchial Lung Biopsy via the Fiberoptic Bronchoscope: Experience with 107 consecutive cases and comparison with Brush Biopsy (Abstract). *Am. Rev. Resp. Dis.*, 111: 892, 1975.
20. ZAVALA, D.C.: Diagnostic Fiberoptic Bronchoscopy: Techniques and Results of Biopsy in 600 Patients. *Chest*, 68: 12, 1975.
21. SCHOENBAUM, S.W., KOERNER, S.K., RAMAKRISHNA, B. y GOLDMAN, M.L.: Transbronchial biopsy of peripheral lesions with fluoroscopic guidance: Use of the fiberoptic bronchoscope. *J. Can. Assoc. Radiol.*, 25: 39, 1974.