

Servicio de Cirugía Torácica. Departamento de Cirugía. Centro Hospitalario de la Seguridad Social La Fe. Valencia

ESTABILIZACION QUIRURGICA DEL TORAX FLACCIDO TRAUMATICO

A. G. Zarza, E. Blasco, A. Cantó, M. Casillas, J. Padilla, J. Pastor, V. Tarazona y F. París.

Introducción

Aunque las fracturas costales presentan un proceso relativamente benigno cuando se presentan aisladas, no se puede decir lo mismo en el caso de afectarse numerosos arcos costales, sobre todo, si una zona de la pared torácica se desconecta del resto de la caja. Entonces, se produce una respiración paradójica que puede causar graves trastornos fisiológicos respiratorios. Es el clásico *voilet* de los franceses o *flail chest* de los anglosajones, términos que se pueden traducir como el postigo costal o el tórax flácido traumático.

Hasta hace poco tiempo casi todas las técnicas de osteosíntesis de las fracturas costales estaban desacreditadas, ya que en su mayoría no conseguían un montaje firme y por tanto no suprimían el movimiento de charnela a nivel de la zona lesionada. Por ello la tendencia terapéutica, tras los trabajos de Avery y cols.¹ fue la estabilización neumática interna.

Sin embargo, en estos últimos años se han revalorizado los procedimientos de osteosíntesis, debido a los inconvenientes que presenta la estabilización neumática interna cuando ésta se prolonga durante cierto tiempo: 1) necesita una vigilancia intensiva muy meticulosa. 2) añade al

enfermo los problemas de toda traqueotomía y ventilación mecánica de larga duración, con su repercusión pulmonar y sus complicaciones (sobreinfección bronco-pulmonar, septicemia, estenosis traqueales, hemorragias y fistulas tráqueo-esofágicas) 3) puede provocar la ruptura alveolar en los enfisematosos y agravar las fugas aéreas traumáticas. 4) afecta psicológicamente al enfermo que sin poder hablar se encuentra dependiente del respirador. 5) no evita la cicatrización en depresión. 6) en los traumatismos, predominantemente torácicos, sin otras causas de encamamiento obliga a una inmovilización duradera, con el consiguiente riesgo tromboembólico.

Se ha de destacar el empuje dado a la osteosíntesis por la escuela francesa con Couraud², Dor^{3,4} Eschapasse⁵ utilizando agujas gruesas de Kirschner con resultados satisfactorios y por Joudet⁶ que ha creado un ingenioso material de osteosíntesis, compuesto por unos agrafes, que tienen por finalidad abrazar la costilla a ambos lados de la línea de fractura. Similares placas han sido propuestas por Sánchez Lloret⁷. Nosotros en 1970^{8,9} introdujimos una técnica personal de fijación costal cruenta, que hemos ido perfeccionando en los últimos años¹⁰.

Material y método

Desde febrero de 1969 hasta abril de 1976 hemos atendido a un total de 289 traumatismos torácicos, de los cuales 263 fueron cerrados y 26 abiertos. En las tablas I y II se detallan la edad, el sexo, y la etiología de dichos traumatismos. En las tablas III y IV, exponemos las lesiones torácicas que presentaron y la terapéutica a la que fueron sometidos, respectivamente.

Los casos con respiración paradójica importante, se han tratado, tanto mediante ventilación artificial como con osteosíntesis quirúrgica. En la tabla V se especifica la terapéutica de 33 traumatismos de tórax con respiración paradójica severa.

Todos ellos fueron tratados en la Unidad de Reanimación y Vigilancia Intensiva, en colaboración con los Servicios de Anestesia y Reanimación, Traumatología, Radiodiagnóstico y los diversos Servicios del Departamento

TABLA I
Edad y Sexo en 289 traumatismos torácicos.

Edad	N.º de casos
0-10	13
11-20	18
21-30	46
31-40	40
41-50	54
51-60	56
61-70	42
71-80	15
81-	5
Sexo	
Hombres	247
Mujeres	42

de Cirugía, según la necesidad del politraumatizado. Hemos excluido del cuadro clínico enfermos con respiración paradójica de tipo ligero, que no precisaron medidas terapéuticas especiales.

En la figura 1 se detallan, las características del material de osteosíntesis, ideado por nosotros y fabricado con acero inoxidable 316 L. En un principio, se emplearon placas no perforadas tipo I, que se podían introducir en el canal medular o utilizarlas como tutores ex-

TABLA II
Etiología de 289 traumatismos torácicos

Accidentes de tráfico	185
Accidentes laborales	
Motorizados	19
Caídas	11
Aplastamientos	4
	34
Accidentes casuales	42
Agresiones	
Arma de fuego	2
Arma blanca	19
	21
Accidentes taurinos	6
Yatrogénicos	1

TABLA III
Patología torácica en 289 pacientes con traumatismos torácicos.

Enfisema subcutáneo	77
Ruptura bronquial	1
Hemoneumotórax	54
Cuerpos extraños	6
Hemotórax	39
Herida abierta	27
Neumotórax	101
Fracturas costales	232
Tórax flácido	54
Laceraciones pulmonares	6
Ruptura diafragmática	9
Ruptura de aorta	2
Fractura de apéndice xifoides	1
Derrames pleurales tardíos	22
Heridas de corazón	3

TABLA IV
Tratamiento de 289 traumatismos torácicos

Tratamiento sintomático y observación	89
Respirador	29
Osteosíntesis	20
Toracotomía	26
Toracocentesis	186

Algunos de los pacientes estuvieron sometidos a más de un proceder terapéutico.

TABLA V
Tratamiento de 33 pacientes con tórax flácido traumático y grave afectación de la ventilación

Tipos	N.º de casos
I. Ventilación artificial	13
II. Ventilación mecánica más Osteosíntesis	11
III. Osteosíntesis	5
IV. Toracotomía más Osteosíntesis	4

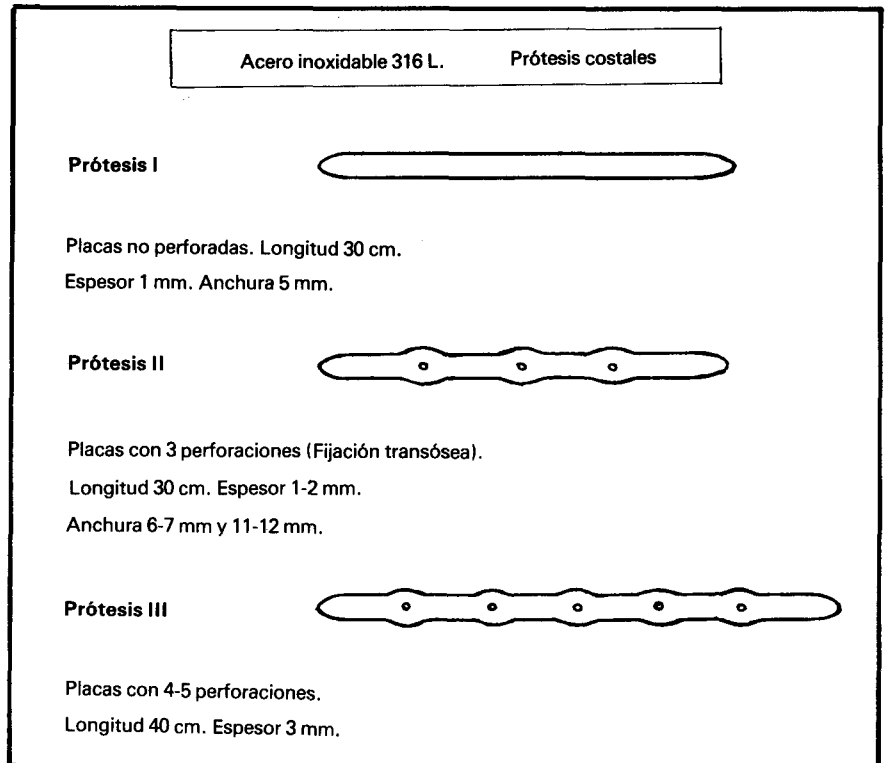


Fig. 1. Diferentes tipos de placas costales empleadas en la osteosíntesis. Características de cada una de ellas.

ternos. La figura 2 muestra la técnica operatoria empleada con dichas placas, con sus dos variantes:

1) Osteosíntesis intramedular anterior y posterior, con dos placas que se cruzan y se fijan sobre la región móvil, mediante puntos percostales (a,b).

2) Osteosíntesis intramedular posterior y cerclaje alámbrico percostal anterior, formando un arbotante al que se fija la zona móvil de la pared torácica (c,d).

En la figura 3 pueden verse las radiografías de alguno de los pacientes, tratados mediante osteosíntesis con las primeras placas.

Debido a que en alguna ocasión se produjo el estallido de la cortical al forzar la introducción de la placa en la costilla, diseñamos los modelos, tipo II y III (fig. 1). A la placa original añadimos unas perforaciones para permitir la fijación transosea. Igualmente aumentamos su espesor, para conseguir una mayor estabilización de la pared torácica; conservando la forma de sus extremos, por si en algún caso se creía conveniente la fijación intramedular.

En el acto quirúrgico las placas se modelan, adaptándolas a la pared torácica, mediante el empleo de unas tenazas especiales (fig. 4b), cortándolas según la longitud deseada, con el cortafíos de Harrington (fig. 4c).

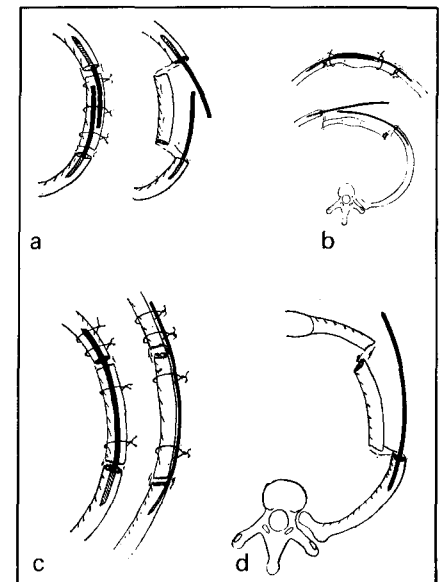
Como material de fijación usamos el alambre, intercalando algún punto percostal de terylene. En los últimos casos hemos empleado la sutura de acero inoxidable polifilar del n.º 2, en las zonas claves de fijación, intercalando algún punto percostal de dexon, lo que facilita la extracción ulterior. Con la fijación transcostal no se producen desplazamientos de las prótesis.

En la figura 5 se muestran diversas formas de osteosíntesis con las placas del tipo II y III.

En la figura 6, se han reproducido las radiografías de un enfermo tratado con este método.

Las placas se colocan sin necesidad de abrir la cavidad pleural, excepto, en los casos del grupo terapéutico IV, donde la toracotomía es obligada para reparar las lesiones internas. En las lesiones anteriores o anterolaterales se recurre a una incisión longitudinal media,

Fig. 2. Osteosíntesis con placas no perforadas. Esquemas de las diversas modalidades técnicas, en las que se combinan el enclavijamiento intramedular y el cerclaje alámbrico percostal. Explicación en el texto.



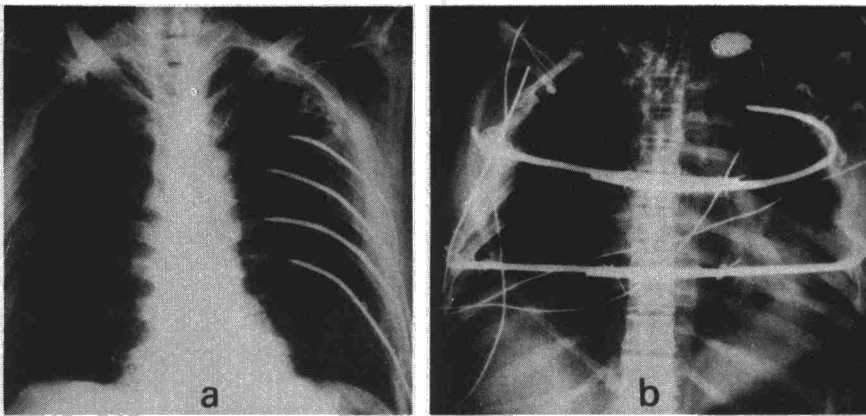


Fig. 3. Radiografías postoperatorias de dos enfermos con tórax flácido traumático, tratado con placas tipo I. En (a), el «volet» era lateral izquierdo, mientras que en (b), era anterior, causando una grave respiración paradójica.

de abordaje esternal, combinada o no a la incisión submarina o axilar, que dan campo a los arcos laterales o posteriores de las costillas. En las lesiones laterales empleamos una incisión cutánea similar a la de una toracotomía posterolateral. Para conseguir la fijación en distintos puntos del esqueleto torácico, se pasan las placas de una incisión a otra, a través de las partes blandas. Con fines estéticos en algunos casos puede utilizarse la vía submamaria.

Resultados

El grupo terapéutico I constituido por enfermos tratados exclusivamente con respiración asistida, tiene la mayor mortalidad en nuestra serie, sin embargo, esto, no constituye un argumento en contra de la estabili-

zación neumática interna. Se trata simplemente, de que los enfermos de este grupo eran más graves que los de los grupos II y III. Todos ellos eran politraumatizados; en siete, se asoció un traumatismo craneoencefálico y cinco ingresaron en estado de shock.

Dado que hemos reservado la osteosíntesis, para aquellos enfermos con severa respiración paradójica y sin alteraciones craneoencefálicas graves ni chocados; el grupo I está formado por los pacientes que no permitían la intervención quirúrgica, siendo tratados consecuentemente con ventilación artificial. Murieron 10 de 13 enfermos, teniendo por cau-

sa la lesión neurológica en siete casos, el pulmón traumático o de shock en dos y embolia grasa en uno.

El grupo II, está constituido por enfermos en los que se empleó la osteosíntesis, después de un período de ventilación mecánica, lo más corto posible, 12-48 horas, por regla general. Tratando durante este tiempo, de equilibrar las constantes biológicas y corregir la respiración paradójica, hasta que el paciente estuviera en condiciones de ser llevado al quirófano para la fijación de su tórax.

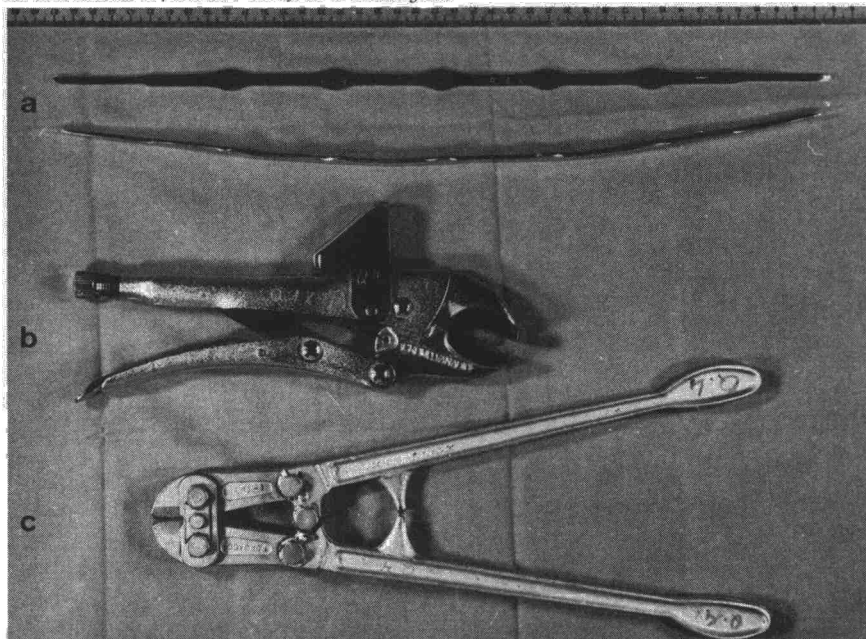
Aunque los 11 enfermos del grupo II, eran politraumatizados y tres pacientes presentaban un trauma craneal asociado, en conjunto, la gravedad era menor que los del grupo anterior. Murieron 4 enfermos. De las cuatro muertes, tres fueron ajenas al procedimiento terapéutico. En dos ocasiones el tórax quedó completamente estable tras la osteosíntesis, pero los enfermos profundizaron su coma, falleciendo de las lesiones neurológicas. En otra se recurrió a la osteosíntesis en un período relativamente tardío, cuando existía una sobreinfección bronquial y se iniciaba un decúbito por el tubo de traqueotomía que conduciría a una fístula traqueoesofágica. Por último, uno de los enfermos fue remitido a quirófano con unas constantes fisiológicas insuficientemente remontadas, presentando un paro cardíaco no recuperable. No hemos tenido mortalidad alguna en los casos operados en los últimos 18 meses.

El grupo III, corresponde a cinco enfermos en los que se decidió un tratamiento quirúrgico de entrada u osteosíntesis primaria, ya que su estado general permitía la intervención. El traumatismo fue en todos ellos predominantemente torácico y en ningún caso se acompañó de lesiones craneoencefálicas ni de shock. La finalidad de la osteosíntesis fue la de simplificar el período postraumático, impidiendo que la respiración paradójica perturbara la función respiratoria. En este grupo la mortalidad fue nula.

En el grupo IV, la toracotomía fue indicada para reparar lesiones torácicas internas o toraco-abdominales, practicándose la osteosíntesis como acto final de la toracotomía. Tuvimos dos muertes, debidas en un caso, a las lesiones de vísceras abdominales y en otro, a un pulmón de shock, tras un disparo de escopeta a quemarropa.

En la tabla VI, se describen las lesiones de la pared, en los casos tratados con osteosíntesis. En la tabla VII

Fig. 4. Material que empleamos para realizar la osteosíntesis: a Placa tipo III, frente y perfil. b Tena- zas mod ladoras de prótesis. c Cortafíos de Harrington.



se destaca que en el grupo tratado con ventilación asistida y osteosíntesis secundaria, las lesiones más frecuentes fueron las de la región torácica anterior, mientras que en el de la osteosíntesis primaria predominaron las laterales.

En la tabla VIII se exponen los resultados según el tipo lesión y modelos de placas empleadas. En las lesiones laterales, las placas tipo I y II dieron resultados satisfactorios, por el contrario en las anteriores y anterolaterales se precisaron las placas del tipo III ya que los casos tratados con las I y II necesitaron una tracción complementaria.

Las dos infecciones de la herida se produjeron en casos en que se recurrió tardíamente a la osteosíntesis cuando en la secreción bronquial existía una flora microbiana patógena.

Discusión

La fijación de la pared torácica, por osteosíntesis, es un método terapéutico que busca la estabilización, evitando la fijación en depresión y trata de suprimir o restringir al máximo, el período de cuidados intensivos en pacientes con traumatismos torácicos graves, acompañados de respiración paradójica. El empleo del respirador, resuelve la problemática creada por una pared torácica inestable y muchas veces bamboleante, no obstante precisa, de intubación traqueal mantenida con los inconvenientes que lleva aparejados.

Para llevar a cabo la corrección quirúrgica, el enfermo debe estar equilibrado clínicamente. En ocasiones es preciso, realizar una limpieza de vías aéreas, oxigenoterapia, reposición de la volemia, toracocentesis, etc., para conseguir una normalización de constantes. Si permanece hipóxico, a pesar de la oxigenoterapia, será obligada la intubación traqueal y ventilación artificial, que aparte, de conseguir una mejor oxigenación, controle la respiración paradójica.

Si conseguimos equilibrar al paciente, con una respiración buena y unas gasometrías aceptables, procedemos a desintubarlo. Si por el contrario, a las 12-48 horas continua la inestabilidad parietal y difícilmente se consigue mantener las constantes sin ventilador, será el momento de decidir si continuamos con estabilización neumática interna o llevamos

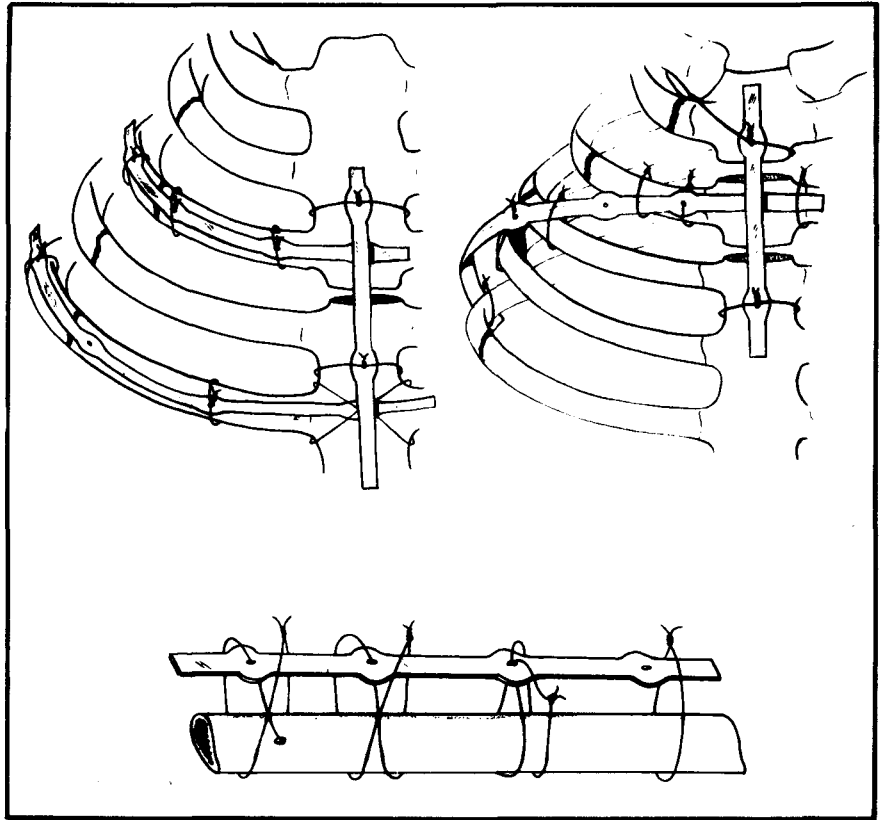


Fig. 5. Osteosíntesis con placas perforadas. Distintos modos de montaje en tórax flácido traumático anterior y diversas formas de hacer la sutura alámbrica.

a cabo la osteosíntesis, para suprimir la ventilación mecánica.

Este es nuestro proceder, siempre que el gesto quirúrgico vaya a conseguir unos resultados satisfactorios y que no exista patología concomitante, como el pulmón de shock, traumatismos craneoencefálicos y la presencia de contusión pulmonar severa que impida mantener una hematosis aceptable.

La colocación de las placas, no ha ofrecido dificultades técnicas especiales y con el empleo de las prótesis tipo III, conseguimos siempre una fijación segura, incluso en los casos de lesiones torácicas anteriores y grandes destrozos óseos.

La tolerancia del acero inoxidable 316 L, tanto inmediata como tardía, ha sido buena y esto lo hemos comprobado no sólo, en los traumatismos

Fig. 6. Radiografías de un paciente con tórax flácido traumático antero-lateral.

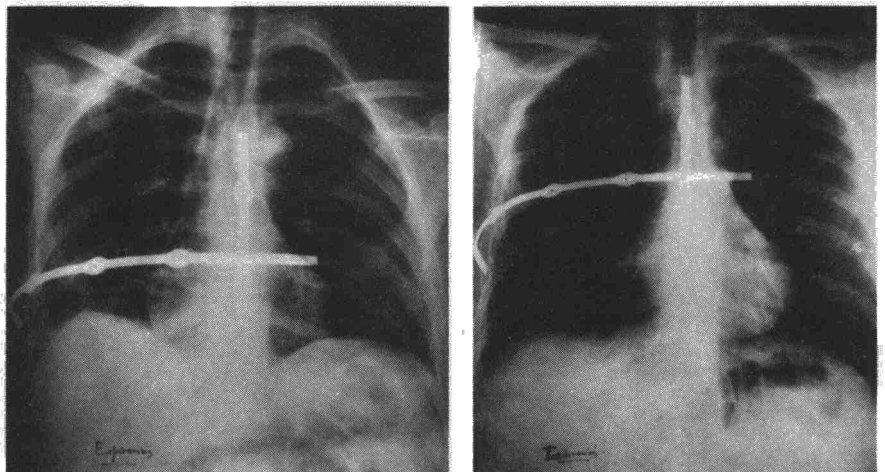




TABLA VI
Lesiones de pared torácica en 20 pacientes afectados de traumatismos torácicos tratados mediante estabilización quirúrgica

Fracturas	Tipo de Volet		
	Lateral	Anterolateral	Bilateral-anterior
Costillas de un hemitórax	7	1	—
Costillas de ambos hemitórax	1	1	1
Costillas de un hemitórax más esternón	—	3	1
Costillas bilaterales más esternón	—	3	2
Total	8	8	4

TABLA VII
Tipo de lesión y grupo terapéutico

	Taracotomía + Osteosíntesis	Respirador + Osteosíntesis secundaria	Osteosíntesis exclusiva (primaria)
Lesión bilateral anterior	—	—	4
Lesión anterolateral	—	2	6
Lesión lateral	4	3	1

TABLA VIII
Resultados de la estabilización según el tipo de lesión y tipo de placas

	Placas I-II	Placas III	Sin prótesis
Lesión anterior y anterolateral	3 insuficientes.	8 satisfactorias.	—
Lesión lateral	3 satisfactorios.	4 satisfactorios.	1 satisfactorio.

* Los tres casos precisaron tracción complementaria obteniéndose definitivamente la estabilización.

sino también, en las resecciones de pared por cáncer, en las extirpaciones de esternón y en la corrección de los pectum excavatum.

En un principio cuando se hacía la fijación intramedular no retirábamos las placas. Hoy con un montaje percostal más firme, preferimos retirarlas después del período de consolidación.

Es esencial remarcar que la intervención, al fijar la pared, permite la práctica de una fisioterapia respiratoria adecuada, sin la cual el enfermo no puede beneficiarse de las ventajas del método.

Existen circunstancias especiales, en las que a pesar del traumatismo craneoencefálico, puede estar indicada la osteosíntesis, cuando poco a poco el estado de conciencia mejora; en estos pacientes, podemos recurrir a la cirugía, aunque corramos el ries-

go de una osteosíntesis innecesaria por no evolucionar favorablemente el traumatismo craneoencefálico.

La importancia de la edad en la decisión terapéutica es un problema debatido, ya que si bien los enfermos mayores toleran mal la ventilación mecánica, en estas ocasiones, el traumatismo operatorio puede tener graves consecuencias.

Por último, queremos insistir en que la osteosíntesis, no debe ser un tratamiento a utilizar, cuando hayan fracasado las otras terapéuticas. Entre otras razones, porque depende de largos períodos de intubación y traqueotomía el problema ya no es sólo de la caja torácica. Cuando se nos requiere en fase tardía, solemos rechazar la indicación, ya que un intento de osteosíntesis, lo único que hará es ofrecer la posibilidad de transmitir la infección bronquial a la herida operatoria.

Resumen

Se describe una técnica original de osteosíntesis costosternal, destinada al tratamiento de los enfermos con grave traumatismo torácico y severa respiración paradójica, con el fin de obviar los inconvenientes de la estabilización neumática interna prolongada. Se analizan los resultados obtenidos en 20 pacientes, reuniéndolos en grupos diferentes según que la estabilización se hiciera aisladamente o asociada a ventilación mecánica, o como acto final de una toracotomía. Se establecen las indicaciones de la estabilización quirúrgica.

Los autores se sienten satisfechos de la técnica y creen que cuando la indicación es correcta, constituye un buen método terapéutico, que acorta el período de cuidados intensivos, logrando suprimir tras la intervención, precozmente la ventilación mecánica.

Summary

SURGICAL STABILIZATION OF THE TRAUMATIC FLACCID THORAX

The authors describe an original technique of costosternal osteosynthesis, destined for the treatment of patients with grave thoracic injuries and severe paradoxical respiration in order to eliminate the disadvantages of prolonged internal pneumatic stabilization. The results obtained from 20 patients were analyzed, separating them into different groups, according to whether the stabilization was made as an isolated measure; was associated with mechanical ventilation; or as the final act of a thoracotomy. The indications for surgical stabilization were then established.

The authors feel satisfied with this technique and believe that when the indication is correct, it constitutes a good therapeutical method that shortens the period of intensive care, and allows a precocious suppression of mechanical ventilation after the intervention.

BIBLIOGRAFIA

1. AVERY, E.E., MÜRCH, E.T. y BENSON, D.W.: Critically crushed chests. A new method of treatment with continuous mechanical hyperventilation to produce alkalotic apnea and internal pneumatic stabilization. *J. Thorac. Surg.*, 32: 291, 1956.
2. COURAUD, L., BRUNETEAU, A. et DURANDEAU? A.: Volets thoraciques. Indications thérapeutiques en fonction de leur siège et du contexte clinique. *Ann. Chir. Thorac. Cardiovasc.*, 12: 15, 1973.
3. DOR, J., DOR, V., HUMBERT, P., GOSSET, MALMEJAC, C., CHASSON, J., CHAU-

VIN, G. y ARNAUD, A.: Traumatismes fermés du thorax avec dégâts pariétaux. Notre correction actualisée a propos de 136 observations. *Ann. Chir. Thorac. Cardiovasc.*, 6: 124, 1967.
4. DOR, V., NOIRCLERC, M., CHAUVIN, G., MERMET, B., KREITMAN, P., LEONARDELLI, M. y AMOROS, F.F.: Les traumatismes graves de thorax. Place de l'osteosynthese dans leur traitement. A propos de 100 cas. *Nouv. Presse Med.*, 1: 519, 1972.
5. ESCHAPASSE, H. y GAILLARD, J.: Volets thoraciques. Principes du traitement. *Ann. Chir. Thorac. Cardiovasc.*, 12: 1, 1973.
6. JOUDET, R.: Comunicación personal 1973.
7. SANCHEZ LLORET, J.: Osteosíntesis

costal mediante placa extraperiostica, técnica original. *Rev. Quir. Esp.*, 1: 69, 1974.
8. PARIS, F.: Repercusión sobre el mediastino de los traumatismos torácicos. *Arch. Bronconeumol.*, 9: 270, 1972.
9. PARIS, F., CANTO, A., CASILLAS, M., PASTOR, J., BLASCO, E. y TARAZONA, V.: Técnica personal en el tratamiento quirúrgico del tórax flácido traumático. Libro de Actas de la X Reunión de la Sociedad de Medicina y Cirugía de Levante. Castellón, 1971.
10. PARIS, F., TARAZONA, V., BLASCO, E., CANTO, A., CASILLAS, M., PASTOR, J., PARIS, M. y MONTERO, R.: Surgical stabilization of traumatic flail chest. *Thorax*, 30: 521, 1975.