



Servicio de Bronco-Neumología Clínica  
Torácica Victoria Eugenia. Administración  
Institucional de la Sanidad Nacional. Madrid.

## VALOR DE LA RADIOGRAFIA DE TORAX P.A. EN EL DIAGNOSTICO DE LAS BRONQUIECTASIAS. ESTUDIO RETROSPECTIVO

F.J. Guerra Sanz, S. Domínguez Reboiras, J.A. Dávila, F. Polo Sánchez  
J. Checa Pinilla y A. García de Cabo

### Introducción

En la práctica diaria ya se está familiarizado con la dudosa rentabilidad de la radiografía panorámica de tórax para el diagnóstico de certeza de las bronquiectasias (BQ). Son pocos los casos en que se adivinan con nitidez en una exploración radiológica elemental.

Lo corriente, sin embargo, es que cuando por la historia clínica parece muy sugestiva la existencia de tales alteraciones bronquiales; la radiografía todo lo más, proporciona indicios de sospecha de su emplazamiento. Tales indicios se reducen a datos colaterales como es la transcripción en la placa radiográfica de la patología pulmonar circundante a los bronquios alterados, o el desplazamiento de las estructuras anatómicas vecinas.

A pesar de la imprecisión y la ambigüedad que puede ofrecer la radiografía de tórax en el diagnóstico de las BO, en algunos casos facilita una valiosa información que sirve como complemento de la historia clínica y son de gran ayuda en el planteamiento de las exploraciones ulteriores (broncografía, tomografía, etc.).

### Material y métodos

Con el propósito de replantear a nivel asistencial la utilidad de la radiografía de tórax en el diagnóstico de la BQ, se ha planeado

esta revisión que tiene las siguientes peculiaridades y objetivos:

- 1) Estudio retrospectivo de los casos de BQ que figuran en el Archivo Broncográfico del Servicio, con una iconografía aceptable.
- 2) Tomando como referencia a la broncografía, determinar globalmente en las radiografías panorámicas la incidencia de los signos de certeza, sospecha y acompañamiento.
- 3) Estudiar su frecuencia, según la localización.

4) Ralorar la rentabilidad del signo de la silueta, haciendo hincapié en los falsos negativos.

Entre 1434 exploraciones broncográficas realizadas desde enero de 1956 hasta el 31 de abril de 1974, se ha recogido para su estudio 221 casos de BQ, estimando como único requisito para su selección, que tuviera un dossier radiológico completo de buena calidad técnica (broncografías, radiografías y habitualmente tomografías). Entre las 221 historias clínicas (tabla I), hay un mayor número de hombres que de mujeres, con una distribución de edades como límites extremos de 12 a 68 años, y una media aritmética de 32 años.

Puede resultar sorprendente el elevado número de BQ de etiología *post-tuberculosa* -32 casos ganglio-bronquiales y 61 casos de T.P. residual del adulto. El actual Servicio de Bronconeumología de la C.T.V.E. es continuación de un Sanatorio Antituberculoso clásico, que fue inaugurado en el año 1927, el cual gradualmente ha ido acomodándose a las exigencias de la Neumología Moderna, pero que en la primera etapa de difusión de las técnicas broncológicas acogía sobre todo enfermos tuberculosos.

Dentro de las BQ de etiología *no tuberculosa* hay una gran proporción encasillable en un cajón de sastre, etiquetándolas de secundarias o post-infecciosas (80 % aproximadamente de los 123 casos que componen este grupo); el resto de los enfermos tiene una etiología mejor definida: mucoviscidosis, agammaglobulinemia, otros defectos inmunitarios menores, cuerpos extraños, etc.

Por lo que se refiere a los aspectos morfo-

lógicos de las BQ preponderan las cilíndricas, seguramente por la gran incidencia de los casos de posttuberculosis.

Cuando se analiza la morfología anatómica de las BQ y su etiología en relación con su emplazamiento lobar (tabla II), se comprueba que las de naturaleza no tuberculosa se localizan preferentemente en las bases; mientras que las de origen bacilar radican sobre todo en el lóbulo superior, como también se extienden con más frecuencia a la lingula y lóbulo medio en el subgrupo de T.P. posganglionar.

La metódica que se ha seguido en el estudio de las radiografías, ha sido la interpretación por separado de cada dossier por tres observadores; reconsiderando en común aquellos casos en que había una falta de unanimidad. La información radiológica, así como otros datos complementarios, se han pasado a fichas perforadas para facilitar su análisis ulterior. Como se trata de un estudio retrospectivo, hay que contar con un pesado tributo de imperfecciones; una de las más importantes en esta re-

TABLA I  
Distribución etiológica, morfología y localización

Varones	163
Hembras	58
<i>Etiología</i>	
Post-tuberculosas	93
Otras etiologías	128
<i>Morfología broncográfica</i>	
Cilíndricas	110
Atrosariadas	34
Saculares	77
<i>Localización</i>	
Pulmón derecho	99
Pulmón izquierdo	90
Bilaterales	32



**TABLA II**  
**Distribución lobar predominante según la etiología. Variaciones bronco-gráficas:**

Etiología	Situación lobar			Apariencia Bronco-gráfica		
	Los. super.	Lob. medio y lingula	Lob. inf.	Cilíndricas	Arrosariad	Saculareo
No tuberculosas 128 casos	21 %	38 %	41 %	39 %	14 %	47 %
Tuberculosas 93 casos	48 %	26 %	26 %	47 %	29 %	24 %
Bronquiectasias	Situación lobar			Apariencia Bronco-gráfica		
Tuberculosas 93 casos	Los. super.	Lob. medio y lingula	Lob. inf.	Cilíndricos	Arrosariad	Saculares
Ganglio-bronquiales 32 casos	37 %	40 %	23 %	48 %	22 %	30 %
T.P. del adulto 61 casos	54 %	19 %	27 %	51 %	29 %	20 %

visión es que sólo va a ser posible realizarla a partir de la radiografía P.A. La proyección radiográfica lateral, no figuraba ordinariamente entre la documentación habitual durante los primeros años.

Se han barajado tres tipos de datos radiológicos: Signos directos o de certeza, signos indirectos o de sospecha y signos acompañantes.

Los *signos directos* incluyen: la *imagen poliquística* con o sin niveles hidroaéreos; en raíl, un *broncograma aéreo periférico* que delimita bronquios gruesos de contornos más o menos regulares; así como la imagen basal en *dedo de guante*, cuando las BQ se encuentran repletas de moco.

El mayor interés se ha centrado en los *signos indirectos* o de sospecha, que a su vez se han dividido en dos subgrupos: los que ofrecen alguna información sobre la *reducción de volumen*, generalmente lobar; y aquellos otros que sugieren un *desplazamiento* de las estructuras vecinas a las zonas colapsadas.

Dentro de la semiología radiológica de la reducción de volumen, se incluyen los *colapsos* o atelectasias evidentes, pero se han añadido también los *desplazamientos* aislados de las *cisuras* que hacían pensar en colapsos lobares, aún cuando no se acompañen de opacidad de apariencia atelectásica. En este mismo subgrupo figura también, un poco artificialmente, el *signo de la silueta*, al cual se le concede -si existen signos clínicos de BQ- el mismo valor de reducción volumétrica.

En el subgrupo de desplazamiento de las estructuras vecinas a la zona colapsada, la *dislocación* más constante y más valorable es la que sufren los *hilios*, ya que además de mantener en el individuo normal una disposición muy estable (tabla III), suele ser muy visible, al menos su componente vascular. Se ha valorado el ascenso, descenso y desvanecimiento hiliar; entendiéndose por desvanecimiento, cuando su componente vascular no es perceptible, sin que le oculte una imagen difusa o concreta yuxtapuesta a la zona hiliar, ni tampoco que tal eclipse se deba a un defecto técnico o posicional del tórax en el momento del disparo.

Se añade por fin otro apartado de *signos acompañantes*, que abarca desde otras informaciones referidas indirectamente a la propia retracción (desviación del mediastino, elevación del diafragma, hipertransparencia por distensión), aquellas que son indicio de la reacción cicatricial de vecindad (focos retículo-nodulares, secuelas pleurales), y por último, las que testimonian la presencia de un

proceso inflamatorio adicional en actividad, es decir, los focos neumónicos o derrames pleurales.

En todo este análisis radiográfico, se ha intentado seguir a Felson<sup>1</sup>.

**TABLA II**  
**Niveles hiliares relativos en 500 adultos normales**

Nivel relativo	N	%
Hilio izquierdo más alto que el derecho		
A menos de 0,75 cm.	57	11,4
De 0,75 a 2,25 cm.	402	80,4
De 2,25 a 3,00 cm.	24	4,8
Más de 3,00 cm.	2	0,4
Al mismo nivel	15	3,0
Hilio Dcho. más alto que el izquierdo	0	0,0

Tomado de Chest Roentgenology 1973, pag. 105. B. Felson<sup>1</sup>

**TARLA IV**  
**Estudio radiográfico. Resultados globales**

	T.P.	No T.P.	Total	%
Radiografía compatible con la normalidad	4	7	11	5
<i>Signos Directos</i>				
Imágenes quísticas	11	24	35	15
Imagen en raíl	1	2	3	1
Broncograma aéreo	2	3	5	2
Dedos de guante		2	2	1
<i>Signos indirectos</i>				
Signo de la silueta	39	45	84	38
Ascenso del hilio	12	54	66	30
Ascenso del hilio	38	8	46	20
Desvanecimiento del hilio	19	15	34	15
Imagen atelect. lobar o segment.	11	20	31	14
<i>Signos acompañantes</i>				
Retracción del mediastino	19	25	44	20
Imagen reticulonodular (T.P.)	33	0	33	14
Focos neumónicos	7	20	33	12
Secuelas pleurales	10	16	26	12
Elevación del diafragma	8	11	19	9
Insuflación compensadora	5	7	12	5
Derrame pleural	0	3	3	1

**Resultados**

*1. Datos globales*

En la tabla IV figuran recogidos todos estos resultados. Entre los *signos directos* merece destacarse la aceptable utilidad de las imágenes de apariencia quística (15 %). Si se tiene en cuenta que las BQ saculares representan el 38,4 % del total, este signo radiográfico de certeza ha sido capaz de confirmar el diagnóstico en la mitad de los enfermos con este tipo de ectasias. Conviene aclarar a propósito de estos hallazgos radiológicos que este patrón de apariencia quística era más típico en el grupo de enfermos no tuberculosos; se trataba de aclaramientos redondos u ovales, generalmente localizados en ambas bases, y por lo general no ha creado excesivas dudas en su separación con el pulmón en panal.

En los enfermos tuberculosos tales imágenes suelen ser más impuras, de asiento apical, y, con esclerosis de vecindad más acusada. El resto de los signos directos, imagen en raíl, etc., se han encontrado en un número tan reducido de casos que no merecen mayores comentarios.

Por lo que se refiere a los *signos indirectos* hay un porcentaje bastante importante de resultados aprovechables. En cuanto a la reducción volumétrica del parénquima pulmonar la rentabilidad global es del 52 %; que se reparte entre un 14 % para las imágenes de colapso o atelectasia y el 38 % restante para el signo de la silueta.

En el subgrupo que informa de

la dislocación de las estructuras vecinas a la parcela pulmonar colapsada, se ha comprobado que el hilio y sus estructuras broncovasculares ha variado de situación en el 65 % de los casos. Con más frecuencia el hilio estaba retraído hacia abajo (aproximadamente en la tercera parte de los casos). Se ha producido un ascenso en otra quinta parte; y en algo más de 1 entre cada 6 enfermos no era perceptible el tronco de la arteria pulmonar en la radiografía. Dentro de la gran validez que puede concederse a todos estos desplazamientos, no tienen sin embargo la misma capacidad de localización que los del subgrupo anterior. Entre todas las dislocaciones del hilio, la de mayor especificidad es su ascenso, que suele ser indicio de afectación del lóbulo superior, pero no siempre de su totalidad.

Dentro de los *signos acompañantes* quizá merezca la pena subrayar que en un 20 % hay una desviación del mediastino, que suele referirse también a la tráquea; y que en un 33 % de las formas de T.P. existe una imagen reticulo-nodular bien neta en la zona generalmente apical de emplazamiento de las BQ.

Este repaso de la rentabilidad global de los distintos hallazgos radiológicos proporciona una visión de conjunto del valor de cada uno de los signos seleccionados. Sin embargo la verdadera prueba para juzgar de su utilidad, es analizar el comportamiento diferencial de tales hallazgos dentro de los dos grupos etiológicos que componen esta casuística; y haciéndolo, además, con más amplitud dentro de los enfermos tuberculosos, que desde un principio componen un grupo más homogéneo susceptible, por otra parte, de subdividirle para conseguir todavía mayor uniformidad.

En la tabla V están ordenados de mayor a menor los cinco resultados más rentables en cada uno de los dos grupos etiológicos. En el grupo de los no tuberculosos, llama la atención como datos más valorados, el descenso del hilio pulmonar y el signo de la silueta que son concordantes con la distribución broncográfica predominante de las ectasias de este grupo etiológico en el lóbulo inferior, medio y llingula.- Con distinto grado de significación figuran después, las imágenes quísticas y la atelectasia, pero dada la heterogeneidad de esta serie, quizá, lo único que merezca destacarse, por tratarse de un signo directo, sean las imágenes quísticas con un porcentaje de un 19 %.

Dentro del grupo de etiología tu-

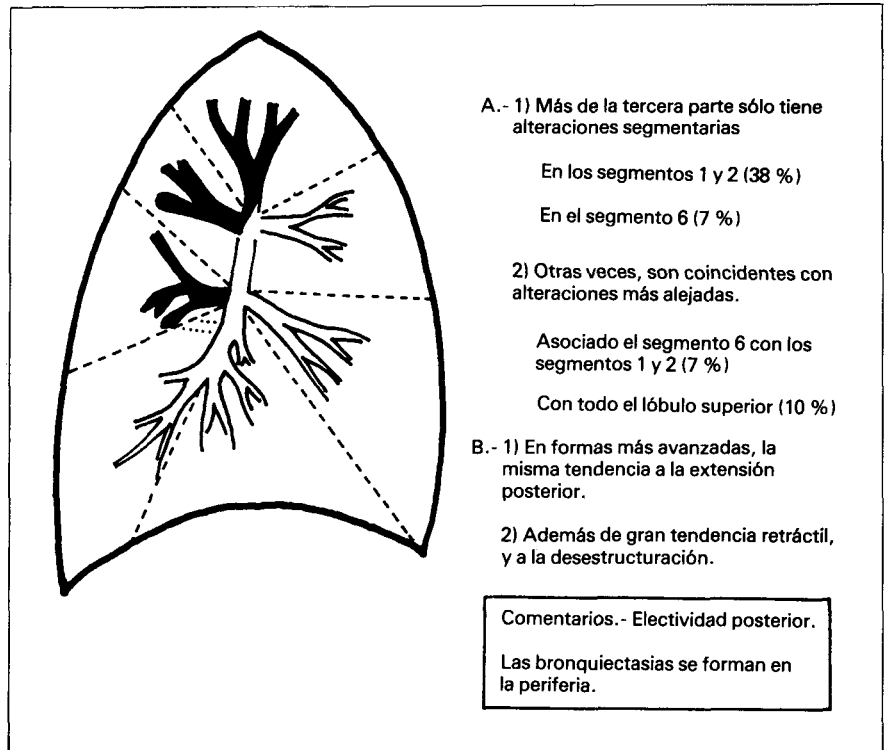


Fig. 1. Distribución de las ectasias bronquiales en la T.P. vesicular del adulto: 61 casos

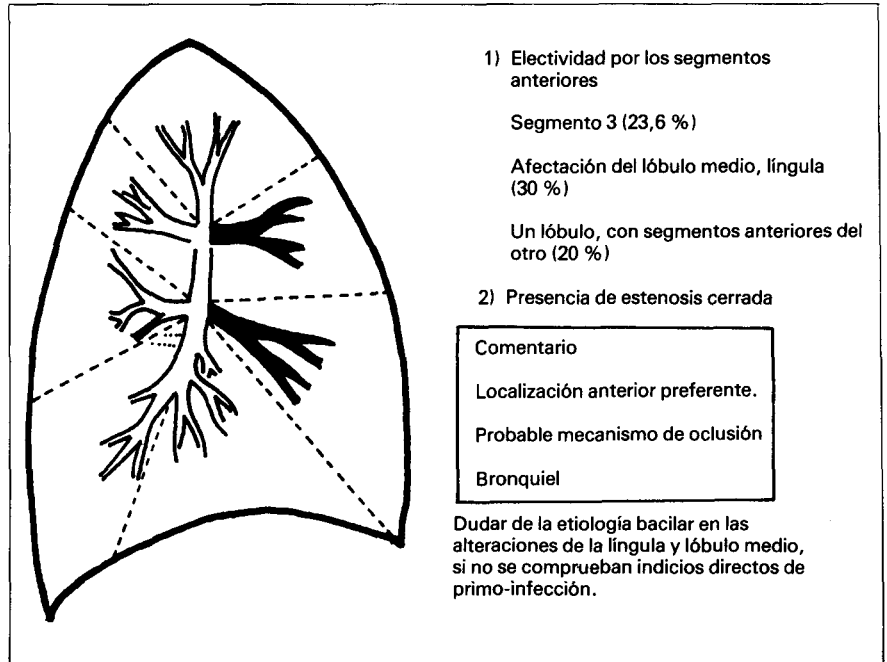


Fig. 2. Distribución de las ectasias bronquiales en la T.P. ganglio-bronquial: 32 casos

berculosa, junto al signo de la silueta (41 %), los datos más significativos son el ascenso del hilio pulmonar (40 %), de acuerdo a la localización preferentemente apical de las lesiones bacilares; así como la presen-

cia de una imagen reticulo-nodular (35 %), en cuyo caso las BQ son también expresión elocuente a nivel bronquial de la tendencia retráctil de este tipo de lesiones.

Con menores porcentajes figuran



el desvanecimiento del hilio y la retracción del mediastino.

Con un criterio todavía más selectivo, dentro de estos casos de BQ tuberculosas se separan las *secuelas ganglio-bronquiales* generalmente de la primo-infección, de aquellas otras ectasias secundarias a la T.P. del adulto, que suelen tener un mecanismo de producción diferente<sup>2</sup>. En tanto que las BQ ganglio-bronquiales se originan por una obstrucción bronquial, producida, bien, por la compresión de una adenopatía o más corrientemente por la perforación ganglionar; en la tuberculosis terciaria, las dilataciones se forman en la periferia, en el seno del tejido cicatricial del antiguo proceso tuberculoso. En las figuras 1 y 2 están recogidas las peculiaridades principales de los casos correspondientes a esta casuística.

Dentro de las formas ganglio-bronquiales, el signo de la silueta se destaca casi con un 60 %, coincidiendo con la situación muchas veces anterior de las dilataciones. En tanto que en la T.P. del adulto, es la elevación del hilio el dato más preeminente, seguido de la imagen retículo-nodular y por el signo de la silueta. Todos ellos muy significativos, y en los dos primeros datos concordantes con la patogenia de este tipo de ectasias, (tabla VI).

2. Estudio de la semiología radiográfica de las BQ. cuando hay una afectación lobar o segmentaria.

Entre los 221 enfermos que componen esta casuística hay una afectación lobar o segmentaria aislada, es decir sin participación del resto del parénquima del mismo pulmón, en 171 casos. Esta división se ha hecho del grupo total, con la finalidad de analizar cuales son las peculiaridades radiológicas de la distribución lobar o segmentaria, sin influencia directa de otras alteraciones de vecindad que puedan distorsionar el patrón original. En la tabla VII se ordenan estos 171 enfermos con arreglo a la parcela pulmonar afectada, escalonando los datos radiológicos de mayor a menor porcentaje en cada grupo.

Para el *lóbulo superior*, no hay un dato estadísticamente determinante; al menos tres de ellos, tienen un porcentaje parecido (ascenso de la arteria pulmonar, desviación del mediastino, y focos retículo-nodulares).

Cuando se analizan conjuntamente los segmentos apical y posterior del

TABLA V  
Signos radiológicos más rentables según la etiología

No tuberculosis		N.º casos	%	Tuberculosis	
Descenso del hilio	54	42	Signo de la silueta	39	41
Signo de la silueta	45	36	Ascenso del hilio	38	30
Retracción del mediastino	25	19	Imagen retículo-nodular	33	35
Imágenes quísticas	24	19	Descenso del hilio	19	20
Imagen atelectasis	20	15	Retracción mediastino	19	20

TABLA VI  
Signos radiológicos más rentables

Gangliobronquiales -29 casos-		N.º casos	%	T.P. del adulto 64 casos	
Signo de la silueta	17	58	Elevación del hilio	29	45
Elevación del hilio	9	31	Imagen retículo-nodular	25	39
Descenso del hilio	9	31	Signo de la silueta	22	34
Imagen retículo-nodular	8	29	Retracción mediastino	16	25

TABLA VII  
Signos radiológicos en bronquiectasias aisladas (lobares o segmentarias) (171 casos)

Lóbulo superior 39 casos	Ascenso del hilio Desviación del mediastino Focos retículo-nodulares Distribución lobar	43 % 36 % 30 % 18 %
Segmento 1 + 2 30 casos	Ascenso del hilio Imagen retículo-nodular Signo silueta (lado izqdo) Retracción del mediastino	73 % 57 % 50 % 13 %
Segmento 3 Dcho. 10 casos	Signo silueta Imagen quística Ascenso del hilio Neumonía	30 % 30 % 30 % 20 %
Lóbulo medio 26 casos	Signo de la silueta Descenso del hilio Desvanecimiento del hilio Imágenes quísticas	80 % 26 % 23 % 6 %
Língula 23 casos	Signo de la silueta Descenso del hilio Desvanecimiento del hilio Desviación del mediastino	100 % 26 % 21 % 4 %
Lóbulo inferior 13 casos	Distribución lobar Descenso del hilio Secuelas pleurales Desvanecimiento del hilio	38 % 38 % 30 % 15 %
Pirámide basal 30 casos	Descenso del hilio Secuelas pleurales Desvanecimiento del hilio Elevación del diafragma	50 % 20 % 13 % 10 %

lóbulo superior, aparece como más relevante la elevación del hilio y la imagen retículo-nodular. Estos datos merecen un doble comentario: de una parte, que no es necesaria la afectación de todo el lóbulo superior para que se produzca la tracción sobre la arteria pulmonar, y de otra, el elevado porcentaje de imágenes retículo-nodulares de acuerdo con la patogenia de estas BQ. También podría señalarse la pobre sintomatología de tales ectasias, que a lo sumo producen esputos hemoptoicos aislados, o pe-

queñas bocanadas, conocidas como «hemoptisis post-indurativas».

El segmento anterior del lóbulo superior derecho, no tiene un patrón radiológico muy diferenciado en este reducido número de casos. Puede acompañarse de una atracción de la arteria pulmonar, pero acaso lo más valorable y específico, como signo de sospecha, sea la presencia sobre su zona de proyección habitual de un entramado limitado de apariencia poliquistica, que cobra más verosimilitud si se adivinan calcificaciones

hiliares homolaterales; pues las BQ del segmento anterior suelen tener más aspecto ampular que las de los segmentos ápico-posteriores, que son con más frecuencia cilíndricas.

El *lóbulo medio* y la *lingula* han tenido en esta serie casi el mismo comportamiento. El signo de la silueta ha permitido sospechar la mayoría de las BQ con tal emplazamiento. Hay un pequeño número de fracasos para el lóbulo medio y la lingula que se analizarán en el próximo apartado y que confirman todavía más la utilidad y especificidad de este signo.

También hay una coincidencia en los porcentajes de desvanecimiento del hilio, si bien aunque con unos valores absolutos bajos son sin embargo los más elevados que se recogen en esta revisión (23 y 26%). A la vista de estos datos, se podría pensar, que, ¿el desvanecimiento del hilio, sobre todo en el lado derecho, se produciría principalmente por atracción hacia a dentro y hacia adelante del pedículo vascular?

El *lóbulo inferior* y la *pirámide basal* colonizados por BQ no tienen un patrón radiográfico preciso. Por lo menos en este grupo de pacientes, donde es posible que con fines estadísticos el número global de casos sea aprovechable sólo para la pirámide basal (30 casos), pero no para la afectación completa del lóbulo inferior (13 casos). De todas las maneras, los hallazgos radiológicos están acordes con la afectación anatómica. Inexplicablemente, sin embargo, el porcentaje de descensos de la arteria pulmonar es mayor en la colonización aislada de la pirámide basal, que si es de todo el lóbulo. Conviene también llamar la atención en el 38. % de distribución atelectásica lobar, que es realmente decisivo cuando aparece.

Como contrapunto a la semiología radiológica de las BQ sospechables mediante esta exploración elemental, también conviene conocer qué peculiaridades tienen las ectasias bronquiales, que extensión y que localización, cuando la radiografía es negativa o escasamente expresiva:

Ha habido 11 casos que se encuentran en estas circunstancias, bien con radiografía normal (en 3 ocasiones), o con hallazgos tan poco llamativos que no hacían pensar en BQ (8 casos), tales como aumento de la trama, presencia de elementos fibronodulares aislados, o algún *tractus* poco definido. De estos, con alteraciones poco expresivas, 4 eran pacientes

de T.P. residual del adulto, y ectasias se encontraban en todos ellos en el segmento apical del lóbulo inferior, en 3 en el lado izquierdo y en 1 en el pulmón derecho. En 2 de estos enfermos se acompañaban con la presencia también de otras pequeñas dilataciones de otro segmento posterior. Revisadas de nuevo las placas después de haber observado los broncogramas, indudablemente al menos en 2 de ellos la zona hilar estaba deformada con un contorno externo irregular.

De los 7 enfermos de etiología no tuberculosa, en una ocasión correspondía a una rama bronquial externa del lóbulo medio, en otros 2 se encontraban sobre el bronquio paracardíaco, en 3 más sobre el segmento posterior del lóbulo inferior izquierdo con afectación parcial del lateral basal y por fin en el último ocupaban la pirámide basal izquierda. De estas BQ, 5 eran cilíndricas, 1 arrosariada y otra de ellas terminaba en dilataciones de apariencia ampular. Igualmente, revisadas de nuevo las placas de estos enfermos, lo único que se adivinaba era una discreta imagen reticulada basal en alguno de los casos, en otro una densificación no homogénea que a duras penas se transparentaban a través de la silueta cardíaca, y en los 2 restantes la radiografía era por completo normal.

La consecuencia que se puede extraer, es: que si las BQ están aisladas y, más aún, si son cilíndricas, pueden pasar fácilmente desapercibidas, sobre todo si se localizan en zonas mudas para la proyección P.A. de la radiografía de tórax.

### 3. *El signo de la silueta. Falsos negativos.*

Este signo radiológico es un dato de adquisición reciente para los neumólogos españoles.

En el primer contacto con la literatura de este signo de la silueta, la tendencia habitual es banalizar la significación de tal dato, en tanto que parecida o mayor información se obtiene si, simultáneamente a la radiografía P.A., se hace otra lateral. Sin embargo, cuando el signo de la silueta se revive más tarde se observa que su importancia radica en que forma parte de una nueva filosofía radiológica, meditada e inteligente, donde la radiografía no es un trámite para saltar a la menor anomalía a otras exploraciones radiológicas complementarias, sino un documento

que trasciende las modificaciones anatómicas del tórax con gran fidelidad.

En el análisis de nuestra casuística, se han tenido en cuenta todos los casos de BQ localizadas en el lóbulo medio, lingula, segmento anterior del lóbulo superior derecho y segmento apico-posterior del lóbulo superior izquierdo, por ser las parcelas referidas las que mantienen en proyección P.A. y en condiciones normales, un contacto anatómico con alguno de los bordes de la silueta cardíaca o de la aorta.

Para la lingula y el lóbulo medio (tabla VIII) este signo de la silueta ha tenido, prácticamente, un valor absoluto, *siempre que mantuvieran sus relaciones habituales de vecindad con el corazón*. Analizados globalmente, entre los 72 casos de BQ de tal emplazamiento, el signo de la silueta ha sido positivo en 51. Entre los 21 *falsos negativos* restantes, en 18 se había perdido esta relación de vecindad por retracción del lóbulo medio o de la lingula; así, en 17 ocasiones ocupaba su lugar el segmento anterior del lóbulo superior desplazado hacia abajo, y en el caso restante, el lóbulo medio se había retraído hacia arriba traccionado por el segmento anterior del lóbulo superior también afecto. De los 3 falsos negativos que conservaban sus relaciones anatómicas con la silueta cardíaca, 2 de ellos tenían unas ectasias mínimas, una de cada lado, seguramente envueltas en un parénquima aireado; y sólo en el último caso, con una afectación del lóbulo medio no se ha encontrado una explicación lógica a este hecho.

La buena rentabilidad de este signo, desciende cuando se aplica para detectar la afectación bronquiectásica de los segmentos que están en contacto con la aorta ascendente y cayado aórtico. Entre los 14 casos que tenían afecto el segmento anterior del lóbulo superior derecho, sólo en 5 casos era valorable. En todos los demás no había un borramiento evidente del borde derecho, en la porción ascendente de la aorta.

Si se analiza el valor de este signo sobre el borde libre del cayado; entre los 12 enfermos con BQ posttuberculosas en el segmento apico-posterior del lóbulo superior izquierdo, los resultados son mejores, pues fueron positivos en 6 casos. Bien es cierto que en un número tan reducido, todos los comentarios que se hagan están muy influenciados por el azar. En esta localización segmentaria era posible aducir algún argumento que justificara



TABLA VII  
Rentabilidad del signo de la silueta y Falsos negativos, 98 casos

Localización	N.º casos	Falso Positivo	negativo	Peculiaridades «Falso negativo»
Lingula	45	30	15	14 casos la lingula está cubierta por el segmento 3 1 caso, alteraciones mínimas en la lingula
Lóbulo medio	27	21	6	3 casos el lóbulo medio cubierto por el segmento 3 1 caso, desplazamiento hacia arriba del lóbulo medio 1 caso, alteraciones mínimas, segmento externo 1 caso, sin explicación lógica
Segmento 3 derecho.	14	5	9	
Segmento 1 + 2 Izquierdo.	12	6	6	3 Interposición segmento 6 distendido

case estos falsos negativos: uno relativamente aceptable puede ser que por efecto de la retracción de los segmentos 1 - 2, se insinúe el segmento apical del lobulo inferior entre aquél y la pared torácica, perdiendo la porción atelectasiada el contacto con el cayado. En 3 casos nos ha parecido justificado aceptar esta hipótesis. Después, a título de pura especulación, se puede suponer que el signo de la silueta también fracasará en el caso de BQ cuyo parénquima de alrededor reciba una ventilación colateral de otro segmento o segmentos vecinos a través de los poros de Khon<sup>3,4</sup>. De tal manera que pueda existir un almohadillado enfisematoso, al menos en la zona de contacto con la aorta que enmascare este signo de la silueta.

## Discusión

Este balance sobre la rentabilidad de la radiografía panorámica en el pulmón con BQ, es en principio bastante alentador.

De esta revisión se comprueba que los signos directos, tienen poca utilidad. Hay que aceptar que las BQ habitualmente no se ven en la radiografía, a no ser que se trate de aquéllas de apariencia sacular que ocupan una extensa zona pulmonar. Y aún en estas bronquiectasias saculares conviene también añadir, que cuando se ven, difícilmente se puede tener una idea cabal de su verdadera extensión y emplazamiento.

Pero cabe entonces preguntarse: ¿Sí, las bronquiectasias no se ven cabe al menos sospechar donde se esconden? De aquí, la utilidad de los signos indirectos, que como es lógico tienen sus limitaciones. La primera de ellas, es la falta de especificidad, ya que informan de que existe una pér-

didada de volumen, pero no de que haya BQ, cuya sospecha inicial la puede proporcionar la clínica; y la segunda, es que tal pérdida de volumen debe tener cierta cuantía, por debajo de la cual toda disminución volumétrica carece de expresión radiológica.

Acaso se confía más en estos signos de sospecha si se les correlaciona con las peculiaridades anatómicas de la BQ y del parénquima que les rodea. El factor determinante habitual de la aparición de las dilataciones bronquiales, además de la infección en profundidad de la pared bronquial<sup>5,6</sup>, es la deficiente ventilación del parénquima próximo, ya sea de naturaleza inicialmente inflamatoria, como puede suceder en una bronco-alveolitis<sup>7</sup>; o en un comienzo mecánica, lo cual puede pasar por el enclavamiento de un cuerpo extraño<sup>8,9</sup>. En el bronquio, se degradan entonces las capas elásticas de su pared, así como también se ocluyen su ramas colaterales, quedando algunas de ellas total y definitivamente obstruidas. Cuando regresa el proceso inflamatorio, o la obstrucción bronquial—por eliminación del cuerpo extraño o reabsorción de una granuloma—persiste la ectasia bronquial, y entonces quedan zonas definitivamente colapsadas y sometidas a una organización conjunta de mayor extensión cuanto mayor sea el número ramas bronquiales que por abarcar a las porciones dilatadas y alteradas han quedado ocluidos. Según L. Reid, "son más numerosos en las BQ arrosariadas y saculares. La consecuencia de esta secuelas bronquiales es que debe haber una *reducción de volumen* de la parcela pulmonar—subsegmentaria, segmentaria o lobar— que sufrió la agresión inflamatoria, y a la vez tiene que existir un cierto paralelismo entre esta pérdida volumétrica y la extensión y calidad de las secue-

las cicatriciales parenquimatosas, hasta llegar a encontrar en algunas piezas de resección o de autopsia carnificaciones completas de lóbulos o segmentos que han quedado convertidos en pequeñas lengüetas esclerosas surcadas de bronquiectasias.

Volviendo a los aspectos radiográficos, los signos indirectos que ponen de manifiesto una reducción de volumen, permiten además fijar con gran precisión el emplazamiento de las BQ.

Por el signo de la silueta en la lingula, se ha podido detectar su presencia en el 100 % de los casos, y en el 80 % para las localizadas en el lóbulo medio. Y más todavía, cuando ha habido este 20 % de falsos negativos, el signo ha seguido siendo válido. Sin embargo, no con todas las parcelas en la vecindad con la silueta cardiaca este signo ha sido tan sensible. Se puede pues aceptar que su buena rentabilidad en el lóbulo medio y lingula, se debe a que ambas parcelas son de reducido tamaño, y sobre todo tienen una cubierta pleural completa o casi completa que impide una ventilación colateral a través de otros segmentos vecinos que ayuden a enmascarar las alteraciones anatómicas peribronquiectasias<sup>3,4</sup>.

Es un poco decepcionante el rendimiento que han proporcionado las imágenes de apariencia atelectásica (14 %). De todas maneras, hay que reconocer que en todo este material falta la información adicional que facilita la radiografía lateral. Dentro de estas atelectasias hay algunas de identificación fácil, generalmente las menos evolucionadas; pero cuando existe una excesiva retracción o un particular deslizamiento del lóbulo afectado, a veces su aspecto en la P.A. tiene algo de mensaje cifrado<sup>10,11,12</sup> que el observador debe saber interpretar, y donde resulta de una gran ayuda contar al menos con dos proyecciones radiográficas.

Otros comentarios merece el desplazamiento o dislocación de las estructuras vecinas. La reducción del tamaño de una parcela pulmonar no puede ser habitualmente armónica—como si se desinflara parcialmente un globo a tensión— ya que además de la deformación que le impone el parénquima de vecindad no comprometido, existen dos anclajes insalvables: Uno firme de base amplia, es decir, de toda la superficie del lóbulo o segmento que está en contacto con la pared interna del tórax o la cara superior del diafragma, exclusivamente por efecto de la adhesión de la

pleura parietal a la visceral, o bien a través de una verdadera sínfisis post-inflamatoria. Dicho anclaje se comporta como una sólida base de fijación, más sobre la arcada costal que si se apoya en el diafragma. El otro anclaje radica en el hilio, a través de los vasos y de los bronquios, y tiene la peculiaridad de ser retráctil, de tal manera que cuanto mayor sea la reducción del volumen, mayor será la tracción que ejerce sobre los troncos vasculares y bronquiales principales.

Precisamente esta dislocación del hilio pulmonar ha sido la que con más frecuencia se ha encontrado en la radiografía P.A. como signo indirecto de colonización ectásica.

No puede pedirse, como es natural, que estos signos radiológicos indirectos o de sospecha tengan en todas las ocasiones la misma expresividad, ni que obligadamente tengan que aparecer a la vez. En el caso concreto de los desplazamientos vasculares, como ya se ha dicho, hay una dependencia casi directa con el grado de retracción del lóbulo o segmentos afectados, y lo mismo sucede con los datos que informan sobre la reducción de volumen. A mayor disminución volumétrica, generalmente mayor retracción sobre las estructuras vecinas; de aquí que se recojan con más frecuencia juntos cuanto más extenso e inveterado es el cuadro. Aunque curiosamente este paralelismo a veces se pierde en estos casos más evolucionados, ya que puede desvanecerse el dato de la reducción de volumen, generalmente el signo de la silueta. Así precisamente ha sucedido en varias ocasiones dentro de esta casuística, entre algunos de los considerados dentro de falsos negativos. *Una enseñanza que puede deducirse es que para buscar BQ, cuando la imagen es groseramente compatible con la normalidad, además de mirar el contorno cardíaco con detenimiento, no hay que perder de vista la situación de los troncos de ambas pulmonares.*

Y como otros hallazgos de menor rango que tienen como punto de partida la propia retracción del parénquima, se ha incluido también entre otros, la distensión del pulmón restante, el desplazamiento de mediastino y la elevación del diafragma. Los órganos contenidos dentro del tórax, se puede decir que sufren de *agorafobia*, de horror a los espacios vacíos anormales sin una comunicación con las vías aéreas. Cuando un porción pulmonar se retrae, cualquiera que

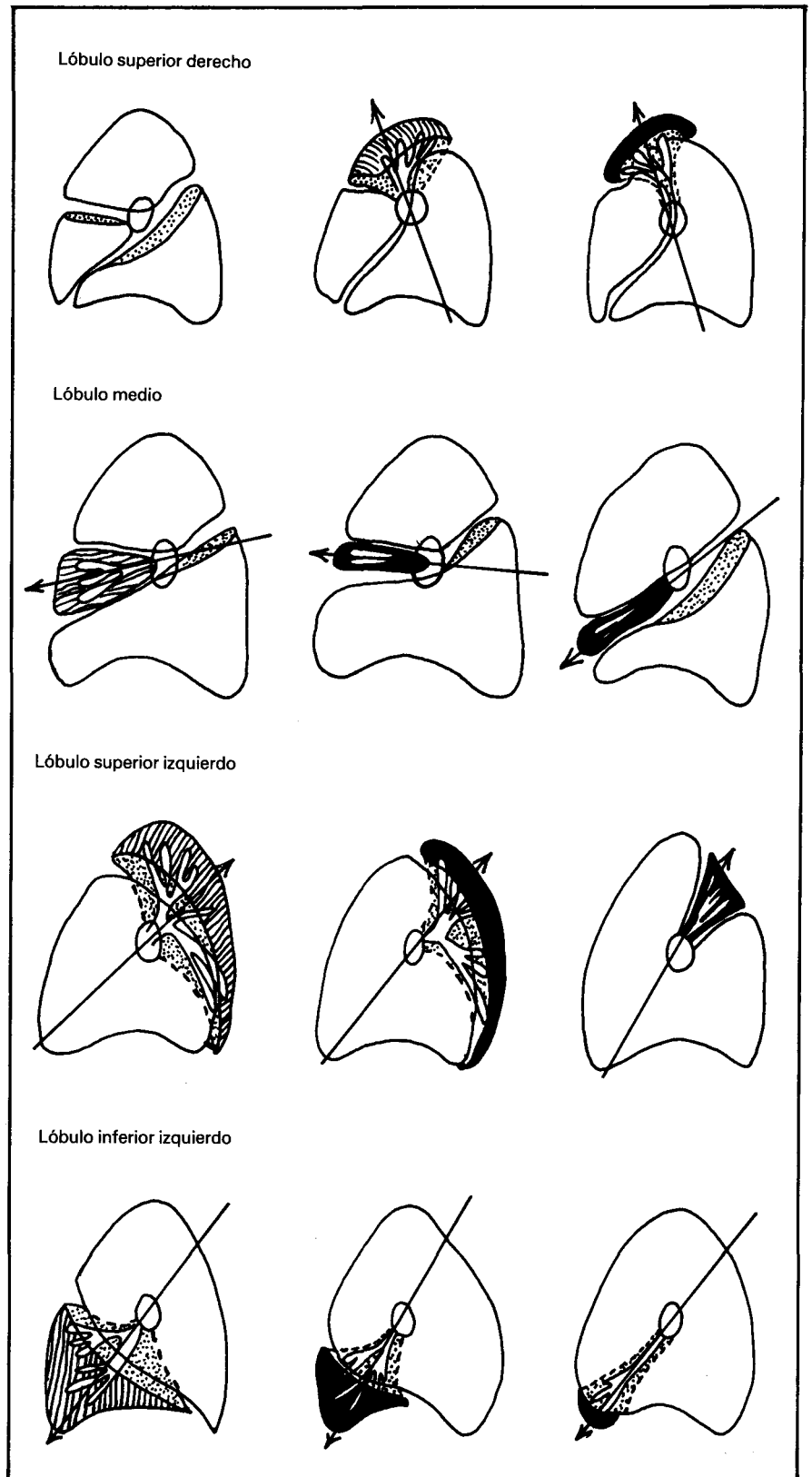


Fig. 3. Progresión de las atelectasias (bronquiectasias). (Radiografía lateral). Distensión del parénquima sano y la tracción sobre el pedículo vascular modificado de los esquemas de colapsos lobares de Lubert y Kraus<sup>12</sup>.



sea la pérdida de volumen, siempre se rellena el vacío que queda dentro del tórax a expensas generalmente del parénquima de vecindad, ya que es el que cumple esta misión de relleno con más perfección. Si el espacio a rellenar es pequeño, le absorben los acinis de la proximidad dilatándose; si es mayor pueden intervenir todos los lóbulos y segmentos restantes. Pero si la distensión que se exige a estos lóbulos y segmentos, es excesiva, bien porque esté inicialmente limitada por la presencia de procesos cicatriciales o de fibrosis extensas, o bien porque la parcela pulmonar que ha de cumplir esta misión sea en exceso reducida, intervienen también el desplazamiento del mediastino, la elevación del diafragma y por último la propia retracción de la parrilla costal. Aunque estas ayudas adicionales suelen ser menos necesarias si no existen sínfisis pleurales que se opongan al fácil deslizamiento del pulmón sano restante a su nueva posición dentro del tórax.

En la figura 3 modificada de los esquemas de Lubert y Kraus<sup>12</sup> están recogidas las tres peculiaridades que caracterizan a las atelectasias puras: *reducción de volumen, retracción hilar y distensión del parénquima de vecindad*. Características que son aplicables a las BQ, aunque habitualmente la inflamación y las secuelas cicatriciales acompañantes puedan hacerle perder parte de su esquematismo.

Pocos comentarios más merecen los signos radiológicos acompañantes. Las BQ unas veces se buscan guiados por la presencia de un cuadro clínico bastante recortado; y en otras ocasiones, casualmente, se encuentran. Entre estas que la broncografía descubre casi por sorpresa frecuentemente sucede en antiguos tuberculo-

sos curados con focos retículo-nodulares, que encubren unas dilataciones cilíndricas. Un comportamiento parecido tienen las opacidades secundarias a las supuraciones pulmonares crónicas, que a veces albergan dilataciones en las proximidades de la cavidad residual. Bien es cierto que es difícil garantizar que tales BQ no sean primarias y las verdaderas responsables de la supuración ulterior.

#### Agradecimiento

Los autores desean agradecer al Dr. Juan Castelló, Jefe del Servicio de Radiología del Hospital de la Cruz Roja de Madrid, la lectura y crítica de este trabajo.

#### Resumen

Se analiza, en un estudio retrospectivo, la rentabilidad de la radiografía de tórax en proyección P.A. en 221 enfermos de bronquiectasias comprobadas mediante broncografía. Se estudian los signos directos, indirectos y acompañantes. Dentro de los *signos directos*, solo aparecen rentables las imágenes de apariencia quística (15 %).

Los *signos indirectos* se han analizado con más amplitud, tanto los atribuibles a una reducción de volumen (52 %) de la parcela pulmonar colonizada por las ectasias, como los debidos a desplazamientos de las estructuras vecinas (65 %). A pesar de su falta de especificidad, estos signos indirectos se han mostrado muy útiles en la búsqueda de bronquiectasias, pues además informan con bastantes aproximación de la situación topográfica de las mismas. Entre estos datos radiográficos, merecen especiales comentarios el signo

de la silueta y sus falsos negativos, así como los desplazamientos del hilo.

También se hace un análisis de los signos radiográficos más frecuentes, según cual sea la etiología (tuberculosas y no tuberculosas), así como la localización lobar o segmentaria.

#### Summary

VALVE OF THORAX RADIOGRAPHY P.A. IN THE DIAGNOSIS OF BRONCHIECTASIAS. RETROSPECTIVE STUDY

In a retrospective study the authors analyze the benefit of thorax radiography in P.A. projection in 221 patients with bronchiectasias, confirmed by bronchography. The direct, indirect, and accompanying signs are studied. Within the direct signs, only the images of cystic appearance (15 %) seem profitable.

The indirect signs were analyzed with more detail, both those that can be attributed to a reduction of volume (52 %) of the pulmonary area colonized by the ectasias, as well as those due to displacements of the neighboring structures (65 %). In spite of their lack of specificity, these indirect signs have proved to be very useful in the search for bronchiectasias, as they also inform, with sufficient approximation, about the topographical situation of the same. Among these radiographic data, the sign of the silhouette and its false negatives as well as the displacements of the hilus, deserve special mention.

An analysis is also made of the most frequent radiographical signs, according to the etiology (tubercular and non-tubercular) as well as the lobar or segmentary location.

#### BIBLIOGRAFIA

1. FELSON, B.: Chest Roentgenology. Saunders, Filadelfia, 1973.
2. DIJKSTRA, C.: Atlas of Bronchial Lesions in Pulmonary Tuberculosis. Thomas, Amsterdam, 1955.
3. CULINER, M.M.: Obliterative bronchitis and bronchiolitis with bronchiectasis. *Dis. Chest.*, 44: 351, 1963.
4. REID, L.: The Pathology of Emphysema. Lloyd-Luke Londres, 1967.

5. SPENCER, H.: Pathology of the Lung. Pergamon Press Leipzig, 1962.
6. WHITWELL, F.: A study of the pathology and pathogenesis of bronchiectasis. *Thorax*, 7: 213, 1952.
7. LEES, A.W.: Atelectasis and bronchiectasis in pertussis. *Brit. Med. J.* 2: 1.138, 1950.
8. CROXATTO, O.C.: Pathogenesis of bronchiectasis. *Jour. Thorac. Surg.* 27: 514, 1954.
9. TANNENBERG, J. y PINNER, M.:

Atelectasis and bronchiectasis. An experimental study concerning their relationship. *J. Thorac. Surg.*, 11: 571, 1942.

10. REID, L.: Reduction in bronchial subdivision in bronchiectasis. *Thorax*, 5: 233, 1950.
11. SIMON, G.: Diagnóstico radiológico de las enfermedades del tórax. pág. 142. Alhambra Madrid, 1964.
12. LUBERT, M y KRAUS, G.R. citado por Felson, B en Chest Roentgenology. pag. 192 Sanders Filadelfia 1973.