

Servicio de Medicina Interna.
Residencia Sanitaria «Virgen de la
Cinta». Tortosa (Tarragona)

NEUMOMEDIASTINO IDIOPATICO ESPONTANEO COMENTARIOS A PROPOSITO DE UN CASO

V. Montagut, D. Bofill, A. Grau, B. Cabrer, F. Bertomeu, I. Rodríguez y
E. Simó.

Introducción

Entendemos por neumomediastino (enfisema mediastínico) la presencia de aire en el espacio mediastínico, lo cual constituye un hecho poco frecuente en el adulto¹; su rareza aumenta si no podemos demostrar un agente causal o condicionante del proceso (neumomediastino idiopático). Mayor es su frecuencia en el niño, estando cifrada entre el 0,04 % y 1 %, según las diversas series revisadas^{2,3}.

Desde las descripciones iniciales del proceso en 1937 por Hamman⁴ y las demostraciones experimentales de Macklin en 1939, comprobando el paso de aire al mediastino procedente de estructuras aéreas a través de las vainas perivasculares del intersticio pulmonar en presencia de un aumento de presión intratorácica, han sido numerosas las causas morbosas y mecanismos fisiopatológicos descritos por los distintos autores para explicar el proceso⁶⁻¹¹.

Las distintas causas afectadas en la actualidad se reseñan en la tabla I.

No existe unanimidad de criterio en la literatura^{1,12-14} acerca de la frecuencia con que cada uno de los procesos etiológicos es el agente causal del proceso; sin embargo, la yatrogenia parece ser el agente etiológico más habitual en la actualidad¹².

La observación de un neumomediastino con enfisema subcutáneo de apari-

ción brusca, en el que la única manifestación clínica fue la crepitación subcutánea, en una paciente portadora de un marcado hipotiroidismo clínico, es el motivo de la presente nota.

Observación clínica

M. J. R., hembra de 67 años sin antecedentes valorables que acude al Servicio por presentar palidez marcada de piel y mucosas, somnolencia, astenia y discreta disnea.

En la exploración física llamaba la atención una extrema palidez, una voz sugerente de mixedema, así como la existencia de un soplo sistólico 2/4 en foco aórtico. No existía bocio, la exploración del

aparato respiratorio era normal y no se palpaban visceromegalias.

A su ingreso la radiografía de tórax (fig. 1) era compatible con la normalidad y el ECG mostraba una arritmia completa por fibrilación auricular sin otras alteraciones. Biológicamente llamaba la atención una anemia con hematocrito de 21 %, siendo normales las otras series; la determinación de tiroxina fue de 2,9 microgramos %.

Con el diagnóstico de hipotiroidismo se inicia tratamiento de la paciente con triyodotironina a dosis de 6 microgramos diarios. A las 24 horas del inicio de la terapéutica, en una exploración rutinaria, se aprecia enfisema subcutáneo que se extiende por plano anterior de tórax, huecos axilares, regiones laterocervicales y fosas supraclaviculares. En ningún momento la enferma presentó dolor torácico, incremento de su disnea, tos o vómitos. No varió la exploración física del aparato respiratorio y tampoco logró objetivarse el signo de Hamman; no aparecieron trastornos hemodinámicos ni variaciones electrocardiográficas.

La radiografía practicada (fig. 2) evidenció la presencia de una sombra lineal longitudinal paralela al borde de la silueta cardíaca, separada de la misma por aire, así como la presencia de un enfisema subcutáneo.

La paciente inició mejoría clínica y radiológica del proceso, reabsorbiéndose el aire de localización mediastínica y subcutánea. En ningún momento se suspendió la medicación sustitutiva con hormona tiroidea, aumentándose al 6.º día de hospitalización la dosis a 12 microgramos en 24 horas, sin presentar nuevas complicaciones durante su estancia en el hospital.

Comentario

Es probable que el mecanismo más frecuente de producción del neumomediastino sea la rotura de alveolos marginales en relación con los vasos; cuando existe una hiperpresión intraalveolar, el aire, siguiendo las estructuras vasculares anatómicas, va disecando los vasos hasta alcanzar el me-

TABLA I

I. IDIOPATICO:
— Rotura alveolos perivasculares.
II. TRAUMATICO:
— Traumatismos torácicos cerrados.
— Rotura traumática de esófago.
— Fractura árbol traqueobronquial.
— Traumatismos en cuello.
— Perforación de viscera hueca retroperitoneal.
III. HIPERTENSION ENDOTORACICA:
— Crisis de vómitos.
— Curso del parto.
— Crisis graves de asma.
— Grandes esfuerzos.
— Enfisema pulmonar.
IV. IATROGENICOS:
— Endoscopia.
— Biopsia transbronquial.
— Laparoscopia.
— Neumomediastino diagnóstico.
— Insuficiencia retroperitoneal.
— Traqueostomía.
— Hidratación subcutánea.
— Marcapaso endotorácico.
— Ventilación asistida.
— Neumoperitoneo.

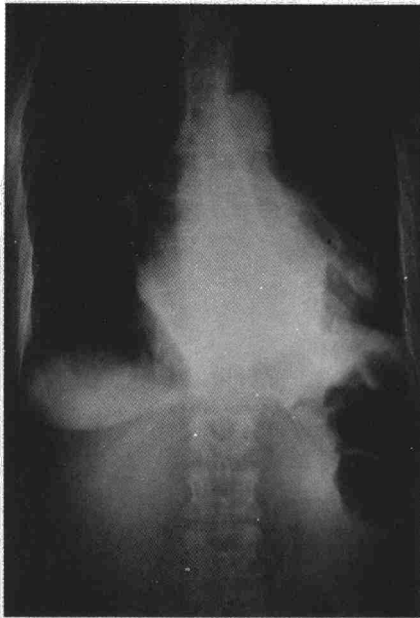


Fig. 1. Radiografía de tórax a su ingreso.

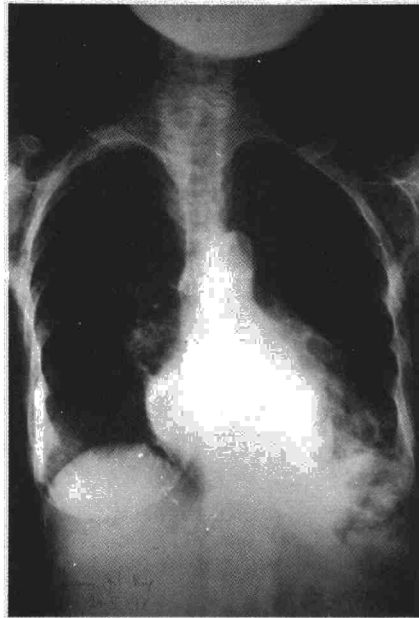


Fig. 2. Radiografía de tórax tras la aparición del neumomediastino.

diastino. Del mismo modo puede avanzar en sentido periférico, alcanzando y ocupando el espacio pleural tras fisuración de la pleura visceral; así pues, el neumotórax es una asociación relativamente frecuente del neumomediastino¹⁵.

En presencia de unas pleuras íntegras es imposible que existan, como consecuencia uno del otro, o viceversa, un neumotórax y un neumomediastino, debiendo existir para aceptar su presencia solución de continuidad en una de las 2 hojas pleurales.

Tras la rotura de una bulla aérea es preciso, para que se produzca un neumomediastino, la presencia de:

- a) Sínfisis pleurales cicatriciales.
- b) Presiones alveolares elevadas.
- c) Cicatrizaciones en el interior del parénquima pulmonar.
- d) Distribución anómala del conectivo intersticial (síndrome de Marfan).

Cuando se produce un neumomediastino y podemos descartar las causas anatómicas señaladas anteriormente, que son el sustrato de los procesos que vienen reseñados en la tabla I, podemos hablar de neumomediastino idiopático¹².

Distinta es la patogenia en los casos de neumomediastino traumático sin rotura de parénquima pulmonar, ya que existe un paso directo de aire desde el árbol traqueobronquial⁹ o del esófago¹⁶ al mediastino. Con frecuencia, la rotura del esófago o tráquea no es traumática¹⁷, sino que es consecuencia de tumoraciones o aumentos brus-

cos de la presión intraabdominal (crisis de vómitos).

Las modernas técnicas instrumentales, exploratorias o terapéuticas¹⁰ (endoscopia, laparoscopia, neumoperitoneo, marcapasos, catéter de subclavia) pueden ser también el motivo desencadenante de un neumomediastino por perforación de viscera hueca: esófago, tráquea; habitualmente, esta circunstancia se acompaña de una mediastinitis grave de pronóstico sombrío.

Finalmente, y como dato curioso, citaremos el neumomediastino de los buzos y submarinistas por caída brusca de la presión atmosférica y expansión violenta de los alveolos que puede condicionar su rotura.

Tras comentar los aspectos fisiopatológicos de la aparición del proceso creemos que algunos aspectos clínicos de nuestro caso merecen un especial comentario:

- a) Falta de clínica delatora.
- b) Aparición tras la administración de triyodotironina.

Normalmente la sintomatología clínica del neumomediastino es la del proceso patológico que lo desencadena. Cuando se trate de un neumomediastino idiopático la aparición brusca de la tríada sintomática constituida por dolor retroesternal, disnea y enfisema subcutáneo deberá hacer sospechar el cuadro, confirmando la presencia del signo de Hamman, consistente en la auscultación de crepitaciones que ritman con los latidos cardíacos¹⁸.

En nuestro caso la única manifesta-

ción clínica fue la ausencia de sintomatología tan significativa como la disnea y el dolor¹⁴, ya que al poder escapar el aire hacia el tejido subcutáneo disminuye la tensión en el interior del mediastino, resolviéndose de esta forma problemas hemodinámicos y de estimulación dolorosa de receptores sensitivos.

Las manifestaciones radiológicas presentes en nuestra enferma fueron la existencia de un enfisema subcutáneo y de un desplazamiento de la pleura mediastínica paralelo al borde de la silueta cardíaca (fig. 2). Sin embargo, no logramos identificar imágenes aéreas a lo largo de la aorta descendente¹⁴ ni imágenes néumicas en la zona retrosternal en la radiografía de perfil de tórax. El ECG, en algunos casos, puede aportar datos de interés, especialmente al compararlo con uno practicado anteriormente (sobrecarga ventricular derecha); no fue demostrativo en nuestro caso.

Tras haber descartado los diversos procesos etiológicos reseñados en la tabla I, consideramos que la paciente comentada era portadora de un neumomediastino espontáneo idiopático; sin embargo, la coincidencia de su aparición con el inicio de un tratamiento con triyodotironina podría conceder a esta hormona un protagonismo etiológico.

No hemos podido obtener en la bibliografía revisada ninguna mención al respecto, pero el aumento de gasto cardíaco que ocasiona el fármaco¹⁹ podría haber creado disturbios en la presión intratorácica y en la perfusión del circuito menor que condicionaran la rotura de bullas pulmonares con posterior paso de aire al mediastino.

Resumen

Se describe un caso de neumomediastino espontáneo idiopático en una paciente de 67 años afecta de marcado hipotiroidismo, que hizo su aparición a las 48 horas de iniciar la terapéutica con triyodotironina.

Se discute la etiología y los mecanismos fisiopatológicos que lo sustentan, así como las manifestaciones clínicas a que da lugar su instauración, comentándose las peculiaridades del caso expuesto, debidas probablemente a la aparición de un importante enfisema subcutáneo. La falta de exploraciones complementarias que confirmen el diagnóstico, a excepción de la radiología, confieren a la historia clínica y exploración singular importancia para establecer el diagnóstico del proceso.



Summary

SPONTANEOUS IDIOPATHIC PNEUMOMEDIASTINUM. COMMENTS BASED ON ONE CASE

The authors describe one case of idiopathic spontaneous pneumomediastinum in a 67 year old patient, affected

with marked hypothyroidism that appeared 48 hours after beginning therapy with tri-iodothyronine.

Lhey then discuss the etiology and the physiopathological mechanism that maintain them as well as the clinical manifestations that its onset produces, and the peculiarities of the descri-

bed case, probably due to the appearance of an important subcutaneous emphysema. The lack of complementary explorations that confirm the diagnosis, with the exception of radiology, give the clinical history and exploration great importance for establishing the diagnosis of the process.

BIBLIOGRAFIA

- PASSMORE, R., y ROBSON, J. S.: Tratado de enseñanza integrada de la medicina, pág. 620. Ed. Científico-Médica. Barcelona, 1975.
- EMERY, J. L.: Interstitial emphysema, pneumothorax, and «air-Block» in the newborn. *Lancet*, 1, 405, 1956.
- LILLARD, R. L., y ALLEN, R. P.: The extrapleural air sign in pneumomediastinum. *Radiology*, 85, 1093, 1965.
- HAMMAN, L.: Spontaneous Mediastinal Emphysema. *Bull. Hopkins Hosp.*, 64, 1, 1939.
- MACKLIN, C.: Transport of air along theats of pulmonic blod vessels from alveoli to mediastinum. *Arch. Int. Med.*, 64, 913, 1939.
- BEIGELMAN, P. M.; MILLER, L. V., y MARTIN, H. E.: Mediastinal and subcutaneous emphysema in diabetic coma with vomiting. *JAMA*, 208, 2315, 1969.
- moperitoneo espontáneo en adultos. *Rev. Clin. Esp.*, 115, 143, 1969.
- FRASER, R. C., y PARE, J. A. P.: Diagnóstico de las enfermedades del tórax, pág. 1125. Ed. Salvat. Barcelona, 1973.
- RUDHE, V., y OZONOFF, M. B.: Pneumomediastinum and pneumotorax in the nwebron. *Acta Radiol. (Diagn.)*, 4, 193, 1966.
- HARMA, R. A.; KOSKINEN, Y. O., y SUURKARI, S. O.: Spontaneous rupture of the oesophagus Endoscopic treatment in the primary stage. *Thorax*, 23, 210, 1968.
- DRACH, G. H.: Tracheal neoplasme presenting with mediastinal emphysema. *Brit. J. Dis. Chest.*, 56, 212, 1962.
- GRAY, J. M., y HANSON, G. C.: Mediastinal emphysema: actiology, diagnosis and treatment. *Thorax*, 21, 325, 1966.
- GOODMAN, S. L., y GILMAN, A.: The pharmacological Basis of therapeutics, 4.^a edición, pág. 1466. The Macmillan Company. Nueva York, 1970.
- BARD, B., y HASSINI, N.: Pneumomediastinum complicating pregnancy. *Dis. Chest.*, 56, 297, 1969.
- TASHIMA, C. K.; REYES, C. V., y KERLOW, A.: Mediastinal emphysema in diabetic coma. *JAMA*, 209, 2315, 1969.
- CHRISTOFORIDIS, A., y NELSON, S. V.: Spontaneous rupture of the esophagus with emphasis on the roentgenologic diagnosis. *Amer. J. Roentgenol.*, 78, 574, 1957.
- ARMEN, R. N.; MORROW, C. S., y SEWELL, S.: Mediastinal emphysema a complication of bronchoscopy. *Ann. Intern. Med.*, 48, 1083, 1958.
- THORSOE, H.: Mediastinal emphysema dueto perforation of the intestinal tract. *Nord. Med.*, 59, 286, 1958.
- MANRESA, F.; DUARTE, G.; PARES, J.; MANRESA, G., y VIDAL, G.: Neumomediastino idiopático espontáneo. *Arch. Bronconeumol.*, 13, 162, 1977.
- COSIO, F. G.: Neumomediastino y neu-