

Complejo Sanitario de la Seguridad Social «Virgen de Lluch».
Departamento Medicina Interna.
Sección de Aparato Respiratorio.
Palma de Mallorca.

EDEMA PULMONAR UNILATERAL TRAS ASPIRACION DE NEUMOTORAX

E. López-Bermejo Muñoz, F. Renom Sotorras, A. García Molne, J. Forteza-Rey Borralleras y F. de la Calle del Moral.

Introducción

Las causas de edema pulmonar no cardiogénas son múltiples y han sido bien recopiladas¹. El edema pulmonar unilateral tras aspiración de un neumotórax² o de líquido pleural³ es una observación bastante rara^{4,5}. El haber observado un paciente con neumotórax que desarrolló edema pulmonar es el motivo para presentar este caso clínico.

Observación clínica

Varón de 74 años, antiguo fumador y que ocasionalmente había presentado bronquitis invernales. No refería disnea de esfuerzo. Fue ingresado de urgencia al haberse comprobado clínica y radiográficamente la existencia de un neumotórax izquierdo (fig. 1). La clínica había comenzado cinco días antes con dolor de costado y dificultad respiratoria. Fue colocado un drenaje torácico con un tubo Argyle n.º 32 en segundo espacio intercostal izquierdo; el tubo se conectó a un Pleur-evac con presión de -20 cm. de H₂O. En la radiografía de control practicada a las 12 horas de iniciada la aspiración se comprobó la re-expansión del pulmón izquierdo, pero existía un patrón alveolar difuso en dicho lado (fig. 2). La auscultación pulmonar revelaba crepitantes en hemitórax izquierdo; el paciente no tenía fiebre, ni expectoración; E.C.G. normal. La analítica sanguínea fue normal. Gasometría arterial, pH 7,42; pCO₂ 33; pO₂ 69; Sat. O₂ 91, respirando aire ambiental. No se realizó tratamiento medicamentoso alguno y la evolución radiológica fue mejorando. Al cuarto día la radiografía (fig. 3) era prácticamente normal. Una vez retirado el tubo el paciente fue dado de alta.

Recibido el día 23 de julio de 1979.

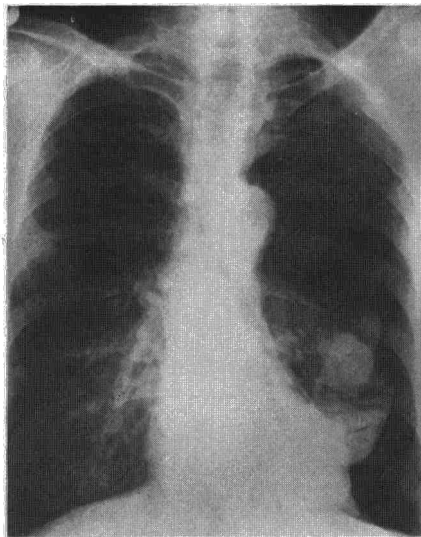


Fig. 1. Radiografía de tórax: Neumotórax total izquierdo.

Comentarios

La existencia de edema pulmonar unilateral tras la aspiración de un neumotórax es evidente en este caso clínico; los signos radiológicos y la evolución así lo demuestran. La ausencia de cardiomegalia y de otras causas conocidas de edema pulmonar quedan descartadas por exclusión al faltar signos y datos clínicos; por tanto la causa de este edema pulmonar es atribuible a la reexpansión. Alteraciones radiográ-

ficas semejantes se pueden observar en neumonitis rápidamente evolutivas especialmente en enfermos inmunodeprimidos; pero la ausencia de alteraciones clínicas de infección pulmonar (fiebre, toxemia, tos, esputo purulento y leucocitosis), descartan el diagnóstico de neumonía unilateral.

El desarrollo de edema pulmonar unilateral en un pulmón re-expandido es una complicación rara pero señalada tras la evacuación de un neumotórax con aspiración rápida e igualmente tras drenaje de líquido pleural^{2,3}. En una revisión realizada en 1975 por Rogal y Mervitz⁴ referían solamente 8 casos encontrados en la literatura y hacían énfasis en la relativa rareza de esta complicación. Wagaruddin y Bernstein⁵ aportan dos casos propios y citan 10 casos más referidos en la literatura. El curso evolutivo del edema pulmonar post-reexpansión es variable habiéndose descrito consecuencias clínicas graves y en alguna ocasión fallos respiratorios catastróficos^{6,3}. El edema suele ser evidente al cabo de dos horas de iniciada la aspiración y puede progresar en 24-48 horas; normalmente desaparece después de 5-7 días sin dejar secuelas⁷⁻¹⁰. La evacuación de un neumotórax o derrame pleural puede ser pues peligrosa al aparecer esta complicación si se utilizan presiones altas o la cantidad evacuada es importante y rápida³.

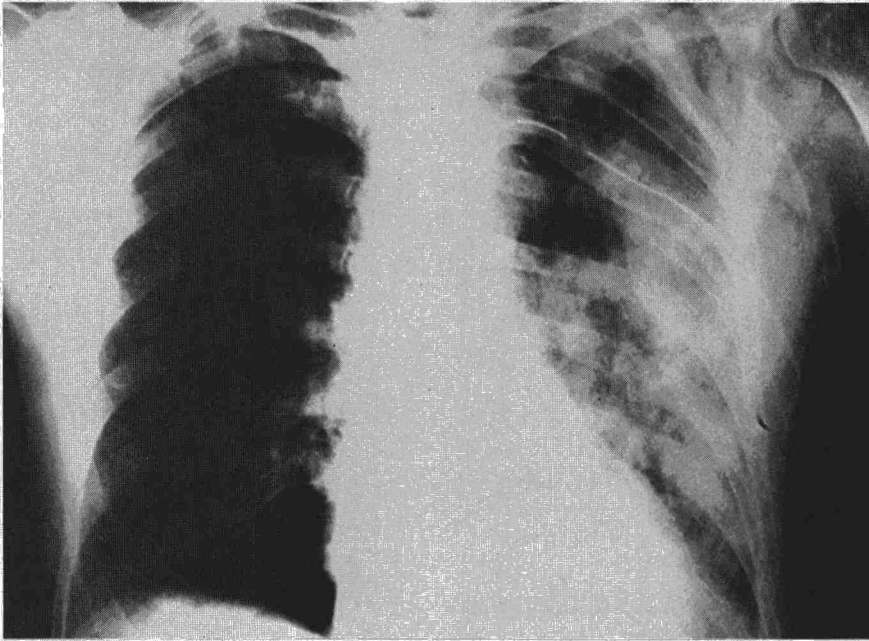


Fig. 2. Patrón alveolar en hemitórax izquierdo, tubo de drenaje. Radiografía practicada a las 12 horas de la figura 1.

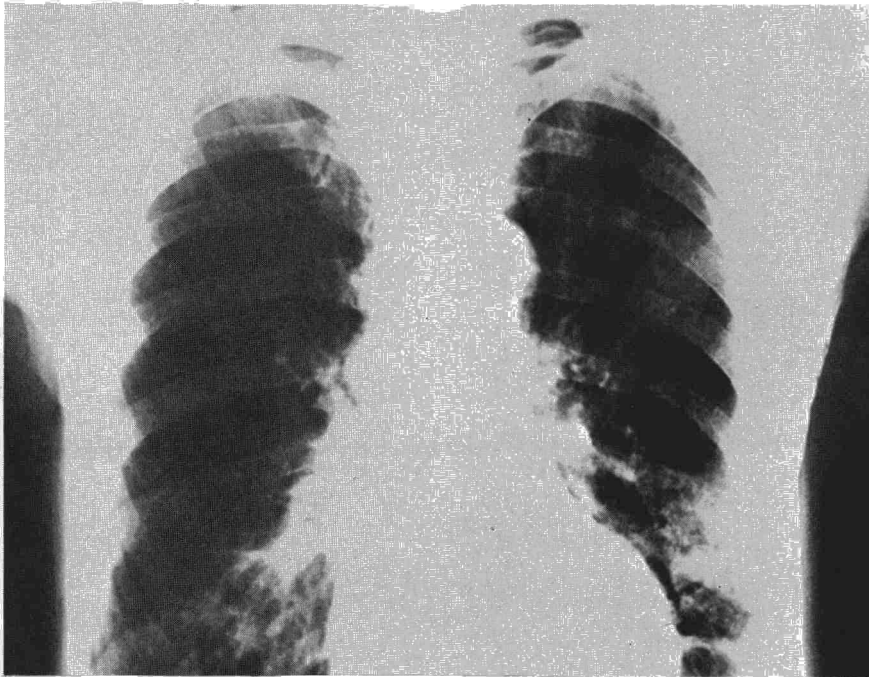

Fig. 3. Evolución favorable de las alteraciones radiológicas a los 4 días.

Otro factor que se debe valorar es si el derrame o el neumotórax llevaban varios días de evolución. En nuestro caso el paciente llevaba cinco días con el neumotórax y la presión de aspiración empleada fue de 20 cc. de H₂O. Estudios experimentales en animales apoyan la importancia de las anteriores afirmaciones¹¹. Según los mismos para prevenir el edema se recomienda no

emplear presiones negativas por encima de 10 cc. de H₂O durante la aspiración de un neumotórax o derrame pleural². Asimismo si durante la evacuación aparece tos importante esta puede ser un signo precoz de edema pulmonar y se debe parar la técnica³. Los pacientes con derrame pleural masivo, la cantidad de líquido aspirado se debe limitar a 1.500 cc. en un solo

tiempo y si el derrame es antiguo rebajar la aspiración a 1.000 cc.; cuanto más antiguo sea el acúmulo más lentamente debe vaciarse.

En pacientes con edema crítico el recolapsar el pulmón introduciendo aire en el espacio pleural puede ser beneficioso. Si hubiera hipoxia grave se ha sugerido que la oclusión transitoria de la arteria pulmonar unilateral un catéter de balón puede ser una ayuda en el tratamiento al reducir el importante efecto shunt^{6,7}. Los mecanismos fisiopatológicos del edema post-reexpansión no son bien conocidos. El mecanismo más lógico del edema es un efecto combinado de aumento de la permeabilidad de los capilares pulmonares debida al daño causado por la hipoxia y al súbito incremento del flujo sanguíneo en los capilares durante la reexpansión del pulmón^{11,12}.

Se ha implicado también una disminución de la surfactante en el pulmón atelectasiado como un factor que contribuiría al desarrollo del edema pulmonar¹¹. Todo ello se debe valorar sin datos experimentales definitivos.

Resumen

Se presenta el caso clínico de un paciente que desarrolló un edema pulmonar unilateral tras la aspiración de un neumotórax izquierdo. El paciente llevaba cinco días con la clínica y la aspiración empleada fue de 20 cm. H₂O. La radiología y la clínica así como la evolución que se describen son demostrativas. Se señalan en la discusión del caso clínico las precauciones que se deben tomar para evitar esta complicación y asimismo se describen los mecanismos fisiopatológicos que se han implicado en la espiración de esta complicación.

Summary

UNILATERAL PULMONARY EDEMA AFTER ASPIRATION OF PENUMOTHORAX.

The authors present the clinical case of a patient who developed a unilateral pulmonary edema after aspiration of a left pneumothorax. The patient had presented this clinical picture during five days and the aspiration used was 20 cm. H₂O. Both the radiology and the clinical picture as well as the evolution described by the authors are demonstrative. In the discussion of this case the authors indicate the precautions that should be taken in order to avoid this complication and also describe the physiopathologic mechanisms implicated in the explanation of this complication.



BIBLIOGRAFIA

1. PHILLIPS, J. F., NEIMAN, H. L. y REEDER, M. M.: Non cardiac causes of pulmonary edema. *J.A.M.A.*, 234: 5311, 1975.
2. ZINSKIND, M. M., WEILL, H. y GEORGE, R. A.: Acute pulmonary edema following the treatment of spontaneous pneumothorax with excessive negative intrapleural pressure. *Am. Rev. Respir. Dis.*, 92: 632, 1965.
3. TRAPNELL, D. H. y THURSTON, J. G. B.: Unilateral pulmonary edema after pleural aspiration. *Lancet*, 1: 1367, 1970.
4. ROGALY, E. y MERVITZ, M. D.: Unilateral pulmonary edema after drainage of a spontaneous pneumothorax. *S. Afr. Med. J.*, 49: 1611, 1975.
5. WAQARUDDIN, M. y BERNSTEIN, A.: Re-expansion pulmonary oedema. *Thorax*, 30: 54, 1975.
6. SAUTTER, R. D., DREHER, W. H., MACINDOE, J. H., MYERS, W. O. y MAGNIN, S. E.: Fatal pulmonary edema and pneumonitis after reexpansion of chronic pneumothorax. *Chest*, 60: 339, 1971.
7. MAHJAN, V. K., SIMON, M. y HUBER, G. L.: Re-expansion pulmonary edema. *Chest*, 75: 192, 1979.
8. SAINI, G. S.: Unilateral pulmonary edema after drainage of spontaneous pneumothorax. *Brit. Med. J.*, 1: 615, 1974.
9. RATLIFF, J. L., CHAVEZ, C. M., JAMCHUK, A., FORESTNER, J. E. y CONN, J. H.: Re-expansion pulmonary edema. *Chest*, 64: 654, 1973.
10. CHILDRESS, M. E., MOY, G. y MOTTRAM, M.: Unilateral pulmonary edema resulting from treatment of spontaneous pneumothorax. *Am. Rev. Respir. Dis.*, 104: 119, 1971.
11. MILLER, W. C., TONN, R., PALAT, H. y LACROIX, J.: Experimental pulmonary edema following re-expansion of pneumothorax. *Am. Rev. Respir. Dis.*, 108: 664, 1973.
12. VARREN, M. F., PETERSON, D. K. y DRINKER, C. K.: The effects of heightened negative pressure in the chest together with further experiments upon anoxia in increasing the flow of lung lymph. *Am. J. Physiol.*, 137: 641, 1942.