



Servicio de Medicina Interna de Urgencia. Centro Nacional de Investigación médico-quirúrgicas de la Seguridad Social. «Clínica Puerta de Hierro». Universidad Autónoma de Madrid.

## GRANULOMA EOSINÓFILO MULTIFOCAL. DIFERENTE EVOLUCION EN DOS CASOS CON AFECTACION PULMONAR

J. M. Rivera Guzmán, M. S. Moya Mir, R. Barbadillo G.<sup>a</sup> de Velasco, F. Martín Martín, J. M. Mosquera González y T. Martín Jiménez.

### Introducción

En 1953 Lichtenstein <sup>1</sup> reunió el granuloma eosinófilo, Hand-Schuller-Christian y Letterer-Siwe en una sola entidad que denominó histiocitosis X. Desde entonces se ha venido utilizando este término hasta que Lieberman y cols. <sup>2</sup> en 1969 y posteriormente Vogel y Vogel <sup>3</sup> y Cline y Golde <sup>4</sup> se mostraron en desacuerdo con esta denominación por reunir en un solo grupo tres afecciones con manifestaciones, pronóstico y tratamiento muy diferentes. Siguiendo esta tendencia se ha llegado a considerar el Letterer-Siwe como un linfoma histiocítico maligno <sup>5</sup> por la extensa infiltración orgánica y curso rápidamente fatal; por el contrario, el granuloma eosinófilo se considera ahora como una enfermedad benigna del hueso <sup>5</sup>.

Lieberman <sup>2</sup> propone las denominaciones de granuloma eosinófilo con afectación única en el hueso y granuloma eosinófilo multifocal (si afecta también a otras estructuras) que corresponde al antiguo Hand-Schuller-Christian.

Cline y Golde <sup>4</sup> proponen una clasificación basada en la maduración de los histiocitos que abarca desde la leucemia monocítica al granuloma eosinófilo (tabla I).

La afectación pulmonar en el granuloma eosinófilo se conoce con certeza desde 1951 <sup>6</sup>. Anteriormente se habían descrito casos de afectación pulmonar sin confirmación histológica <sup>7-14</sup>. Desde entonces se ha multiplicado el número de casos con afectación pulmonar única o acompañado a otras localizaciones <sup>15-21</sup>.

A continuación presentamos dos casos de granuloma eosinófilo multifocal que tienen en común la afectación pulmonar, siendo diferentes las otras localizaciones, las manifestaciones y el curso evolutivo, lo que ilustra la comentada dificultad para clasificar y delimitar las entidades antes englobadas en el término de histiocitosis X.

### Observaciones clínicas

#### Caso 1

J. G. S., varón de 19 años, sin antecedentes personales ni familiares de interés. Visto por primera vez en la Clínica Puerta de Hierro en mayo de 1971, por presentar poliuria y polidipsia intensa (con diuresis totales de hasta 22 litros diarios) de cuatro años de evolución. Desde finales de 1970 nota disminución de la libido y del tamaño de los testes. En la exploración física se trataba de un enfermo bien constituido con distribución de las grasas y vello pubiano tipo feminoide, escaso vello en general, con los testes de menor tamaño para su edad. Resto de la exploración normal, no teniendo exoftalmos <sup>1</sup>, lesiones dérmicas, adenopatías palpables ni hepatoesplenomegalia.

En la analítica destacamos: orina con densidad 1003 y sedimento normal. La prueba de deshidratación controlando densidad y osmolaridad demostró la presencia de una diabetes insípida verdadera pitresin-sensible. Pruebas tiroideas normales. Función suprarrenal normal. Gonadotropinas uri-

TABLA I

MEDULA	SANGRE		TEJIDOS
Promonocito	Monocito	Macrófago inmaduro	Macrófago maduro
I — Leucemia Monocítica — I			
I — Sarcoma de Células Reticulares — I			
I — Letterer-Siwe — I			
I — Reticulo-histiocitosis Medular — I			
I — Hand Schuller Christian — I			
I — Granuloma Eosinófilo — I			

Recibido el día 13 de junio de 1979.

narias ausentes. Espermograma: ausencia casi completa del líquido seminal, no apreciándose espermatozoides. Cromatina bucal normal. Campimetría normal. Radiografía lateral del cráneo normal. Radiografía PA y lateral del tórax sin alteraciones valorables. Sangre: 5.600.000 hematies, 51 % de hematocrito y 17 gr. de hemoglobina; 4.000 leucocitos con fórmula normal. Velocidad de sedimentación 3/13 SMA-12 normal. Fue diagnosticado de diabetes insípida e hipogonadismo hipogonadotrópico. Tratado con tanato de pitresin (en ocasiones con diabineses) y gonadotropina coriónica.

El enfermo fue revisado periódicamente en la consulta externa de endocrinología controlándose su diabetes insípida y su hipogonadismo hipogonadotrópico (en todas las revisiones se repitieron radiografías de cráneo y tórax siendo normales, así como la campimetría y una neumoencefalografía fraccionada practicada en abril de 1972).

En octubre de 1972, presentó cuadro de neumotórax espontáneo, tratado fuera de nuestra clínica, con aspiración continua. En enero de 1973 acude de urgencia por presentar de forma brusca dolor punzante en hemitórax derecho con sensación de fatiga. Motivo por el cual es visto por primera vez en nuestro Servicio, siendo diagnosticado de neumotórax espontáneo derecho. En posteriores controles radiográficos de tórax se apreció fibrosis intersticial difusa con imagen de panal de abeja (fig. 1), lo que nos hizo pensar en la posibilidad de que se tratara de un granuloma eosinófilo multifocal, con afectación pulmonar, sospecha confirmada por estudio histológico de tejido pulmonar (realizado en septiembre de 1974).

En el curso de 1973-1974 sufre varios cuadros de neumotórax espontáneo, así como otitis supurada izquierda. A partir de septiembre de 1974, fue tratado con Prednisona no volviendo a tener neumotórax espontáneo, pero persistiendo prácticamente igual su función respiratoria. Apreciándose una alteración en la difusión pulmonar, un aumento del volumen residual y una disminución de la capacidad vital y total. Compatible con el diagnóstico funcional de neumoopatía restrictiva con elastancia pulmonar elevada y que da lugar a insuficiencia respiratoria global. La fuerte limitación en la capacidad de transferencia gaseosa con la técnica del monóxido de carbono se relaciona esencialmente con disminución de las superficies funcionantes. En el último estudio del 8-9-77, se mantiene el diagnóstico funcional de neumoopatía restrictiva pura (tabla II). La respuesta ergoosimétrica (29-9-77) frente a un ejercicio mediante pedaleo venciendo una potencia equivalente a 65 vatios durante dos minutos, permitió observar un claro descenso de la PO<sub>2</sub> arterial con imposición de acidosis lácticas que se mantiene a los tres minutos de recuperación (tabla III).

Desde 1975 a 1978 presentó síntomas cutáneos que se iniciaron en la axila derecha. Posteriormente se afectó a la axila izquierda, cuero cabelludo y ambas ingles. En cuero cabelludo, afectando casi a su totalidad presentaba abundante escamo-costras amarillentas o pardo-amarillentas a manera de pseudo-papulas que se reparan con cicatriz. En ambas axilas e ingles, placas cicatriza-les de bordes irregulares y perfectamente definidos que muestran pequeñas ulceraciones y escamo-costras de las características indicadas. Toda la placa tiene una coloración violácea.

En noviembre de 1976 comenzó a presentar disnea a medianos esfuerzos, sin ortopnea, ni disnea paroxística nocturna. Progresivamente fue en aumento su disnea, haciéndose a mínimos esfuerzos (octubre 1977) y comenzando a tener edemas en piernas y signos clínicos y electrocardiográficos de cor pulmonale. Ingresando en varias ocasiones en insuficiencia cardíaca. En febrero de 1978 ingresó de nuevo con un cuadro de insuficiencia cardio-respiratoria aguda, falleciendo cinco días después. Se practicó necropsia.

Los estudios anatomopatológicos a lo largo de la enfermedad fueron los siguientes:

**Biopsia testicular:** Tejido testicular con moderada atrofia de tubos seminíferos, refuerzos fibro-

TABLA II

Pruebas de función respiratoria

	C.V.	C.T.	R.V.	V.E.M.S.	D.C.O/m <sup>2</sup> de SUPERFICIE CORPORAL	P <sub>a</sub> O <sub>2</sub>	P <sub>a</sub> CO <sub>2</sub>
	ML.	ML.	ML.	ML.	MLJMNJMMHg.	mmHg.	mmHg.
J. G. S. 29/X/74	2.200 (48 %)	4.313 (75 %)	2.113	1.600 (42 %)	3,24	55	45
24/III/76	2.850 (59 %)	4.746 (79 %)	1.896	2.100 (54 %)	1,87	54	48
11/XI/76	2.550 (55 %)	3.209 (56 %)	1.659	1.550 (42 %)	2,10	58	35
11/X/77	2.350 (51 %)	5.280 (94 %)	2.930	1.200 (33 %)	2,48	59	38
M. M. B. 3/XI/76	2.900 (58 %)	4.341 (70 %)	1.441	1.850 (44 %)		75	38
29/XI/76	2.900 (58 %)	4.379 (70 %)	1.479	1.850 (44 %)	3,69	77	37

TABLA III

Prueba de esfuerzo

	P <sub>a</sub> O <sub>2</sub>	P <sub>a</sub> CO <sub>2</sub>	pH	BICARBONATO ESTAN-DAR
Basal	59	38	7,44	26,35
Pleno esfuerzo	46	38	7,35	21,22
Post-esfuerzo	57	39	7,31	19,75

sos de la membrana basal y procedencia de fibras reticulares a su alrededor. La celularidad de los túbulos, corresponde en su mayoría a células de Sertoli y aisladamente formas celulares de espermatogénesis no existiendo espermatozoos.

**Biopsia de tumoración de conducto auditivo externo (5/7/74):** fragmento de tejidos revestidos por un epitelio poliestratificado, plano, queratinizado, cuya submucosa muestra un infiltrado linfoplasmocitario intenso, que en algunas zonas contiene además abundantes eosinófilos y algunas áreas de necrosis. No se identifican restos córneos.

**Biopsia de pulmón:** tejido pulmonar subpleural. Muestra amplia fibrosis y en múltiples focos acúmulos de histiocitos, frecuentemente con citoplasma claro de aspecto esmerilado que dan positivas las tinciones para grasas en ocasiones con formas bi o trinucleadas. Aisladamente hay figuras de mitosis. Junto a los histiocitos hay gran número de eosinófilos, linfocitos y células plasmáticas.

**Biopsia de úlcera cutánea:** en el fragmento de piel remitido se observa una infiltración histiocitaria que destruye la epidermis existiendo ulceración de la misma. Dicho infiltrado no sólo se localiza en el dermis más superficial, sino que penetra en profundidad rodeando a las glándulas sudoríparas llegando en uno de los bordes a afectar el tejido graso hipodérmico. Los histiocitos que forman el infiltrado aparecen como células grandes con núcleo vesicular irregular y citoplasma abundante ligeramente eosinófilo. En algunas áreas, debido al edema, los elementos celulares se hallan separados con un citoplasma bien delimitado. En ocasiones sus núcleos son hiperromáticos lobulados, observándose atipias y escasas mitosis. Se observan escasos elementos multinucleados y algunos de citoplasma espumosos. Entremezclándose con los histiocitos se observan escasos linfocitos, algunas plasmáticas y un importante infiltrado de eosinófilo y neoformación vascular de mediana intensidad. A nivel del tejido graso hipodérmico el infiltrado descrito se acompaña de fenómeno de fibrosis.

**Necropsia:**

1) Granuloma eosinófilo multifocal de 7 años de evolución.

A) Afectación pulmonar, con historia de bronconeumoopatía restrictiva progresiva y neumotórax espontáneo repetidos.

Marcada paquipleuritis bilateral y múltiples bullas enfisematosas en ambos pulmones. Enfisema panlobulillar. Múltiples cicatrices antiguas en cara anterior del tórax. Hipertrofia y dilatación de cavidades cardíacas derechas. Notable edema de tejido celular subcutáneo, abdominal.

B) Afectación cutánea (axilar e inguinal).

C) Historia de afectación hipofisaria.

Distribución feminoide del vello pubiano, e historia de diabetes insípida.

2) Arterioesclerosis aórtica discreta.

Causas de la muerte: atribuible a insuficiencia respiratoria por neumoopatía restrictiva terminal.

Caso 2

M. N. B., enfermo de 18 años, visto por primera vez en la clínica «Puerta de Hierro», el 15 de octubre de 1976, por presentar dolor mecánico en cadera izquierda desde hace cuatro años y desde hace un mes en el hombro derecho, que no calma por completo en reposo ni con salicilatos. No antecedentes de traumatismos ni de fiebre. Durante 1975 le han extraído numerosas piezas dentarias porque se movían. Desarrollo sexual normal. No poliuria ni polidisia. No disnea. Catarros frecuentes con tos y expectoración verdosa. El examen físico en el momento de su ingreso era completamente normal a excepción de falta de piezas dentarias (premolares y molares) y la movilización de las restantes, así como de dolor a la percusión en la región deltoidea y supraespinosa derecha y a la extensión y aducción forzada de la cadera izquierda. En la analítica destacamos: Singer-Plotz-, HL-27-, SMA12: normal. Velocidad de sedimentación: 26/45. Mantoux negativo. Pruebas tiroideas normales. Espectro electroforético: normal. Radiografía de tórax, patrón intersticial difuso en ambos campos pulmonales (fig. 2). Radiografía de cadera, lesión osteolítica en la zona epifisiometasaria del fémur izquierdo que insufla el hueso y en su interior hay cavitaciones (fig. 3). Imágenes semejantes en iliaco izquierdo, rama isquiática izquierda y alerón sacro derecho. Radiografía de hombros, imágenes de las mismas características (fig. 4). Radiografía de columna dorsal: imagen osteolítica de las mismas características en D-9. Radiografía de cráneo normal. Radiografía de mandíbula: imagen osteolítica similares a las anteriores en rama horizontal (fig. 5). Faltan la mayoría de las piezas dentarias. Gammagrafía ósea con pirofosfato de tecnecio 99: acúmulo patológico de la actividad a nivel de hombro derecho articulación coxofemoral izquierda y maxilar inferior. Informe de O.R.L.: no patológico.

Las pruebas de función respiratoria, mostraron como el anterior caso, una disminución de la capacidad vital y total, aumento del volumen residual y una alteración de la difusión, siendo el diagnóstico funcional de neumoopatía restrictiva, evidenciándose una capacidad de transferencia gaseosa/tiempo limitada (tabla II).

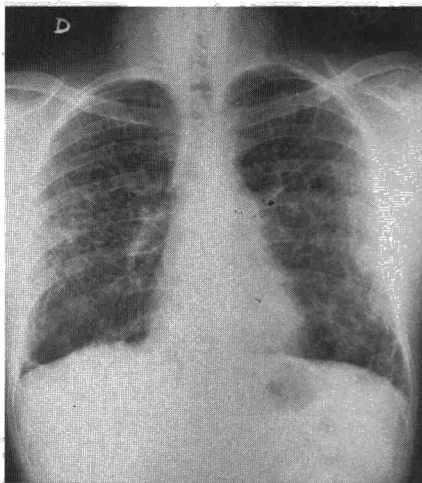


Fig. 1. Patrón de fibrosis intersticial, con imagen en panal de abeja característico.

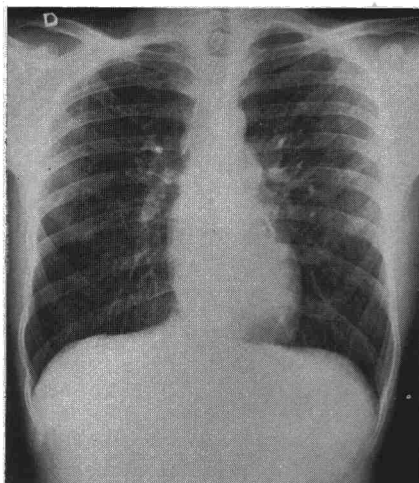


Fig. 2. Patrón de fibrosis intersticial difuso en ambos campos pulmonares.

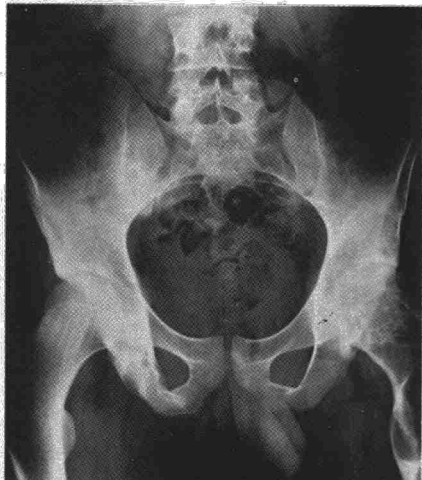

Fig. 3. Obsérvese la lesión osteolítica del fémur izquierdo, con cavitaciones en su interior.

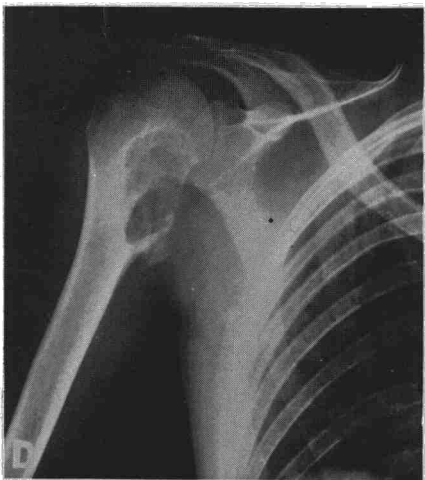

Fig. 4. Obsérvese la importancia de la lesión osteolítica del húmero derecho.

Biopsia de lesión osteolítica del húmero derecho: granuloma eosinófilo. Diagnosticado de granuloma eosinófilo multifocal (afectación ósea múltiple y pulmonar). En el servicio de radioterapia se trató la localización femoral izquierda con telecobaltoterapia hasta una dosis total de 900 rads en 3 sesiones.

Posteriormente fue revisado en varias ocasiones por nuestro servicio estando asintomático, no apreciándose nuevas alteraciones óseas ni clínicas así como persistiendo sin cambios significativos su función respiratoria después de 27 meses.

### Discusión

La evolución del granuloma multifocal eosinófilo es muy variable, quedando aún muchos aspectos sin aclarar. Desconocemos la relación entre el granuloma eosinófilo unifocal y multifocal, así como los factores que modifican su expresión clínica. La preferencia por la raza blanca<sup>22</sup> y por varones<sup>22,23</sup> parece indicar que alguno de estos factores dependen del enfermo, incidiendo probablemente sobre otros

que algunos enfermos que han realizado tratamiento con corticosteroides han mejorado, por lo que se piensa que quizás los esteroides retrasen la progresión de la enfermedad.

En los niños, muchas veces, la afectación pulmonar va asociada con enfermedad generalizada constituyendo signos desfavorables junto con la anemia y trombositopenia que aparece en el curso de la enfermedad, ensombreciendo el pronóstico. A pesar de todo, pacientes con enfermedad limitada al pulmón, presentan pronóstico incierto.

Conocemos bien las características clínicas y patológicas de la afectación pulmonar del granuloma eosinófilo multifocal o histiocitosis-X, pero su etiología permanece aún sin aclarar. Algunos autores han sugerido una etiología infecciosa, bacteriana, vírica, vasculítica, neoplásicas, todas ellas prácticamente desechadas. Se piensa que las lesiones representan procesos de hipersensibilidad, dado el constante hallazgo de eosinófilos en el examen histológico de las biopsias<sup>25</sup>. Últimamente algunos investigadores han observado al microscopio electrónico, estructuras en forma de varilla en el citoplasma de histiocitos en pulmones y huesos afectados por la enfermedad. Estas estructuras tienen forma simétrica helicoidal, parecido a partículas del mixovirus y del virus del mosaico del tabaco. Su naturaleza específica permanece desconocida.

Histológicamente se puede apreciar varias fases en la evolución del granuloma eosinófilo pulmonar:

a) Fase proliferativa: en la que hay proliferación de elementos retículo-histiocitario.

b) Fase granulomatosa con formación focal de células gigantes, fibrillas, y aumento del número de vasos sanguíneos así como de eosinófilos.

c) Fase de hipersensibilidad con infiltración celular perivascular, peribronquial y eosinófilos en paredes de arteriolas y eosinofilia periférica.

d) Fase de formación de xantomas con la presencia de células espumosas.

e) Fase de fibrosis.

Las pruebas de función pulmonar puede ser normal en la etapa inicial, incluso, en etapas avanzadas. Cuando están alteradas suelen ser compatibles con neumopatías de carácter restrictivo. La reducción del volumen pulmonar, puede ocurrir en el primer estado del granuloma eosinófilo multifocal. Asimismo a medida que la afectación histológica progresa es posible que aumente la capacidad residual funcional y el volumen residual. Presen-

factores etiológicos extrínsecos a ellos<sup>24</sup>.

Queremos destacar tres aspectos en nuestros dos casos:

1) La diferente evolución de la afectación pulmonar. El curso de la afectación pulmonar es imprevisible; algunos pacientes mejoran espontáneamente mientras que otros evolucionan hacia fibrosis pulmonar, siendo en estos casos el neumotórax espontáneo la complicación más frecuente. La evolución es independiente de que la afectación sea únicamente en el pulmón o múltiple<sup>25</sup>, en muy pocos casos evolucionan a cor pulmonale. No hay parámetros clínicos o anatómicos en los que basarnos, para predecir en qué pacientes la enfermedad progresará o remitirá. Incluso pacientes con grandes áreas de fibrosis pulmonar en el momento de su diagnóstico por biopsia han remitido espontáneamente. Parece



tando también una alteración en la difusión como consecuencia de 1) fibrosis de la membrana alveolo-capilar, 2) disminución del área vascular como resultado de la hipersensibilidad o de fibrosis. 3) disminución de la superficie aérea debido al espacio aéreo dilatado.

Por último se han intentado diferentes métodos de tratamiento (esteroides, antimetabólicos, radioterapia) cuyo beneficio no está completamente aclarado. En la forma pulmonar localizada no está justificado la irradiación pulmonar ni los citostáticos, utilizados en las formas diseminadas. Con todo, el tratamiento con esteroides en la forma pulmonar, está justificado y parece que existe un aumento de supervivencia, aunque hay pocos datos objetivos y convincentes para su utilización<sup>25</sup>.

Nuestro primer caso debutó con neumotórax espontáneos de repetición y cuatro años después desarrolló un cor pulmonale, falleciendo seis meses después por insuficiencia respiratoria. Este enfermo presentaba también afectación dérmica, de oído medio y de mastoides, lo que le acercaría al Letterer-Siwe, pero en ningún momento presentó esplenomegalia, adenopatías ni hallazgos sugestivos de afectación de médula ósea. Esto, unido a la ausencia de afectación ósea, pone de manifiesto las dificultades que puede haber en algunos casos para clasificarlos en una u otra entidad. En el segundo caso, en ausencia de demostración histológica, se descartaron razonablemente otras causas de fibrosis pulmonar. Dos años después del diagnóstico, el enfermo continúa asintomático desde el punto de vista respiratorio.

Quisieramos resaltar, que ante un neumotórax espontáneo de repetición, en personas jóvenes, con patrón pulmonar de fibrosis intersticial, de predominio en vértice y campos superiores deberíamos tener en cuenta la posibilidad del granuloma eosinófilo pulmonar.

2) El comienzo con diabetes insípida en el primer caso, hecho excepcional en el granuloma eosinófilo multifocal<sup>5,26</sup>. Tampoco es frecuente la afectación de la antehipofisis<sup>27,28</sup> (el

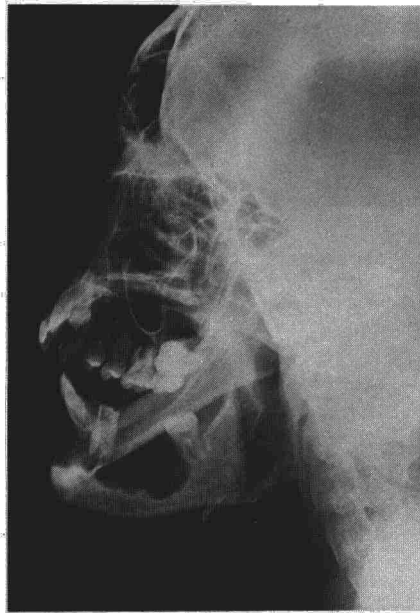


Fig. 5. Obsérvese la falta de piezas dentarias y las lesiones osteolíticas en rama horizontal.

enfermo tenía también hipogonadismo hipogonadotrófico). La secreción cíclica de gonadotropinas está controlada en áreas adyacentes al núcleo supraóptico, en el hipotálamo<sup>29,30</sup> lo que explicaría la asociación de diabetes insípida y disminución de gonadotropinas en nuestro caso. Ambas manifestaciones evolucionaron hacia la mejoría en el curso de la enfermedad.

3) La ausencia de afectación ósea en el primer caso y las múltiples lesiones en el segundo (fémur e iliaco izquierdos, sacro, húmero derecho, vértebras dorsales y lumbares y maxilar inferior). McGauran y Spray<sup>31</sup> describieron la radiología típica del granuloma eosinófilo del hueso como lesiones en sacabocados sin esclerosis en sus márgenes, pero puede haber cierto grado de esclerosis en adultos<sup>5,32</sup>. El grado de esclerosis parece estar directamente relacionado con la ausencia de dolor<sup>5</sup>. Es de destacar que nuestro segundo enfermo presentaba gingivitis y caída precoz de múltiples piezas dentarias, por afectación de los alveolos dentarios, lo que constituye un hecho poco frecuente. Así de 600 enfermos con histiocitosis-X, sólo 30 presenta-

ban lesiones orales; en este grupo la mayoría tenía tumefacción gingival y dientes dolorosos y sueltos<sup>33</sup>, como nuestro enfermo. La afectación del maxilar superior o de la mandíbula destruye el hueso alrededor de los dientes, apareciendo estos, en el estudio radiológico, como «flotando en el espacio»<sup>5,34</sup>.

## Resumen

Se presentan dos casos de granuloma eosinófilo multifocal que únicamente tenían en común la afectación pulmonar y cuya evolución fue muy diferente. Se discuten las dificultades para definir, clasificar y delimitar las tres entidades antes englobadas en el término de histiocitosis-X. Se destacan tres aspectos de los dos casos: 1) La diferente evolución de la afectación pulmonar. 2) El comienzo con diabetes insípida asociada a hipogonadismo hipogonadotrófico, en el primer caso. 3) La ausencia de afectación ósea en el primer caso y las múltiples lesiones en el segundo (incluyendo la afectación maxilar que condujo a la caída precoz de las piezas dentarias).

## Summary

MULTIFOCAL EOSINOPHILIC GRANULOMA: DIFFERENT EVOLUTION IN TWO CASES WITH PULMONARY AFFECTATION.

The authors present two cases of multifocal eosinophilic granuloma with the only point in common being pulmonary affection and with very different evolution. They discuss the difficulties for defining, classifying and delimiting the three entities previously grouped within the term histiocytosis-X. They emphasize three aspects of the two cases: 1) different evolution of the pulmonary affection; 2) onset with diabetes insipidus associated with hypogonadotropic hypogonadism, in the first case; and 3) absence of osseous affection in the first case and multiple lesions in the second (including maxillary affection which lead to precocious loss of dental pieces).

## BIBLIOGRAFIA

1. LICHTENSTEIN, L.: Histiocytosis-X. Integration of eosinophilic granuloma of bone, «Letterer-Siwe and Schuller-Christian disease» as related manifestations of a single nosologic entity. *Arch. Pathol.*, 56: 84, 1953.
2. LIBERMAN, P. H., JONES, C. R., DARGEON, H. W. K. y BEGG, C. F.: A reappraisal of eosinophilic granuloma of bone, Hand-

Schuller-Christian syndrome and Letterer-Siwe syndrome. *Medicine* (Baltimore), 48: 375, 1969.

3. VOGEL, M. y VOGEL, P.: Idiopathic histiocytosis: a discussion of eosinophilic granuloma, the Hand-Schuller-Christian syndrome and Letterer-Siwe syndrome. *Seminars Hematol.*, 9: 349, 1972.

4. CLINE, M. J. y GOLDE, D. W.: A review and reevaluation of the histiocytic disorders. *Amer. J. Med.*, 55: 49, 1973.

5. KMFMAN, L., PHILLIP, R., BUKBERG, L., STEVEN, D., WELIN, S., IVEN, S. y YOUNG, H.: Multifocal eosinophilic granuloma (Hand-Schuller-Christian disease) Report illustrating H. S. C. chronicity and diagnostic challenge. *Amer. J. Med.*, 60-4, 457, abril 1976.

6. FARINACCI, C. J., JEFFREY, N. C. y LACKEY, R. W.: Eosinophilic granuloma of Lung: report of two cases. *U. S. Armed Forces Med. J.*, 12: 1085, 1951.



7. ENGELBRETH-HOLM, J., TEILUM, G. y CHRISTENSEN, E.: Eosinophil granuloma of bone Schuller-Christians disease. *Acta Med. Scand.*, 118, 292, 1944.
8. ARNOLD, H. L. Gr.: Eosinophilic granuloma of bone Preliminary report of a case complicated by lung lesions. *Proc. Staff Med. Clin. Honolulu*, 12: 14, 1947.
9. WENSTEIN, A., FRANCIS, H. C. y SPROFKIN, B. F.: Eosinophilic granuloma of bone: report of a case with multiple lesions of bone and pulmonary infiltration. *Arch. Intern. Med.*, 79: 176, 1947.
10. ZINNEMAN, H. M.: Eosinophilic granuloma of bone. *Amer. Pract.*, 2: 121, 1947.
11. DICKSON, O. D.: Eosinophilic granuloma of bone with diffuse pulmonary involvement. *California Med.*, 69: 51, 1948.
12. PARKINSON, T.: Eosinophilic xanthomatous granuloma with honeycomb lungs. *Br. Med. J.*, 1: 1029, 1949.
13. NASH, F. P. y SMOLIK, E. A.: Diffuse infiltration accompany eosinophilic granuloma. *J. Missouri M. A.*, 47: 414, 1950.
14. BRODY, A. J. y GILLESPIE, J. O.: Multiple eosinophilic granuloma of bone with pulmonary involvement. *U. S. Armed Forces Med. J.*, 2: 1669, 1951.
15. THOMPSON, J., BUECHNER, H. A. y FISHMAN, R.: Eosinophilic granuloma of the lung. *Arch. Intern. Med.*, 48: 1134, 1058.
16. NADEAN, P. J., ELIS, F. H., Jr. HARRISON, E. G. Gr. y PONTANA, R. S.: Pulmonary histiocytosis-X. *Dis Chest*, 37: 325, 1960.
17. WILLIAMS, A. W., DUNNINGTON, W. G. y BERGE, S. J.: Pulmonary eosinophilic granuloma en pathological discussion. *Ann. Intern. Med.*, 54: 30, 1961.
18. LEWIS, J. G.: Eosinophilic granuloma and its variants with special reference to lung involvement. A report of 12 patients. *Quart J. Med.*, 33: 337, 1964.
19. KNUDSON, R. J., BADGER, TL. y GAENSLER, E. A.: Eosinophilic granuloma of the lung. *Med. Thorac.*, 23: 248, 1966.
20. MONTALBAN, C., LORENZO, M. y ALIX, J.: El granuloma eosinófilo de localización única pulmonar. *Rev. Clin. Esp.*, 131: 229, 1973.
21. MORERA PRAT, J., VIDAL PLA, R. y PLANS BOLIBAR, C.: Granuloma eosinófilo primario pulmonar. *Rev. Clin. Esp.*, 140: 281, 1976.
22. AVERY, M. E., McAFEE, J. C. y GUILD, H. G.: The course and prognosis of reticuloheliosis (eosinophilic granuloma, Schuller-Christians disease and leterer-Siwe disease). *Amer. J. Med.*, 32: 636, 1957.
23. ENRIQUEZ, P., DAHLIN, D. C., HAYLES, A. B. y HENDERSON, E. D.: Histiocytosis-X: Aclinical study. *Mayo Clin. Proc.*, 42: 88, 1967.
24. WILLIAN, M., ZINKHAM, M. D.: Multifocal eosinophilic granuloma. Natural history, etiology and management. *Amer. J. Med.*, 60: 452, 1976.
25. Case Records of the M. G. H., N. Engl. J. Med., Case 5, 1978.
26. RANDALL, R. V., CLARK, E. C. y BANM, R. C.: Classification of the causes of diabetes insipidus. *Proc. Mayo Clin.*, 34: 299, 1959.
27. BRAUNSTEIN, G. D. y KOHLER, P. O.: Pituitary function in Hand-Schuller-Christians disease. *N. Engl. J. Med.*, 286:1255, 1972.
28. EZVIN, C., CHAIKOFF, R. y HOFFMAN, H.: Pantypopituitaris caused by Hand-Schuller-Christians disease. *Can. Med. Assoc. J.*, 89: 1290, 1963.
29. FROHMAN, L. A. y BERNADIS, LL.: Growth hormone and insuline levels in wealing rats with ventromedial hypotalamic lesions. *Endocrinology*, 82: 1125, 1978.
30. FLERKO, B.: Control of fallicle-stimulating hormone secretions. The hypothalamus. pp. 351-363. Edited by M. Motta, F. Fraschini New York Academic Press, 1970.
31. McGAURAN, M. H. y SPADY, H. A.: Eosinophilic granuloma of bone. *J. Bone Joint. Surg.*, 42A: 979, 1960.
32. McKAY, D. C., STREET, R. B., BERNIRSCHKE, K. y DUNCAN, C. J.: Eosinophilic granuloma of the vulva. *Surg. Gyn. Obstet.*, 96: 437, 1953.
33. BLEVINS, C., DAHIN, D. C., LOVESTEDT, S. A. y KENNEDY, R. L. J.: Oral and dental manifestations of histiocytosis-X. *Oral Surg.*, 12: 473, 1959.
34. SHKLANR, G., TAYLOR, R. y SCHWARTZ, S.: Oral lesions of eosinophilic granuloma. *Oral Surg.*, 19: 613, 1965.