

LA PUNCIÓN ASPIRACION TRANSTORACICA EN EL DIAGNOSTICO DE MASAS PULMONARES

C. LOBO *, T. G. MIRALLES *, S. CAPEROS *,
A. RIBAS *, F. GOSALBEZ **, I. PUEYO y
F. LATORRE ***

Hospital General de Asturias. Oviedo

Introducción

El diagnóstico histológico de masas pulmonares o mediastínicas puede no ser alcanzado con las dos técnicas no quirúrgicas más habituales, la citología de esputo y la broncoscopia.

Ante esta eventualidad el diagnóstico hasta hace pocos años implicaba recurrir a modalidades quirúrgicas con mayor o menor morbilidad (ejem. mediastinoscopia, mediastinotomía, toracotomía exploradora).

Recientemente, una modalidad diagnóstica, intermedia en cuanto a la morbilidad entre los dos grupos anteriores, ha ganado popularidad: la biopsia por punción aspiración dirigida mediante fluoroscopia

En nuestro Centro este procedimiento diagnóstico utilizado desde hace algunos años ha resultado ser efectivo, relativamente benigno y bien tolerado, siendo actualmente utilizado con las siguientes indicaciones.

A) Diagnóstico de masas y nódulos en los cuales falla la citología y las broncoscopias.

B) Como confirmación de diagnóstico clínico y enfermedades metastáticas especialmente para reevaluación de terapia con citostáticos.

C) Como complemento de diagnóstico previo tratamiento no quirúrgico en pacientes no operables con menos de dos citologías positivas (Grados V de Papanicolaou).

Material y métodos

La base del presente análisis lo constituyen la revisión del material histológico y las historias clínicas de 100 pacientes de este Centro con punción aspiración practicada.

Existía predominio de enfermedad neoplásica pulmonar entre los diagnosticados, 88 eran varones y 12 mujeres (proporción 7,3/1) (fig. 1) con una edad media de $61,53 \pm 11,3$ años (rango 24 a 91) y una distribución por décadas reflejada en la figura 1

El 45 % de las masas eran periféricas (o sea su borde medial no contactaba con el mediastino), 5,3 % se localizaban en mediastino medio y una proporción igual estaban englobadas en cada uno de los hilios pulmonares, el resto eran densidades radiológicas que, aunque situadas más periféricamente, contactaban en sus bordes con el mediastino.

Por campos pulmonares en la radiografía postero-anterior torácica, el superior derecho era el más frecuentemente afecto (fig. 1).

Resulta difícil precisar cual es el tamaño menor aceptable para esta técnica diagnóstica, depende en gran parte de la experiencia y la localización de la masa. En nuestra serie el diámetro mínimo puncionado con éxito es de 1,5 cm.

Según la localización del tumor se han empleado dos técnicas diferentes. De masas más periféricas, trocates convencionales calibre 18, conectados a jeringa de 50 cc. Para localizaciones más centrales la aguja denominada Chibas de calibre 23 y 15 cm. de longitud proporciona muchas menos posibilidades de complicaciones.

La punción se realiza bajo control fluoroscópico, normalmente el paciente es mantenido a dieta absoluta durante unas horas antes y después del procedimiento. Una ligera sedación previa se ha utilizado de modo individualizado y no en todos los casos.

La infiltración anestésica de la piel se realiza en el lugar más próximo a la masa, en un espacio intercostal. La aguja trocar es avanzada hasta cerca de la pleura, momento en el cual se indica al paciente que debe permanecer en apnea mientras avanza el trocar hasta la posición estimada. Una vez en ella se aspira fuertemente, realizando al mismo tiempo movimientos suaves de vaivén, este procedimiento puede repetirse varias veces si el material obtenido no parece aceptable, aunque en nuestra opinión esto aumenta las posibilidades complicaciones.

* Servicio de Anatomía Patológica

** Servicio de Cirugía Torácica

*** Servicio de Radiodiagnóstico

Recibido el día 26 de noviembre 1979

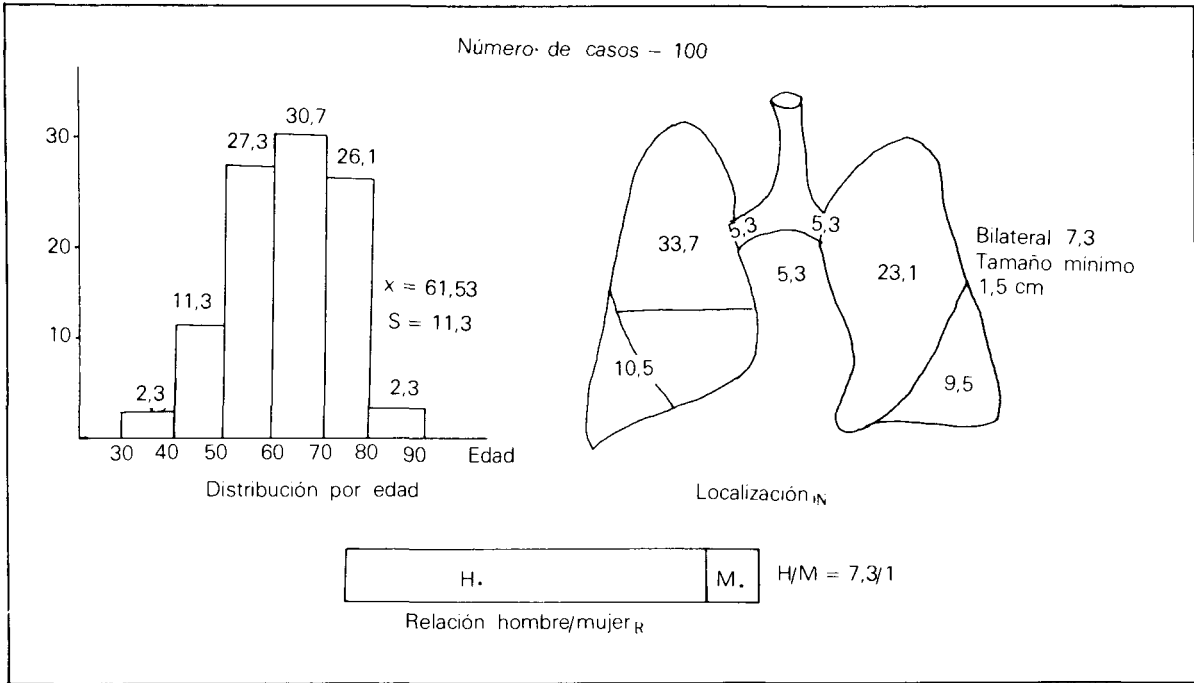


Fig. 1. Punción aspiración de masas pulmonares.

Controles radiográficos, preferiblemente en inspiración y espiración forzada se obtienen inmediatamente al terminar la técnica y en caso de duda se repiten a las 24 horas después.

El material obtenido es examinado cuidadosamente, al recibirse en el laboratorio de anatomía patológica se conserva la muestra que ha llegado al laboratorio en alcohol al 50 % a partes iguales. Si existe material sobrenadando en el alcohol se recoge directamente para fijarse en formol y hacer inclusión habitual para mirarse en cortes histológicos. El resto del material se centrifuga y se decanta, lo que queda después del decantado si es material compacto y abundante se fija en formol y se hace un bloque para su inclusión en

parafina y realizar estudios habituales, con hematoxilina y eosina si el material es poco abundante o el material que queda después de haber realizado el bloque se extiende sobre un porta, en el cual se ha puesto previamente albúmina y se realiza un estudio citológico con la tinción del Papanicolaou.

El informe anatomopatológico se especifica si el resultado es por el material obtenido con el sedimento o simplemente por citología.

En general, las agujas Chibas permiten tan sólo análisis citológico, mientras que las obtenidas por trocares facilitan mayor tejido y, por lo tanto, exámenes histológicos con la técnica de parafina y hematoxilina y eosina y citológicos.

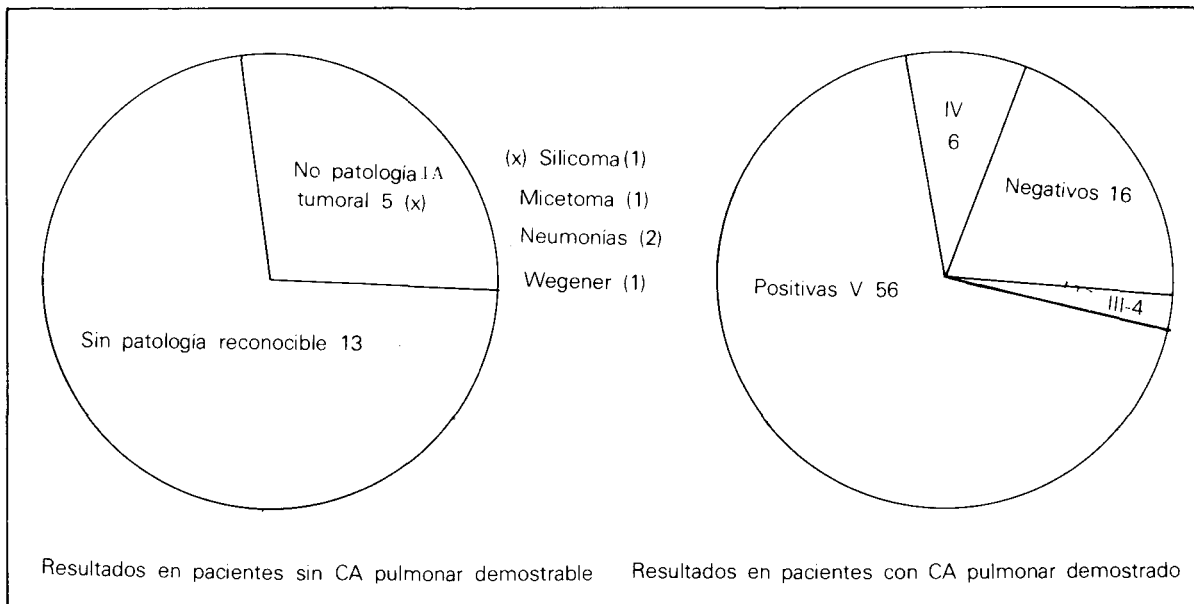


Fig. 2. Punción aspiración de masas pulmonares.




Fig. 3. Punción aspiración de masas pulmonares. Comparación de tipos histológicos.

Resultados

Todos los resultados que se citan en este artículo han sido confirmados por otros métodos durante el mismo período de la punción aspiración o, posteriormente, a lo largo de su evolución clínica para esta confirmación se han utilizado citologías o broncoscopias posteriores, material quirúrgico o necropsias.

De entre los 100 pacientes de la serie, 82 fueron diagnosticados de cáncer de pulmón. De ellos 56 punciones fueron clasificadas como papanicolau grado V y como grado IV (68,2 % y 7,3 %) respectivamente, o sea una positividad del 76,6 %, ya que el grado IV se consideró como resultado positivo. En 4 pacientes se obtuvo un papanicolau grado III lo cual hacía sospechar que el paciente tenía cáncer, aunque este diagnóstico no era definitivo, y en 16 casos el resultado fue falsamente negativo para malignidad (fig. 2).

18 pacientes de la serie no padecían neoplasias pulmonares (Fig. 2), por medio de la punción aspiración se obtuvieron 5 diagnósticos concretos en este grupo, un silicoma, un micetoma, dos neumonías y una enfermedad de Wegener y 13 resultados sin patología reconocible; este último grupo de pacientes fue sometido a revisiones clínicas periódicas ambulatorias en los servicios correspondientes, al menos hasta llegar al convencimiento de ausencia de malignidad.

Quizá el dato más importante de esta presentación sea la ausencia de falsos positivos para malignidad en el grupo de pacientes sin neoplasias.

De gran interés para un tratamiento no quirúrgico es la identificación del tipo histológico tumoral en los casos positivos.

De los 56 clasificados como papanicolau grado V 30 % fueron clasificados de epidermoides; 14,2 %, como anaplásicos microcíticos; 12,9 %, como

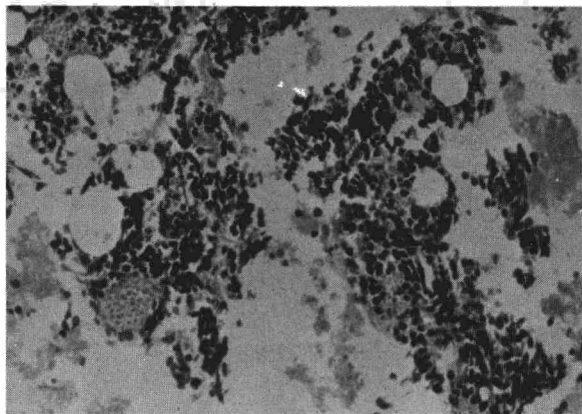


Fig. 4. Punción aspiración en la que se observan células de pequeños núcleos hiper cromáticos procedentes de carcinoma anaplásico de células pequeñas (tipo oat-cell).

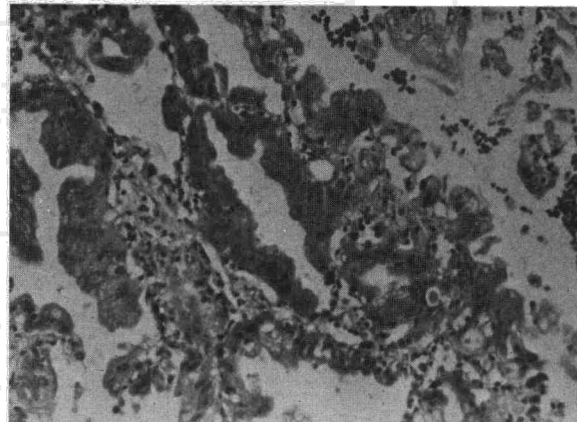


Fig. 5. Punción aspiración en la que se observa formaciones glandulares tapizadas por células neoplásicas que corresponden a un adenocarcinoma bien diferenciado.

como adenocarcinomas, y 30 %, como anaplásicos de células grandes; en el capítulo «otros» se incluyen aquellos casos de imposible identificación (12,9 %) (Fig. 3-A).

La veracidad de estos resultados puede ciertamente ser objeto de discusión, nosotros no hemos intentado analizar este factor principalmente porque muchas de las evidencias histológicas de tumor, aparte de la punción aspiración, en estos enfermos son citologías posteriores, algunas sin identificación de tipo histológico.

Como dato comparativo ofrecemos los resultados de la clasificación histológica de las neoplasias pulmonares obtenidas en 348 citologías positivas de nuestro servicio (Fig. 3-B) y los resultados presentados en la ponencia nacional de distribución geográfica del cáncer en 1977 (Fig. 3-C)^{1,2}.

El grupo *otros* (mayormente tipos no identificables) alcanza 12,9 % por las punciones aspiraciones y 8 % de las citologías en nuestro servicio, para nosotros ambos métodos tienen índice de dificultad igual para este objetivo.

Las figuras 4 y 5 presentamos unos ejemplos de identificación histológica de anaplásico microcítico y adenocarcinoma.

Complicaciones

El Servicio de Radiodiagnóstico de nuestro Centro evaluó las complicaciones ocurridas en 118 casos de punción aspiración. Los 100 del

TABLA I

Punción aspiración transtorácica

Número de casos	118
Hemorragia intrapulmonar	3
Hemoptisis ligera	5
Pneumotórax	
Tratados con observación y reposo	23
Requiriendo drenaje	10
Fallecidos	0

presente estudio más 18 que fueron eliminados en nuestro análisis por carecer de datos suficientes en la historias para determinar la veracidad de los resultados.

Con mucha diferencia, las complicaciones más importantes son los neumotórax, 33 casos (27,9 %) (Tabla I).

De ellos 23 se resolvieron sin otro tratamiento que el reposo y la observación y en 10 (8,4 %) se precisó drenaje torácico intercostal. Los criterios para tomar esta actitud terapéutica fueron determinados por el servicio de cirugía torácica y, en general, eran la presencia de dificultad respiratoria, un volumen del neumotórax del 30 % o superior del pulmón afecto, estimado en el control radiológico, la falta de expansión, o la aparición de nivel líquido en un período de observación máximo de 48 horas o una línea de despegamiento pleural desde el vértice del diafragma en neumotórax algo más pequeños.

En 3 casos se apreciaron imágenes de condensación pulmonar post-punción interpretadas como hemorragias intraparenquimatosas.

Cinco pacientes evidenciaron hemoptisis de cantidad escasa y que cedieron espontáneamente.

En esta serie ningún paciente falleció como consecuencia de la punción aspiración.

Discusión y conclusiones

La técnica de la punción pulmonar percutánea es al parecer muy antigua, habiendo sido introducidas, según Sargent y cols.³, por Leyden y Menetrier.

Una primera y muy importante controversia en torno a este método diagnóstico es la posibilidad de diseminación pulmonar, la cual parece haber sido resuelta, tal ocurrencia es al parecer extremadamente rara, puesto que tan sólo dos casos han sido descritos con insuficiente documentación³, en una técnica que parece ganar en

popularidad y en las que series muy amplias de hasta 2.726 casos⁴ han sido publicadas.

Las modificaciones en el procedimiento son muchas sobretodo en cuanto al instrumento a emplear. Kemp y colaboradores describen en su artículo⁵ varias agujas de considerable calibre con las que se obtienen muestras de material histológico de tamaño hasta de 1 cm. de longitud y 2 mm. de diámetro, tales agujas resultarían muy peligrosas en áreas cercanas a los grandes vasos y su uso queda limitado a masas periféricas.

Las agujas de calibre muy pequeño permiten su utilización en cualquier posición intratorácica aunque algunos autores⁶ evitan la punción del mediastino medio donde se encuentran la mayoría de los grandes vasos.

Incluso con los calibres menores es preferible tratar de asegurarse que las masas en cuestión no son de origen vascular (aneurismas de aorta, arteria o vena pulmonar dilatada, etc.), aunque el procedimiento no está contraindicado, incluso puede ser el de elección en síndromes de compresión de vena cava superior³.

Quizá también es prudente recordar las posibles complicaciones de la punción de un quiste hidatídico pulmonar. Recientemente fue visto en nuestro servicio de cirugía torácica tal caco (puncionado en otro centro) y se produjo evacuación parcial del líquido del quiste por expectoración acompañada de considerable disnea y broncoespasmos, sin derrame pleural ni neumotórax.

Otras contraindicaciones más o menos relativas serían un estado de inconsciencia (falta de capacidad del paciente para eliminar sangre en casos de hemoptisis. Diatesis hemorrágicas o administración de anticoagulantes^{7,8}). Los pacientes con EPOC severo están más en peligro de desarrollar neumotórax que los sujetos con capacidad pulmonar normal.

El procedimiento trata de conseguir diagnósticos evitando técnicas más traumáticas, su índice de complicaciones es más elevado que la citología de esputo y la broncoscopia, por lo tanto debe de reservarse para cuando estos métodos resulten inefectivos o no estén indicados.

Sin embargo, las otras técnicas diagnósticas usuales, mediastinoscopia, mediastinostomía, toracotomía, son de mayor incomodidad y riesgo, y en nuestra opinión deben de utilizarse sólo si la biopsia por punción es negativa o con otras indicaciones que el de diagnóstico.

El neumotórax es con mucho la complicación más frecuentemente descrita en la mayoría de las series, los instrumentos antiguos con mayor calibre que utilizaban técnicas de corte han sido sustituidos mayoritariamente por la aspiración por presentar más alto índice de morbilidad⁷.

La incidencia de neumotórax en nuestro Cen-




Fig. 6. Punción aspiración de masas pulmonares.

tro es comparable a la de otros autores⁸, así como las del resto de complicaciones que dependen mucho de la experiencia, calibre de la aguja e insistencia de la punción.

La efectividad del método depende de la experiencia en citología del patólogo y de la habilidad del médico que la practique, obteniéndose cifras de positividad de hasta 86,4 %⁸.

En una serie de 5.225 casos practicada en múltiples centros en que comparaban biopsias aspiraciones (A) (30 %) biopsias con aguja de corte (B) (7 %) biopsias con taladro (C) (2 %), cepillados bronquiales (D) (37 %) y biopsias trasbronquiales (E) (23 %) los resultados fueron:

A = a 82 %; B = a 84 %; C = a 86 %; D = a 71 %; E = a 56 %. En este estudio la mayor morbilidad y mortalidad de B y C no justifican su uso⁹.

En la figura 6 presentamos nuestra evaluación de lo que hemos conseguido con la introducción

de esta técnica en nuestro Centro. Actualmente el diagnóstico de masas pulmonares se consigue por citología de esputo en el 78 % de los pacientes, del 22 % restante un 17 % ahora son evaluados con éxito por medio de la punción aspiración, descendiendo las toracotomías exploratorias necesarias al 5 %.

Resumen

100 casos de punción aspiración transtorácica son analizados. Prácticamente todas las localizaciones torácicas con accesibles a estudio.

La técnica presenta varias complicaciones, siendo la más frente e importante el pneumotórax que precise drenaje torácico (8,4 % en nuestra serie).

El tamaño mínimo de masa estudiado era de 1,5 cm. de diámetro.

Más del 70 % de los casos, posteriormente confirmados como neoplasia pulmonar, fueron positivos en el análisis, no se conocen falsos positivos.

En combinación con otras técnicas convencionales el diagnóstico de las masas pulmonares alcanza el 95 % habiéndose rebajado el porcentaje de toracotomías biopsia de 20 a 5 %.

Summary

LUNG NEEDLE ASPIRATION BIOPSY IN THE DIAGNOSIS OF PULMONARY MASSES

100 Lung needle aspiration biopsies are analyzed. In our series essentially all Thoracic locations are accessible and site is no contraindication.

There are several complications by far the most important is pneumothorax requiring drainage (8,4 % in this cases).

Minimum size by us investigated is 1,5 cm. in diameter.

More than 70 % of cases ultimately proven to be neoplasms yield positive results, no false positives are reported.

The addition of this diagnostic method in combination with the usual techniques has resulted in a reduction of thoracotomy for biopsy and diagnosis of lung masses from a previous 20 % to 5 %.

BIBLIOGRAFIA

1. DISTRIBUCION Y EPIDEMIOLOGIA DEL CANCER EN ESPAÑA. SYMPOSIUM BIANUAL DE LA S. E. A. P. —Tenerife— Mayo de 1977.
2. COMUNICACION PERSONAL. CITOLOGIA DEL CANCER DE PULMON EN EL H. G. A. SYMPOSIUM BIANUAL DE LA S. E. A. P. —Tenerife— Mayo de 1977.
3. SARGENT, E. N.; TURNER, A. F., GORDONSON, J., SEHWINN, C. P. y PASHKY, O.: Percutaneous pulmonary Needle Biopsy. *Am. J. Roentgen.*, 122: 758-(74).
4. SINNER, W. N. y SANDSTEDT, A. B.: Small-cell carcinoma of the lung. *Radiology*, 121: 269, 1976.
5. KREMP, R. E., KLATTE, E. C. y COLLINS, R. D.: Technical considerations of percutaneous pulmonary biopsy. *Radiology*, 100: 285, 1971.
6. ROSENBERGER, A. y ALDER, O.: Fine needle aspiration biopsy in the diagnosis of mediastinal lesions. *Am. J. Roentgen.* 131: 239, 1978.
7. LANDMAN, S., BURGNER, F. A. y LIM, G. H. K.: Comparison of bronchial brushing and percutaneous needle aspiration. Biopsy intediagnosis of malignant lung lesions. *Radiology*, 115: 275, 1975.
8. LALLI, A. F., CORMACK, L. J. Mc., ZELCH, M., REICH, N. y BELOVICH, D.: Aspiration biopsies of chest lesions. *Radiology*, 127: 35, 1978.
9. HERMAN, P. G. y HESSEL, S. J.: The diagnostic accuracy and complications of closed lung biopsies. *Radiology*, 125: 11, 1977.