

PSEUDOLINFOMA DE PULMON: A PROPOSITO DE UN CASO

J. L. SANCHIS ALDAS, M. PERPIÑA TORDERA, F. ABAD CABACO, B. CORTES HERREROS y V. MARCO MARTINEZ

Servicio de Neumología del Departamento de Medicina Interna. Servicio de Anatomía Patológica. Ciudad Sanitaria de la Seguridad Social «La Fe». Valencia

Introducción

Apoyándose en diferencias histológicas y, sobretudo, por su buen pronóstico a largo plazo, Saltzstein¹ separó de los linfomas pulmonares una nueva entidad a la que denominó pseudolinfoma de pulmón. Posteriormente, Carrington y Liebow^{2,3} describieron un nuevo proceso, la neumonía intersticial linfocitaria (LIP) que, poseyendo características microscópicas idénticas a la entidad descrita por Saltzstein, presentaba la peculiaridad de afectar al parénquima pulmonar de forma extensa. Cabe pensar que ambas entidades se encuentran relacionadas entre sí y, como señala Spencer⁴, en definitiva representan dos formas, localizada el pseudolinfoma y difusa la LIP, de la misma enfermedad, habiéndose asimismo descrito formas intermedias⁴.

Dado lo poco habitual de este tipo de patología, presentamos un caso de pseudolinfoma pulmonar tratado quirúrgicamente, cuya evolución ha sido satisfactoria hasta el momento actual.

Observación clínica

M. R. C., varón de 67 años, administrativo, que acude al Servicio de Urgencias en marzo del 1978 por caída casual con contusión facial; es ingresado en nuestro Servicio de Neumología por el hallazgo, en una radiología rutinaria de

Recibido el día 17 de octubre de 1980.

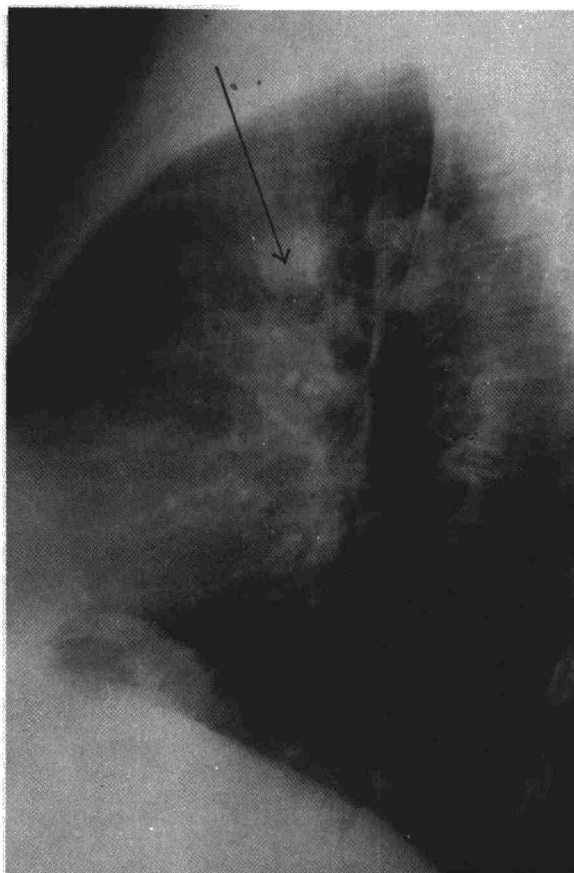


Fig. 1. Visión del nódulo en la proyección lateral.

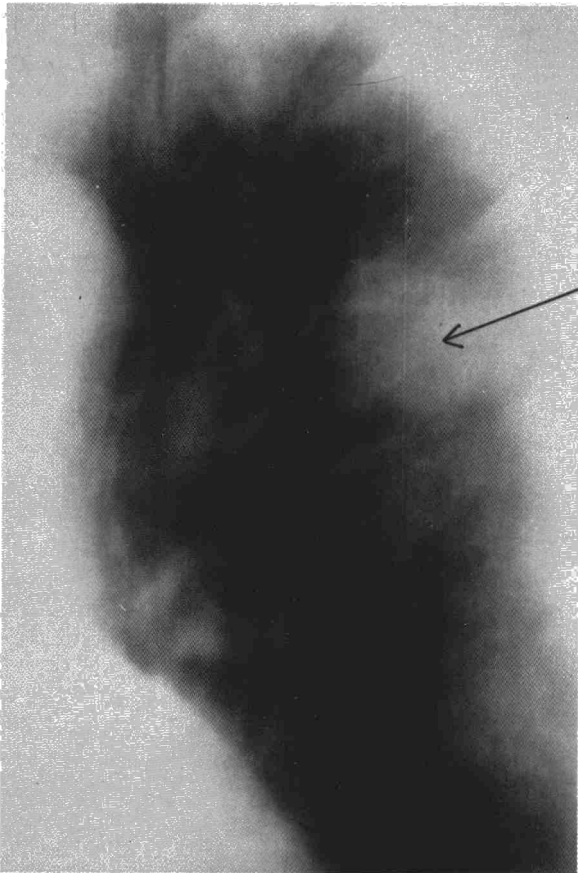


Fig. 2. Visión del nódulo en plano tomográfico.

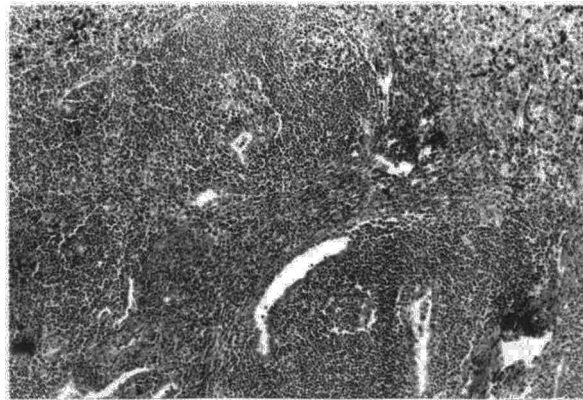


Fig. 4. A mayor aumento se observa el carácter nodular en las zonas centrales de la lesión.

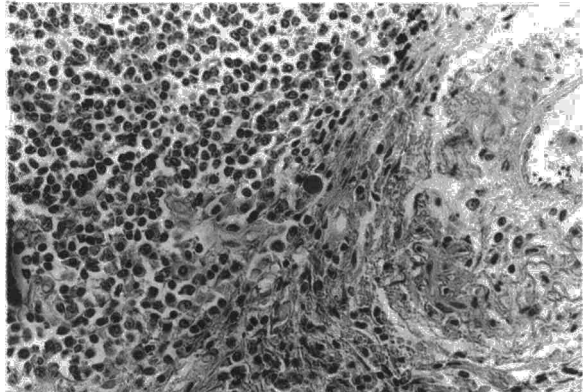


Fig. 5. La población celular está constituida por linfocitos maduros y células plasmáticas. Se observa en el centro de un cuerpo hialino.

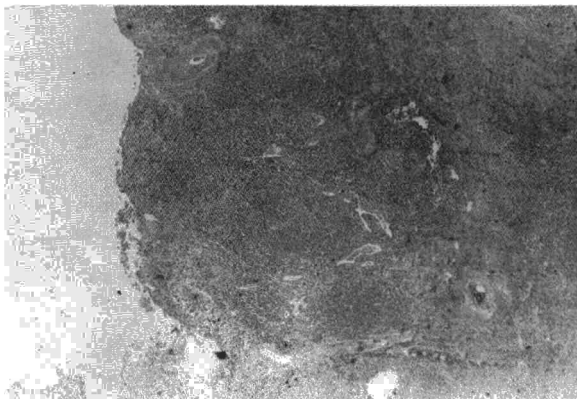


Fig. 3. Obsérvese el denso infiltrado plasmocitario, englobando luces bronquiolares.

un infiltrado infraclavicular izquierdo. Fumador de 20 cigarrillos al día, sin otros hábitos tóxicos, no refiere ningún antecedente de interés, habiendo gozado de buena salud hasta unos cinco años antes de su ingreso, en que inicia un cuadro de enfermedad pulmonar obstructiva crónica, actualmente en estadio funcional grado II. En la exploración física, salvo una hipoacusia bilateral y fractura de huesos propios de la nariz no se objetivaba ningún otro hallazgo, siendo la exploración física pulmonar completamente anodina.

En el examen radiológico de tórax se apreció la existencia de un infiltrado infraclavicular izquierdo, que en el estudio

tomográfico adoptaba un aspecto nodular de tres cm de diámetro mayor y se localizaba a nivel de planos 10, 11, 12, observándose broncograma aéreo en su interior (figs. 1 y 2).

Dentro del estudio sistemático del nódulo solitario, la serie metastásica era normal y los datos analíticos incluyendo el recuento leucocitario hemograma, VSG, parámetros del autoanalyzer (SMAC), y estudio de la coagulación, eran normales. Latex y Rose, A. A. N., A. M. L. y fenómeno L. E., negativos. Inmunolectroforesis normal. Estudio bacteriológico y citológico del esputo y del aspirado bronquial sin hallazgos anormales.

La exploración funcional respiratoria mostró un patrón espirográfico de tipo obstructivo de grado leve.

Se le practicó una fibrobroncoscopia, encontrándose una mucosa atrófica sin otros hallazgos; se hizo una biopsia transbronquial bajo control radioscópico. El estudio histológico de las muestras de biopsia demostraron únicamente una inflamación crónica inespecífica intensa.

Ante la negatividad de los estudios realizados se decidió la resección quirúrgica de la lesión. En la intervención el cirujano encontró una masa de diámetro de tres cm., dura e intraparenquimatosa, localizada en lóbulo superior izquierdo, no apreciando afectación ganglionar, se practicó una lobectomía superior izquierda. Fue intervenido 15 días después de su ingreso.

El estudio anatomopatológico de la pieza mostró una masa de tres cm. de diámetro, blanquecina e indurada, en pleno parénquima sin aparente relación con el árbol bronquial. Microscópicamente se observó un intenso infiltrado linfocitario, que adoptaba un patrón multinodular, constituido por agregados densos de linfocitos maduros y de carácter isomórfico, situados rodeando formaciones bronquiolares. En

zonas más periféricas el infiltrado era intersticial y menos denso. No se encontraron auténticos centros germinales de Flemming. A todos los niveles las lesiones se acompañan de marcado infiltrado plasmocitario con presencia de cuerpos de Russell. A la vista de estos hallazgos se estableció el diagnóstico de pseudolinfoma pulmonar. (figs. 3, 4 y 5).

La evolución fue satisfactoria habiendo sido controlado durante dos años en régimen ambulatorio, sin que hayan aparecido nuevas lesiones radiológicas, y manteniéndose estable su broncopatía crónica (fig. 6).

Comentarios

Diversos trastornos linfoproliferativos no malignos, sin relación con procesos inflamatorios, infecciosos específicos o neoplásicos, asientan en el tórax. El estudio de estas entidades surge con la descripción por Castleman y cols. en 1956⁵ de una hiperplasia ganglionar mediastínica.

Al contrario de lo que sucede con los linfomas malignos pulmonares en los que se afecta tanto el parénquima como los ganglios linfáticos⁶⁻⁸, estos procesos tienden a desarrollarse en uno o en otro lugar. Feigin y cols.⁹ dependiendo de las estructuras implicadas, los divide en dos grandes grupos: A) aquellos que afectan a ganglios linfáticos y B) los que se desarrollan principalmente sobre tejidos extraganglionares. En el primer grupo quedarían englobados la linfadenitis, con histiocitosis sinusal, la linfadenopatía angioinmunoblástica y la hiperplasia linfoidea angiomatosa o enfermedad de Castleman; mientras que el segundo agruparía a la granulomatosis linfomatoidea, la neumonía intersticial linfocítica y el pseudolinfoma.

Los pseudolinfomas pulmonares fueron definidos como infiltrados intersticiales linfocíticos benignos^{1,10,11}. Desde el punto de vista anatómopatológico, el problema fundamental radica en su diferenciación de los linfomas malignos pulmonares primitivos. Para Saltzstein el pseudolinfoma se caracterizaría por tres hechos: 1) infiltrado celular mixto con predominio de linfocitos maduros; 2) presencia de centros germinales y 3) ausencia de afectación ganglionar¹. Por contra, los linfomas malignos pulmonares se caracterizarían por exhibir un infiltrado uniforme, constituido por linfocitos jóvenes, sin centros germinales y con afectación ganglionar¹. De estos datos el criterio más definitivo que apoya el diagnóstico de pseudolinfoma sería la ausencia de una transformación maligna de los ganglios linfáticos regionales o a distancia¹²⁻¹⁴, si bien Greenberg y cols. opinan que el elemento diagnóstico fundamental en estos tumores es la escasa afectación del cartílago bronquial¹⁵. Recientemente Julsrud y cols.¹⁶ han propuesto la técnica de tinción por inmunoperoxidasa de los especímenes bronquiales para diferenciar el pseudolinfoma del linfoma linfocítico

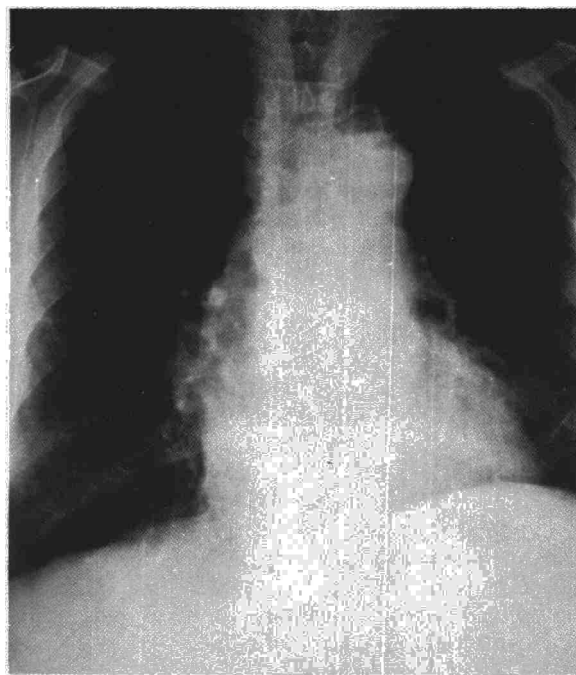


Fig. 6. Radiografía practicada dos años después de la lobectomía.

según se trate de un proceso policlonal o monoclonal.

Su etiología no está aclarada, habiéndose propuesto que esté involucrado un mecanismo inmunológico como forma especial de respuesta del intersticio pulmonar frente a diferentes agresiones^{17,18}. Ello podría explicar su ocasional asociación con entidades como el síndrome de Sjögren^{19,20}, entre otras cosas que no ocurrió en nuestro paciente.

La mayoría de los casos se han descrito en sujetos de más de 45 años, con igual incidencia en ambos sexos, asintomáticos, o con discretas algias torácicas, y cuyo estudio se inició tras el hallazgo casual de una radiología de tórax anormal^{10,22-25}, como en el caso que presentamos. La imagen varía, pudiéndose observar una masa nodular solitaria en algunos casos; y condensación parenquimatosa segmentaria que se extiende desde el hilio a la periferia, sin una localización preferente, en otros²⁶. En ambas circunstancias, no existe afectación ganglionar ni derrame pleural, si bien se ha descrito la cavitación²³. En algunas de estas lesiones se puede objetivar un broncograma aéreo que se justifica porque, aunque existe infiltración del espacio peribronquial, no se llega a obliterar el bronquio²⁴.

Establecido el diagnóstico, que depende fundamentalmente del resultado biopsico, ya que no existen datos clínicos, radiológicos o analíticos característicos, se establece el problema de la conducta a seguir. En realidad, poco se sabe de la historia natural del pseudolinfoma, ya que

la mayoría de ellos han sido extirpados, generalmente, ante la sospecha de proceso neoplásico. Interpretados inicialmente como entidades benignas¹, hoy, a la vista de los casos que evolucionan a linfomas^{20,27} se les debe considerar como potencialmente malignos^{4,22} o como Gibbs los denomina *linfomas premalignos*¹⁴. Por otro lado cabe la posibilidad de que progrese a la forma difusa (LIP). Por todo ello se presenta, como actitud más razonable, su exéresis quirúrgica^{14,22}, no habiéndose comunicado ningún caso de recidiva.

Para aquellos casos en que no se pueda llevar a cabo su extirpación, el tratamiento a seguir no está establecido, toda vez que no existe una experiencia lo suficientemente amplia como para extraer conclusiones acerca de la rentabilidad de la poliquimio, radioterapia o terapéutica esteroidea, en este proceso^{1,21,22,25}. En estas circunstancias debe realizarse una vigilancia continuada del paciente a fin de detectar cambios tanto radiológicos como anatomopatológicos que indiquen su evolución a malignidad.

Resumen

Se presenta un caso de pseudolinfoma pulmonar en un paciente portador de una enfermedad pulmonar obstructiva crónica descubierto en una radiografía rutinaria en la que apareció un nódulo solitario pulmonar, llegando al diagnóstico tras la lobectomía. A propósito del mismo son revisadas las características anatomopatológicas de la enfermedad y sus diferencias con otros linfomas.

Summary

PSEUDOLYMPHOMA OF THE LUNG. OBSERVATIONS BASED ON ONE CASE

The authors present one case of pulmonary pseudolymphoma for a patient with chronic obstructive pulmonary disease that was discovered during a routine X-ray which showed a pulmonary solitary nodule. The diagnosis was made after lobectomy. Based on this experience, the authors review the anatomicopathological characteristics of the disease and its differences with other lymphomas.

BIBLIOGRAFIA

1. SALTZSTEIN, S. L.: Pulmonary malignant lymphomas and pseudolymphomas: Classification, therapy and prognosis. *Cancer*, 16: 928, 1963.
2. CARRINGTON, C. B., y LIEBOW, A. A.: Lymphocytic interstitial pneumonia. *Am. J. Pathol.*, 48: 36, 1966.
3. LIEBOW, A. A. y CARRINGTON, C. B.: Diffuse pulmonary lymphoreticular infiltrations associated with dysproteinemia. *Med. Clin. North. Am.*, 57: 809, 1973.

4. SPENCER, H.: Pathology of the lung, pág. 942, 3.^a ed. Pergamon Press, Oxford, 1977.
5. CASTLEMAN, B., IVERSON, L. y MENENDEZ, V. P.: Localized mediastinal lymph-node hyperplasia resembling thymoma. *Cancer*, 9: 822, 1956.
6. MACDONALD, J. B.: Lung involvement in Hodgkin's disease. *Thorax*, 32: 664, 1977.
7. MANOHARAN, A., PITNEY, W. C., SCHONELL, M. E. y BADER, L. V.: Intrathoracic manifestations in non-Hodgkin's lymphoma. *Thorax*, 34: 29, 1979.
8. BALIKIAN, J. P. y HERMAN, P. G.: Non-Hodgkin lymphoma of the lungs. *Radiology*, 132: 569, 1979.
9. FEIGIN, D. S., SIEGELMAN, S. S., THEROS, E. G. y KING, F. M.: Nonmalignant lymphoid disorders of the chest. *Am. J. Roentgenol.*, 129: 221, 1977.
10. AL-SALEEM, T. y PEALE, A. R.: Lymphocytic tumors and pseudotumors of The lung. Report of five cases with special emphasis on pathology. *Am. Rev. Resp. Dis.*, 99: 767, 1969.
11. SALTZSTEIN, S. L.: Lymphoid tumors. Pathology Annual, ed. S. C. Sommers. Appleton-Century-Crofts, New York, p. 160, 1969.
12. PAPAIOANNOU, A. N. y WATSON, W. L.: Primary lymphoma of the lung: An appraisal of its natural history and a comparison with other localised lymphoma. *J. Thorac. Cardiovasc. Surg.*, 49: 373, 1965.
13. RUBIN, M.: Primary lymphoma of lung. *J. Thorac. Cardiovasc. Surg.*, 56: 293, 1968.
14. GIBBS, A. R. y SEAL, R. M. E.: Primary lymphoproliferative conditions of lung. *Thorax*, 33: 140, 1978.
15. GREENBERG, S. D., HEISLER, J. G., GYORKEY, F. y JENKINS, D. E.: Pulmonary lymphoma versus pseudolymphoma, a perplexing problem. *South. Med. J.*, 65: 775, 1972.
16. JULSRUD, P. R.: Pulmonary processes of mature appearing lymphocytes: Pseudolymphoma, Well differentiated lymphocytic lymphoma, and lymphocytic interstitial pneumonitis. *Radiology*, 127: 289, 1978.
17. MORAN, T. J. y TOTEN, R. S.: Lymphoid interstitial pneumonia with dysproteinemia: report of two cases with plasma cell predominance. *Am. J. Clin. Pathol.*, 54:747, 1970.
18. GREENBERG, S. D., HALEY, M. D., JENKINS, D. E. y FISCHER, S. P.: Lymphoplasmocytic pneumonia with accompanying dysproteinemia. *Arch. Pathol.*, 96: 73, 1973.
19. TALAL, N., SOKOLOFF, L. y BARTHE, W. F.: Extrasalivary lymphoid abnormalities in Sjögren's syndrome (reticulum cell sarcoma, pseudolymphoma, macroglobulinemia). *Am. J. Med.*, 43: 50, 1967.
20. STRIMLAN, C. V., ROSENOW, E. L., DIVERTIE, M. B. y HARRISON, E. G.: Pulmonary manifestations of Sjögren's syndrome. *Chest*, 70: 354, 1976.
21. YUM, M. N., ZIEGLER, J. R., WALKER, P. O., RIDOLFO, A. S. y BRASHEAR, R. E.: Pseudolymphoma of the lung in a patient with systemic lupus erythematosus. *Am. J. Med.*, 66: 172, 1979.
22. REICH, N. E., McCOMARCK, L. J. y VAN ORDSTRAND, H. S.: Pseudolymphoma of the lung. *Chest*, 65: 424, 1974.
23. HUTCHINSON, W. B., FRIEDENBERG, M. J. y SALTZSTEIN, S.: Primary pulmonary pseudolymphoma. *Radiology*, 82: 48, 1964.
24. BUCHWALD, J.: Pulmonary pseudolymphoma presenting as a solitary nodular density with an air bronchogram. *Chest*, 65: 691, 1974.
25. CHENG, W. K. y DOUGLAS, F. G.: Pseudolymphoma of the lung with prolonged follow-up. *Chest*, 73: 245, 1978.
26. FRASER, R. G. y PARE, J. A. P.: Diagnosis of diseases of the chest. Vol. II, p. 999. 2.^o ed., Philadelphia, W. B. Saunders. Company, 1978.
27. McNAMARA, J. J., KINGSLEY, W. B., PAULSON, D. L., DANDADE, P. B., RACE, G. J. y URSCHEL, H. C.: Primary lymphosarcoma of the lung. *Annals of Surgery*, 169: 133, 1969.