

HEMOPTISIS MASIVA ASOCIADA A UN PROYECTIL ALOJADO ASINTOMATICAMENTE EN UN PULMON DURANTE 40 AÑOS

F. GOMEZ LORENZO, C. LAMELA LOPEZ, C. VILARIÑO,
E. ALEXANDRE, J. NOGUER y P. GARCIA VAZQUEZ

Servicio de Cirugía, Departamento
de Medicina Interna y Servicio de Anestesia.
Residencia Sanitaria Nuestra Señora
del Cristal. Orense.

Introducción

La hemoptisis masiva es una de las situaciones clínicas más alarmantes que puede presentar un paciente, tanto por el dramatismo del cuadro clínico como por la elevada mortalidad que conlleva. Puesto que estos pacientes más que por desangramiento mueren por asfixia debida inundación del árbol traqueobronquial, lo que determina la tasa de mortalidad es el ritmo de la hemorragia y la resoluntividad de la actitud terapéutica. Grocco y cols¹ encontraron una mortalidad de 75 % de los pacientes con hemoptisis de más de 600 ml de sangre en 16 horas tratados conservadoramente; la letalidad se redujo a 23 % en otro grupo de pacientes con hemoptisis de similar cuantía tratados quirúrgicamente. Garzon y Gourin² refieren una mortalidad de solamente 17 % en una serie 65 resecciones pulmonares por hemoptisis masiva, definida como más de 600 ml de sangre recogida en 24 horas.

Generalmente una hemorragia pulmonar de esta magnitud se debe a tuberculosis, bronquiectasias, absceso pulmonar o tumor broncogénico; otras

etiologías son raras o insólitas¹⁻⁴. El siguiente caso clínico ilustra una de estas causas de hemoptisis masiva, producida por una bala de fusil que había permanecido alojada en un pulmón asintómicamente durante 44 años; el paciente cursó favorablemente tras una lobectomía pulmonar de urgencia.

Caso clínico

Varón de 65 años, agricultor, que ingresó el día 30-1-1981 en la Sección de Neumología tras haber tenido un episodio de hemoptisis copiosa. En 1937, durante la Guerra Civil Española, sufrió una herida por bala de fusil en el tórax, por la que estuvo hospitalizado durante unas dos semanas con fracturas costales y fue dado de alta con una bala en el pulmón derecho. Refiere una una historia de tos y expectoración durante los últimos 30 años, compatible con bronquitis crónica. Fumador de 20 cigarrillos al día. Encontrándose previamente bien, unas horas antes del ingreso comienza a expectorar abundantemente sangre roja en una cantidad total estimada por su médico de cabecera en unos 500 cc.

A su llegada al servicio de urgencias la hemoptisis había cesado, el paciente estaba intensamente nervioso, presentaba una discreta disnea y ligera cianosis. Las constantes vitales eran: tensión arterial 160/90 mm Hg, pulso 116 lat/min rítmico, respiraciones 24 por minuto y temperatura 36,7 °C. En la auscultación pulmonar se apreciaron roncus y sibilancias diseminados por ambos campos pulmonares, más acentuados en la base derecha. El resto de la exploración física fue normal.

Recibido el día 16 de abril de 1982.

Los datos de laboratorio fueron los siguientes: Valor hematocrito 53,6 %; hemoglobina 17,3 g/100 ml, recuento leucocitario 7.300/mm³, plaquetas 253.000 mm³. Tiempos de hemorragia y coagulación normales; actividad de protrombina 100 %, SMA-12 normal. Gases en sangre arterial (respirando aire ambiente): Po₂ 68 mm Hg, Pco₂ 41 mm Hg y pH 7,46. En el cultivo de esputo se aisló *Hemophilus influenzae*. BAAR en esputo (tres muestras) negativo. Reacción tuberculina 1 u PPD 7 mm. En la radiografía de tórax se aprecia un cuerpo extraño de densidad metálica (bala) y un infiltrado en el área postero-basal del lóbulo inferior del pulmón derecho adyacente a la sombra metálica; múltiples fracturas costales antiguas bilaterales (figs. 1 y 2). Pruebas funcionales con espirómetro portátil: CVF 2.045 ml (normal 3.620 ml), VEF₁ 1.470 ml y VEF₁/CVF 71 %.

El tratamiento inicial consistió en reposo absoluto, codeína y antibióticos. Sin embargo, el paciente continuó presentando hemoptisis intermitentes, con cantidades medidas de sangre que oscilaron entre 100 y 300 cc cada 24 horas. Al quinto día de hospitalización se practicó una fibrobroncoscopia que confirmó la sospecha inicial de que la sangre procedía del lóbulo inferior derecho. A partir de la exploración endoscópica se mantuvo una hemorragia incesante, de forma que transcurridas 12 horas la cantidad de sangre expectorada sobrepasaba los 800 cc. En este momento el paciente comenzaba a tener disnea importante y se decidió la intervención quirúrgica inmediata.

Con la inducción de la anestesia se colocó un tubo de Carlens para ventilación selectiva del pulmón izquierdo y aislamiento

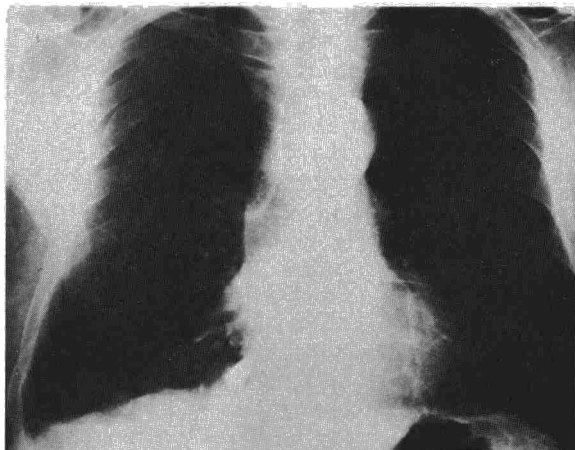

Fig. 1. Radiografía posteroanterior al ingreso, con el cuerpo extraño proyectado en el ángulo cardiopréncico derecho.

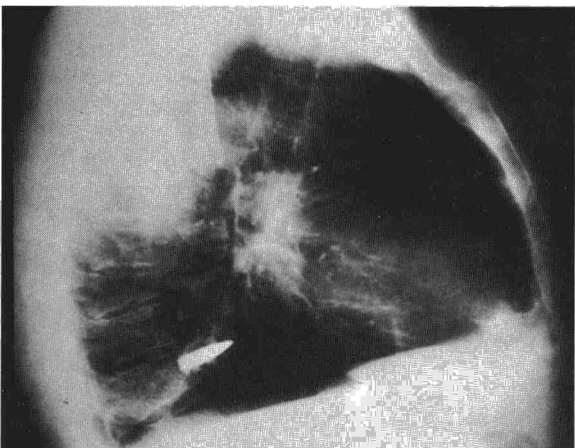


Fig. 2. Radiografía lateral mostrando la sombra de la bala en perfil. Atelectasia del segmento posterobasal derecho.

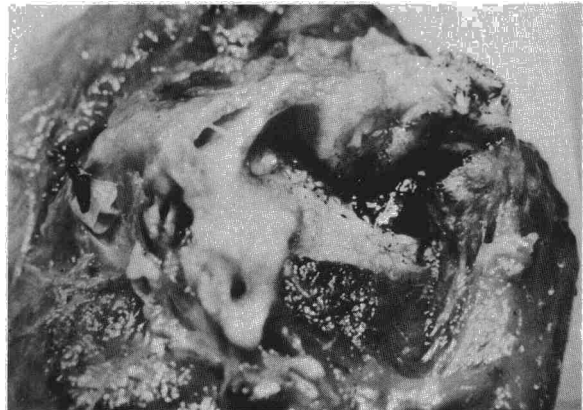

Fig. 3. Pieza de resección: la punta de la bala (recubierta de una costra negruzca) atravesando la pared bronquial engrosada (blanquecina).

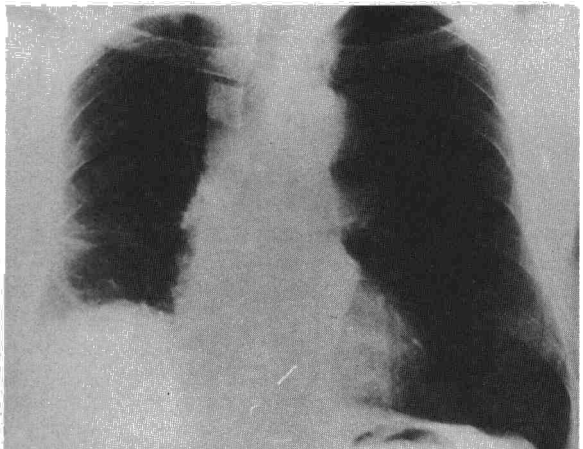


Fig. 4. Radiografía posteroanterior al ser dado de alta el paciente después de una lobectomía inferior derecha.

del árbol bronquial derecho sangrante. A mitad de la intervención se produjo una obstrucción de la luz del tubo que mantenía la ventilación por coágulos que no fue posible extraer con sondas de aspiración. Finalmente hubo que reemplazar el tubo de Carlens por un tubo endotraqueal de grueso calibre y efectuar un clampaje bronquial anticipado para controlar el compromiso respiratorio. Se practicó una lobectomía inferior derecha sin más incidentes.

El lóbulo resecado estaba rodeado por una pleura engrosada fibrótica. Al abrir longitudinalmente el bronquio se encontró la punta de la bala protruyendo en la luz bronquial, entre los orificios de los bronquios segmentarios basales medial y posterior, tras haber erosionado la pared bronquial (fig. 3). Los cortes de la pieza fijada mostraron la existencia de extensas bronquiectasias, que alcanzaban la superficie pleural en la base del lóbulo; otras zonas del parénquima pulmonar tenían un aspecto hemorrágico. En el examen microscópico se describe una extensa pérdida de parénquima pulmonar, sustituido por fibrosis. Los bronquios dilatados estaban tapizados por epitelio cilíndrico con múltiples erosiones y focos de metaplasia escamosa. El infiltrado inflamatorio crónico era inespecífico. No se pudo precisar el punto de origen de la hemorragia.

Después de la intervención el paciente se recuperó con normalidad. Fue extubado a las 12 horas y dado de alta 13 días más tarde. Visto un año después en consulta, se encontraba perfectamente, no había vuelto a tener hemoptisis y prácticamente le había desaparecido el cuadro de tos y expectoración crónicas que tenía antes de la intervención (fig. 4).

Comentarios

La presencia de cuerpos extraños intratorácicos, no es en sí misma indicación de toracotomía de urgencia, salvo cuando se le asocia alguna complicación que compromete la vida del herido en el período inmediato el traumatismo. El 80 % de los hemotórax y neumotórax traumáticos se solucionan con simple drenaje pleural⁵. Está indicada la intervención urgente cuando existe una hemorragia masiva o persistente, perforación cardíaca, rotura traqueobronquial, perforación esofágica o neumotórax abierto. Puede ser necesaria una toracotomía diferida por un hemotórax coagulado, infección por un cuerpo extraño (absceso, empiema), fístula broncopleural, quilotórax, etc.⁶. Las complicaciones de los cuerpos extraños intratorácicos suelen desarrollarse precozmente, ya sea como consecuencia de la lesión producida en su penetración o bien por infección secundaria. Es raro que se produzca migración de un cuerpo extraño después de las primeras semanas, a menos que sea un objeto muy punzante o esté estrechamente relacionado con las estructuras hiliares⁷. En general deben extraerse profilácticamente aquellos cuerpos extraños que por su tamaño, forma o localización se consideren peligrosos para el paciente. Es decir, objetos que tengan un tamaño mayor de 2,5 cm, aristas cortantes o extremos afilados, así como aquellos cuya localización se relacione con el corazón, los grandes vasos o el árbol tráqueo-bronquial^{5,6}. La naturaleza y el grado de contaminación del cuerpo extraño son factores importantes en la decisión de la oportunidad de la toracotomía. En un análisis de 2.811 traumatismos torácicos de la Guerra de Corea se encontró una incidencia de complicaciones sépticas en 60-70 % de los casos en que hubo penetración por fragmentos de explosivos, pero solamente en 10 % cuando el cuerpo extraño era una bala. Este mismo estudio estableció que la operación para extracción profiláctica de cuerpos extraños debe diferirse dos o tres semanas, siempre que la situación clínica del paciente lo permita. Tras este intervalo el paciente suele estar en mucho mejor estado general, la localización del cuerpo extraño se hace más fácil, se reduce la cuantía de la pérdida de sangre durante la intervención y la incidencia de empiema postoperatorio disminuye del 25 % (cirugía inmediata) a 2 % (cirugía diferida)⁵.

La mayoría de las balas de diverso calibre y pequeños cuerpos extraños de variada naturaleza (menores de 2,5 cm de diámetro mayor) alojados en el pulmón o pleura no requieren extracción profiláctica. La incidencia de complicaciones tardías debidas a estos objetos ha sido sorprendentemente baja en grandes series de material de guerra. Cuando se adoptó una política de intervención diferida y solamente para cuerpos extraños sintomáticos, la mortalidad operatoria fue desdeñable y se evitó

una toracotomía innecesaria en la mayoría de estos pacientes^{5,7}. En 1964 Laustela publicó un informe del seguimiento de más de 600 casos de heridas torácicas infligidas durante la Segunda Guerra Mundial: solamente 70 (14 %) de los 502 pacientes que tenían cuerpos extraños retenidos en pulmón, pleura o diafragma desarrollaron complicaciones que precisaron tratamiento quirúrgico: absceso pulmonar en 31, empiema pleural en 24, fistulas en diez y bronquiectasias locales en cinco pacientes⁷. En nuestro caso no fue posible determinar si la hemorragia procedía de las bronquiectasias o del bronquio erosionado por la bala.

Es un concepto todavía bastante generalizado el que una hemoptisis raramente produce la muerte del paciente y el tratamiento de la hemoptisis ha sido tradicionalmente conservador. Sin embargo, existen informes fiables que cifran la mortalidad de la hemorragia broncopulmonar severa entre 50 y 100 por cien^{1,2,8,10}. En 1955 Ehrenhaft⁸ propuso formalmente la toracotomía de urgencia, con resección del lóbulo o pulmón que sangra masivamente, una vez identificado el punto de origen de la hemorragia. Desde entonces diversos autores han atestiguado la superioridad del tratamiento quirúrgico sobre el conservador en la hemoptisis masiva^{1,2,9,12}. La broncoscopia realizada mientras el paciente está sangrando es el medio diagnóstico más fiable para identificar el origen de la hemorragia^{1,2,4,8,12}. Aun a riesgo de reactivar la hemoptisis, no se omitirá el examen endoscópico preoperatorio, salvo si la localización y naturaleza de la lesión sangrante ya se han establecido con seguridad por otros medios. En presencia de una hemoptisis persistente se recomienda hacer la broncoscopia en la sala de operaciones, preferiblemente con el aparato de tubo rígido por facilidad para la aspiración de coágulos, estando el quirófano y personal preparados para intubación e intervención inmediatas^{2,13}. Cuando la hemorragia es continua en el momento de iniciar la anestesia, es preciso recurrir a la ventilación de un solo pulmón y bloqueo del bronquio contralateral sangrante para evitar la inundación del pulmón sano durante la intervención quirúrgica. Con este fin se utilizaron tubos de doble luz, tipo Carlens o Robertshaw, que sin embargo, no garantizan una plena protección debido a frecuentes problemas de colocación en la urgencia del momento y por la dificultad de aspirar coágulos a través de la reducida luz de estos tubos. Más recientemente se ha logrado una mejor protección del pulmón no sangrante utilizando la intubación endobronquial con tubo de una luz y bloqueo del bronquio del pulmón sangrante con una sonda tipo Fogarty^{2,13}.

Cuando existe una contraindicación para la toracotomía, ya por una reducida reserva funcional pulmonar o por la naturaleza de la enfermedad, es posible el control de la hemoptisis por medio de una sonda de Fogarty introducida bajo vi-



sión fibroendoscópica en el bronquio lobar o segmentario sangrante, manteniendo el bloqueo con el globo de la sonda inflado durante 24 horas^{14, 15}. Otro procedimiento ensayado con éxito ha sido la embolización terapéutica de arterias bronquiales cateterizadas selectivamente, en ocasiones combinada con el bloqueo por catéter de Swan-Ganz de la rama correspondiente de la arteria pulmonar^{16, 17}.

Resumen

Las complicaciones de los cuerpos extraños intratorácicos suelen presentarse en el plazo de pocas semanas después del traumatismo. Sin embargo, existen excepciones memorables a esta regla general. Presentamos un caso de hemoptisis masiva en un hombre de 65 años de edad que había vivido asintóticamente con una bala alojada en un pulmón durante 44 años. Fue necesaria una lobectomía inferior derecha de urgencia para control de la hemorragia.

Se discuten las indicaciones de cirugía para extracción de cuerpos extraños intratorácicos y se comentan los problemas que plantea el tratamiento quirúrgico de las hemoptisis masivas persistentes.

Summary

MASSIVE HEMOPTYSIS DUE TO A BULLET LODGED SYMPTOMLESS IN THE CHEST FOR 44 YEARS.

Complications due to foreign bodies lodged in the chest will usually manifest a few weeks of the injury. Nevertheless, some striking exceptions may be encountered.

A 65-year-old man presented with massive hemoptysis after living symptom-free with a bullet lodged in his chest for 44 years. Urgent lower right lobectomy was necessary to control the hemorrhage.

Indications for surgery for the removal of foreign bodies from the chest are discussed, as are the problems related to surgical treatment for repeated massive hemoptysis.

BIBLIOGRAFIA

1. Crocco JA, Rooney JJ, Frankushen DS, Dibenedetto RJ, Lyons HJ: Massive hemoptysis. *Arch Int Med* 1968; 121: 495-498.
2. Garzon AA, Gourin A: Surgical management of massive hemoptysis. *Ann Surg* 1978; 187: 267-271.
3. Boren HG, Busey J, Corpe RF, Newman MM, Organick AB, Lester W: The management of hemoptysis. *Am Rev Respir Dis* 1966; 93: 471-474.
4. Pursel SE, Lindskog GE: Hemoptysis: A clinical evaluation of 105 patients examined consecutively on a thoracic surgical service. *Am Rev Respir Dis* 1961; 84: 329-336.
5. Valle AR: An analysis of 2,811 chest casualties of the Korean Conflict. *Dis Chest* 1954; 26: 623-633.
6. Ballinger WF, Rutherford RB, Zuidema GD, eds. *The management of trauma*. 2.^a ed. Philadelphia: Saunders Company, 1973.
7. Laustela E: Thorax traumatology. *Acta Chir Scand* 1964 (Suppl); 332: 17-22.
8. Ehrenhaft JL, Taber RE: Management of massive hemoptysis not due to pulmonary tuberculosis or neoplasm. *J Thorac Surg* 1955; 30: 275-286.
9. Ford JM, Claus RH, Askari SA, Wylie RH: The surgical treatment of pulmonary hemorrhage in tuberculosis. *J Thorac Surg* 1958; 35: 341-346.
10. Lindberg EJ: Emergency operation in patients with massive hemoptysis. *Am Surg* 1964; 30: 158-159.
11. Yeoh CB, Hubaytar RT, Ford JM, Wylie RH: Treatment of massive hemorrhage in pulmonary tuberculosis. *J Thorac Cardiovasc Surg* 1967; 54: 503-510.
12. McCollum WB, Mattox KL, Guinn GA, Beall AC: Immediate operative treatment for massive hemoptysis. *Chest* 1975; 67: 152-155.
13. Gourin A, Garzon AA: Control of hemorrhage in emergency pulmonary resection for massive hemoptysis. *Chest* 1975; 68: 120-121.
14. Gottlieb LS, Hillberg R: Endobronchial tamponade therapy for intractable hemoptysis. *Chest* 1975; 67: 482-483.
15. Saw EC, Yokoyama T, Lee BC: Flexible fiberoptic bronchoscopy and endobronchial tamponade in the management of massive hemoptysis. *Chest* 1976; 70: 589-591.
16. Remy J, Arnaud A, Fardou H, Giraud R, Voisin C: Treatment of hemoptysis by embolization of bronchial arteries. *Radiology* 1977; 122: 33-37.
17. Bredin CP, Richardson PR, King KC, Sniderman KW, Sos T: Treatment of massive hemoptysis by combined occlusion of pulmonary and bronchial arteries. *Am Rev Respir Dis* 1978; 117: 969-973.