

## NODULO PULMONAR SOLITARIO EN EL CURSO DE MELANOMA MALIGNO. A PROPOSITO DE CUATRO OBSERVACIONES

J. DE GRACIA ROLDAN, R. VIDAL PLA,  
J.A. CAPDEVILA MORELL, J. RUIZ MANZANO,  
J. ROIG CUTILLAS, R. ORRIOLS MARTINEZ  
y C. SANJUAS BENITO

Sección de Neumología. Departamento  
de Medicina Interna. Ciudad Sanitaria Valle  
de Hebrón. Barcelona.

### Introducción

El nódulo pulmonar solitario (NPS) es un frecuente hallazgo radiológico que se encuentra en el 0,1 % de las radiografías practicadas en la población adulta y es debida a una gran variedad de entidades que afectan a pulmón y cuya etiología puede ser benigna o maligna<sup>1</sup>. Serias dudas en cuanto a etiología y conducta a seguir, se plantean cuando en un enfermo portador de una neoplasia extratorácica se descubre un NPS.

El melanoma maligno (MM) representa el 1 % de todos los tumores malignos<sup>2</sup> y se produce por degeneración de células melanosintetizantes, siendo la piel el origen del 90 % de ellos<sup>3</sup>. El MM tiene la capacidad de metastatizar a cualquier órgano del cuerpo, localizándose en el tórax entre el 70-92 % de los casos<sup>4,7</sup>, siendo el pulmón el lugar en que con más frecuencia (84 %) aparece la primera metástasis<sup>6</sup>. Las metástasis pulmonares del MM se presentan como NPS en un 12-24 % y cuando se les controla estrechamente por métodos radiológicos, la proporción puede llegar a ser de hasta un 59 %<sup>4-6</sup>.

Recibido el día 3 de mayo de 1982.

El motivo de este trabajo es resaltar la importancia de llegar al diagnóstico etiológico de los NPS aparecidos en enfermos afectos de MM, ya que pueden ser muy diferentes, tanto la conducta terapéutica como el pronóstico de los mismos.

Presentamos cuatro enfermos afectos de MM en los que se descubrió un NPS que correspondían a lesiones endobronquiales, pudiendo ser diagnosticados por fibrobroncoscopia; todos ellos fueron vistos en la Sección de Neumología de la C.S. Valle de Hebrón de Barcelona durante el año 1981.

### Observación clínica

*Caso n.º 1:* Varón de 34 años de edad; sin antecedentes laborales, tóxicos ni patológicos de interés. Tres meses antes de su ingreso inicia dolor en región dorso-lumbar que fue progresivamente aumentando y no respondió a tratamiento médico sintomático, practicada radiografía de tórax se observó un NPS en lóbulo superior de hemitórax izquierdo (LSI), siendo remitido a nuestro servicio donde ingresó. La exploración física minuciosa mostró la presencia de dolor a la palpación a nivel de 7.ª vértebra dorsal (VD) y 4.ª costilla derecha, así como nódulo subcutáneo duro, mal delimitado, adherido a planos profundos de localización lumbar derecha. Analítica general sin alteraciones significativas. Radiografía de tórax proyección posteroanterior (fig. 1) muestra NPS de unos 4 cm de diámetro, bien delimitado, localizado en LSI; proyección lateral (fig. 2) evidencia imagen osteolítica y aplastamiento de 7.ª VD. La broncoscopia pu-

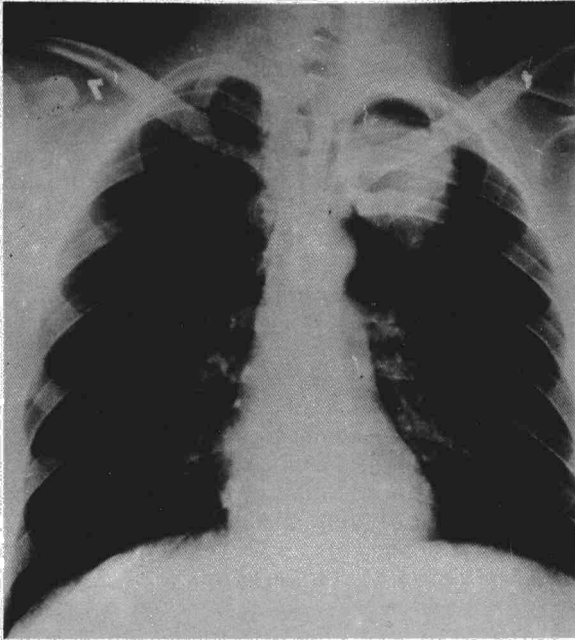


Fig. 1. Radiografía PA de tórax en la que se observa un NPS en LSI.

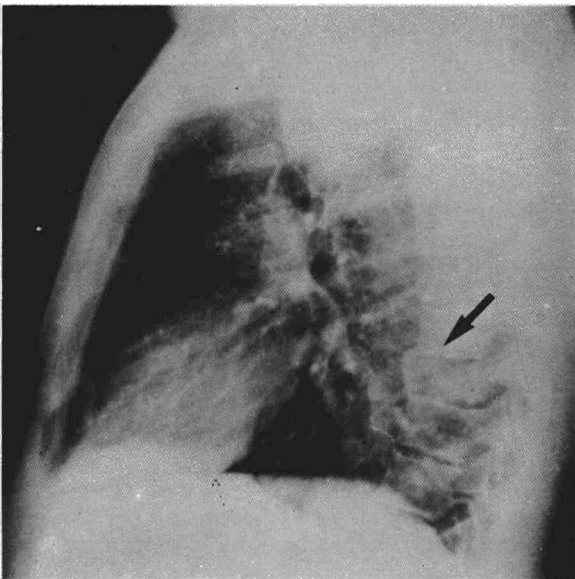


Fig. 2. Radiografía lateral de tórax en la que se aprecia osteolisis y aplastamiento de 7.ª VD (flecha).

so de manifiesto una tumoración endobronquial en el segmento ápico-posterior del lóbulo superior izquierdo, cuya biopsia, al igual que la de la tumoración subcutánea lumbar, correspondió a metástasis de melanoma maligno. La gammagrafía ósea con pirofosfatos confirmó la presencia de acúmulos patológicos en 4.ª costilla derecha y 7.ª y 9.ª VD. Una segunda exploración física, el examen oftalmológico y la gammagrafía hepática resultaron negativas para la presencia de tumoraciones sugestivas de melanoma maligno.

**Caso n.º 2:** Varón de 81 años de edad fumador de un paquete de cigarrillos al día desde su juventud. Antecedentes patológicos de habersele extirpado un año antes, un melanoma nodular de células pequeñas grado 5 en cuero cabelludo, que fue tratado con inmunoterapia mediante escarificaciones de BCG. Acudió

al servicio de urgencias de nuestro centro por hemoptisis de repetición de un mes de evolución ingresando en nuestro servicio para estudio. La exploración física general fue normal a excepción de la cicatriz en cuero cabelludo debida a la extirpación del melanoma hacía un año. La analítica general sólo destacó una VSG de 68 siendo el resto de los parámetros normales. La radiografía de tórax (fig. 3) mostró un NPS de unos 3 cm de diámetro parahiliar derecho. La citología de esputo se informó como células atípicas compatibles con neoplasia primitiva de pulmón. La broncoscopia descubrió una masa endobronquial a nivel de bronquio principal derecho, a 1 cm de carina, cuya biopsia reveló que se trataba de un carcinoma epidermoide de pulmón.

**Caso n.º 3:** Varón de 68 años de edad. Fumador de un paquete de cigarrillos al día. Antecedentes patológicos de enucleación ocular hacia ocho años por melanoma maligno en región orbitaria; seis meses antes de su ingreso presentó recidiva

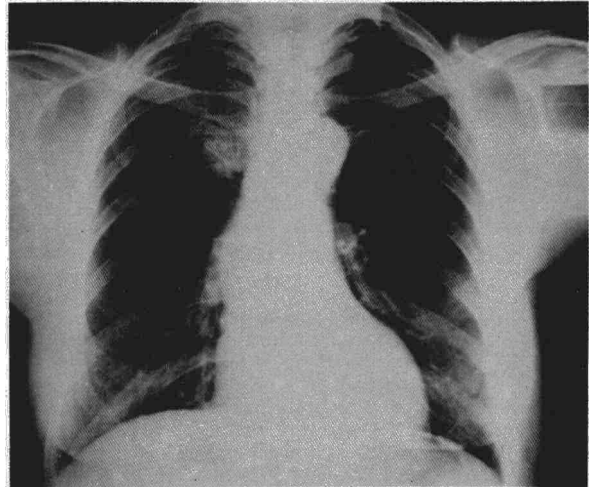


Fig. 3. Radiografía PA de tórax en la que se contempla NPS suprahiliar derecha.

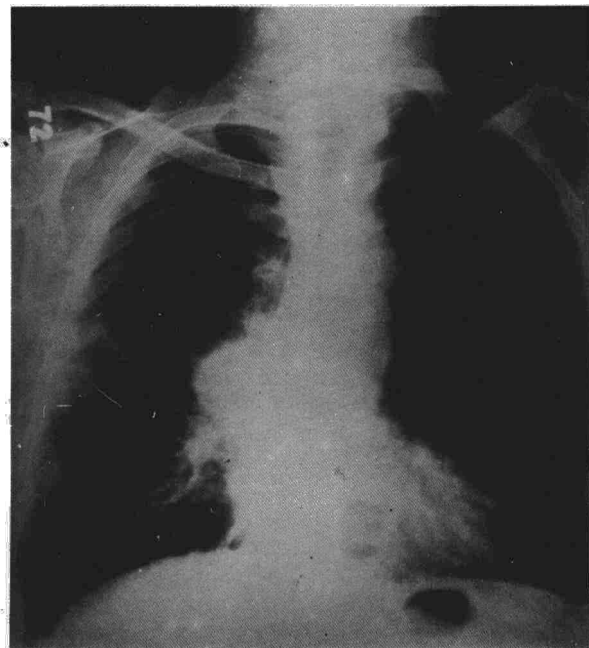


Fig. 4. Radiografía PA de tórax en la que se muestra NPS parahiliar derecha.

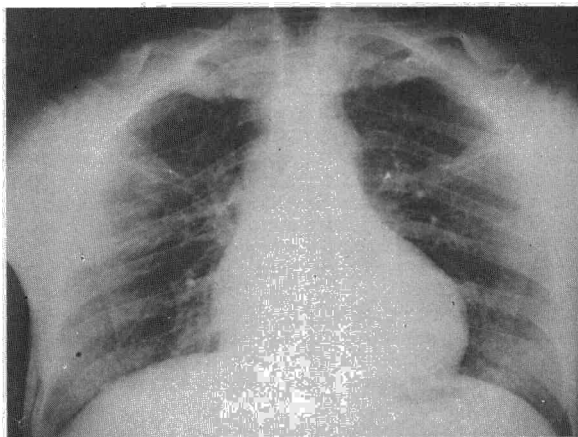


Fig. 5. Radiografía PA de tórax en la que se observa NPS suprahiliar.

del melanoma maligno en región submaxilar izquierda que fue tratado quirúrgicamente con vaciamiento ganglionar regional y quimioterapia. Ingresó en nuestro servicio por hemoptisis. La radiografía de tórax (fig. 4) presenta NPS en región hilar derecha, desplazamiento traqueal a la izquierda, granuloma calcificado basal derecho y casquete pleural derecho. La broncoscopia mostró tumoración endobronquial que ocluía casi completamente la luz del bronquio lobar superior; el estudio anatómopatológico de la biopsia correspondió a metástasis de melanoma maligno.

*Caso n.º 4:* Varón de 36 años de edad sin antecedentes tóxicos de interés. Antecedentes patológicos de haber sido intervenido, hacia tres años, de tumoración azulada en cara interna de pierna derecha cuyo informe anatómopatológico fue de angioma. Un año antes de su ingreso en nuestro servicio fue visitado por primera vez en nuestro centro por la presencia de una tumoración en región inguinal derecha que correspondió a una adenopatía con metástasis de melanoma maligno, recibiendo tratamiento con quimioterapia. Ingresando de nuevo en nuestro centro por hemoptisis de repetición, la exploración física evidenció una lesión cutánea, azulada, del tamaño de una lenteja, sobre la cicatriz del angioma extirpado hacia tres años en cara interna de pierna derecha. Analítica general sólo mostró elevación de VSG de 119. La radiografía de tórax (fig. 5) muestra una masa suprahiliar derecha. El estudio broncoscópico demostró la existencia de una tumoración en la luz del bronquio del lóbulo superior derecho. El informe anatómopatológico tanto de la lesión cutánea como de la tumoración endobronquial correspondió a sendas metástasis de melanoma maligno.

### Comentario

De los casos que hemos podido observar, vemos que en el 2.º, 3.º y 4.º el diagnóstico de MM era conocido previamente y la etiología del NPS fue una segunda neoplasia (carcinoma epidermoide de pulmón) y dos metástasis endobronquiales del MM respectivamente; en el caso n.º 1 el NPS fue el descubrimiento inicial, que correspondió a una metástasis endobronquial de MM, hallándose también la presencia de otras metástasis de MM en piel y huesos, no pudiéndose encontrar el melanoma primitivo.

La eventualidad de que un NPS corresponda a una metástasis es del 3 al 6 % del conjunto de NPS del adulto<sup>8,9</sup>, correspondiendo a MM el 6-15 % de todos los NPS metastásicos, lo que representa que de 1 a 9 de cada mil NPS aparecidos en el adulto lo serán por metástasis de MM<sup>9,12</sup>.

Un problema clínico frecuente se suscita cuando

ante un enfermo afecto de neoplasia extratorácica se descubre la presencia de un NPS que puede corresponder a una metástasis, una neoplasia primitiva de pulmón o a una lesión benigna. La incidencia que representa que un NPS corresponda a metástasis pulmonar, conocida la existencia de una neoplasia extratorácica previa, variará según el tipo y origen de ésta; así cuando se trate de un MM el NPS será debido a metástasis en el 80-90 % de los casos, en el 90 % si se trata de un sarcoma, 50 % en el cáncer de colon y recto, riñón o testicular, y en menos del 10 % en los de origen laríngeo, prostático o gástrico<sup>10</sup>.

En el caso n.º 2 el NPS fue una segunda neoplasia. En una revisión de Moertel<sup>14</sup> sobre 37.580 enfermos neoplásicos, de la Clínica Mayo de EEUU, sólo en 1.052 o 2,8 % de los enfermos presentaban neoplasias primitivas múltiples y de éstos el MM estaba presente en nueve, es decir, en el 0,8 %. Si sólo tenemos en cuenta las neoplasias múltiples en las que el cáncer de pulmón es una de ellas, el MM se halla implicado en el 0,6 % según la revisión realizada por Cahan<sup>15</sup> sobre un total de 332 neoplasias de pulmón asociada a otra neoplasia primitiva. Ahora bien, en un enfermo con MM y NPS la posibilidad de que éste corresponda a una neoplasia primitiva de pulmón es inferior al 10 % y de que sea una lesión benigna de pulmón del 10 al 15 %<sup>7,9,13-15</sup>.

En tres de nuestros enfermos (casos 1, 3 y 4), el NPS resultó ser una metástasis endobronquial de MM. Las metástasis endobronquiales se definen como la presencia evidente de tumoración metastásica en bronquios principales o lobares<sup>16</sup>. La incidencia de metástasis endobronquial es rara, sólo se da en el 2 % de enfermos muertos por tumor sólido extratorácico<sup>16,17</sup>; siendo los tumores primitivos más frecuentes los originados en mama, colon y recto, riñón y melanoma maligno correspondiendo a éste el 5 % de ellos<sup>10,16,18</sup>. De las metástasis pulmonares por MM el 3 % tienen, tan sólo, localización endobronquial.

Mención aparte merece el MM como tumor primitivo de pulmón, generalmente de localización endobronquial, se presenta radiológicamente como NPS. Tan sólo existen doce casos descritos en la literatura<sup>19</sup> de los cuales sólo seis pueden considerarse suficientemente documentados; sin embargo, esta forma de tumor primitivo pulmonar debe ser considerado con reservas ya que por una parte no existen normalmente melanocitos en el tracto respiratorio inferior, y por otra no es infrecuente, que como en nuestro caso n.º 1, un MM de piel disemine a cualquier viscera del organismo remitiendo espontáneamente el tumor primitivo<sup>5,19,20</sup>.

En nuestros cuatro casos el NPS corresponde a lesiones endobronquiales y se pudo llegar al diagnóstico mediante fibrobroncoscopia y la biopsia de las mismas. En estos enfermos no deben eludirse nunca las exploraciones como la broncoscopia, la

citología de esputo y en casos seleccionados las biopsias transtorácica y transbronquial e incluso la biopsia quirúrgica, las cuales nos darán el diagnóstico y en algunos casos nos permitirán un tratamiento quirúrgico que puede mejorar mucho el pronóstico.

Es importante descubrir precozmente la aparición de las metástasis pulmonares del MM, que pueden pasar de un 12-24 % a un 50-60 % en forma de NPS como demuestra Gromet<sup>6</sup>, al someter a estrecha vigilancia a los MM en estadio Ia, con tumoración de grosor superior a 1,5 mm y/o que presenten recidiva local o regional; resultando ser la combinación de radiografía de tórax, tomografías y TAC torácico los métodos que proporcionan mayor rendimiento<sup>6, 21-23</sup>. No obstante, no todo NPS que aparece en un enfermo con MM es debido a metástasis de éste, ya que en el 5-10 % de los casos se tratará de un tumor primitivo de pulmón y en el 10-15 % a una tumoración pulmonar benigna<sup>9, 14, 15</sup>.

A pesar de todas las estadísticas, éstas no nos ayudan a resolver el caso particular, por lo que ante un enfermo que presente MM y NPS nuestros esfuerzos deben ir dirigidos al diagnóstico del nódulo pulmonar solitario y al despistaje de otras posibles metástasis, con el fin de indicar la posibilidad de tratamiento quirúrgico que es el que ofrece mayor perspectiva de supervivencia, tanto si se trata de una metástasis pulmonar única como de la mayoría de neoplasias primitivas de pulmón<sup>6, 13, 24</sup>.

## Resumen

Los autores presentan cuatro casos de enfermos con MM y NPS que corresponden tres a metástasis endobronquial y uno a neoplasia bronquial primitiva. Revisan la literatura señalando la incidencia y el origen del NPS que aparece en el transcurso de una neoplasia extratorácica en general y del melanoma maligno en particular. Los autores destacan la importancia del seguimiento de los enfermos con MM para la detección precoz de metástasis pulmonar, que es única en el 50 % de las metástasis a pulmón, señalando los métodos de diagnóstico más rentables.

## Summary

### SOLITARY PULMONARY NODULE IN ASSOCIATION WITH MALIGNANT MELANOMA.

Four patients with malignant melanoma (MM) and associated solitary pulmonary nodules (SPN) are described, three had endobronchial metastasis and one primary bronchial neoplasm. The pertinent literature is reviewed for the incidence and origin of SPN which appear with extrathoracic neoplasms in general and malignant melanoma in particular.

The importance of following-up all patients with MM for early detection of pulmonary metastasis,

which may be the only manifestation in 50 % of all pulmonary metastasis, is emphasized. The diagnostic methods of choice are discussed.

## BIBLIOGRAFIA

- Holin SM, Dwork RE, Glaser S, Rikli AE, Stocklen JB: Solitary pulmonary nodules found in a community-wide chest roentgenographic survey. *Am Rev Tuberc* 1959; 79: 4-10.
- Heenan PJ, Mulrone CD, Holmna CD, Armstrong BK: Frequency of thin malignant melanoma. *The Lancet* 1980; 1: 530-538.
- Fitzpatrick TB, Sober AJ, Mihm MC: Malignant melanoma of the skin. En: *Harrison's Principles of internal medicine*. Ninth edition. Ed Mc Graw-Hill. Ko Gakusha LTD Tokyo 1981; 1654-1656.
- Das Gupta T, Brasfield R: Metastatic melanoma. *Cancer* 1964; 17: 1323-1339.
- Webb ER, Gamsu G: Thoracic metastasis in malignant melanoma. *Chest* 1977; 71: 176-181.
- Gromet MA, Ominky SH, Epstein WL, Blois MS: The thorax as the initial site for systemic relapse in malignant melanoma: a prospective survey of 324 patients. *Cancer* 1979; 44: 776-784.
- Einhorn LH, Burgess MA, Vallejos C: Prognostic correlations and response to treatment in advanced metastatic melanoma. *Cancer Res* 1974; 34: 1995-2004.
- Steele JD: Report of a cooperative study of resected asymptomatic solitary pulmonary nodules in males. *J Thoracic and Cardiovasc. Surg* 1963; 46: 21-39.
- Mc Clure CD, Boucot KR, Shipman GA, Gilliam AG, Milmore BK, Lloyd JW: Solitary pulmonary and primary lung malignancy. *Arch Environ Health* 1961; 3: 127-131.
- Clausen JL: Metastatic tumors of the lung. *Manual of clinical problems in pulmonary medicine with annotated key references*. Edited by Richard A. Bordow, Ed. Stool W, Moser KM. Little Brown and Co, Boston 1980.
- Adkins PC, Wesselhoeft CW, Newman W, Blades B: Thoracotomy on the patient which previous malignancy: metastasis or new primary. *J Thoracic and Cardiovasc Surg* 1968; 56: 351-361.
- Vidne BA, Richter FS, Levy MJ: Surgical treatment of solitary pulmonary metastasis. *Cancer* 1976; 38: 2561-2563.
- Moertel CG, Dockerty MB, Baggenstoss AH: Multiple primary malignant neoplasms. *Cancer* 1961; 14: 221-230.
- Cahan WG: Multiple primary cancers one of which is lung. *Surgical Clinics of North America* 1969; 49: 323-335.
- Paglicci A: Metastatic tumors of the lung: a study of 152 cases. *Radiol Med (Tor)* 1956; 42: 184-189.
- Braman SS, Whitcomb ME: Endobronchial metastasis. *Arch Intern Med* 1975; 135: 543-547.
- Baumgarther WA: Metastatic malignancies from distant sites to the tracheobronchial tree. *J Thorac Cardiovasc Surg* 1980; 79: 499-503.
- Fraser RG, Paré JAP: *Diagnosis of diseases of the chest*. Second edition. Ed Saunders, Philadelphia 1978; Vol II: 1123.
- Taboada CF: Primary melanoma of the lung. *Chest* 1972; 62: 629-631.
- Jansen R, Egedorf A: Primary melanoma of the lung. *Scand J Resp Dis* 1967; 48: 127-135.
- Muhm JR, Brown LR, Crowe JK: Use of computed tomography in the detection of pulmonary nodules. *Mayo Clinic Proc* 1977; 52: 345-348.
- Chang AE, Schaner EG, Conkle DM, Flye MW, Doppman JL, Rosenberg SA: Evaluation of computed tomography in the detection of pulmonary metastasis. *Cancer* 1979; 43: 913-916.
- Neifeld JP, Michaelis LL, Doppman JL: Suspected pulmonary metastasis correlation of chest X-ray whole lung tomograms and operative findings. *Cancer* 1977; 39: 383-387.
- McCormack PM, Bains MS, Beattie EJ, Martini N: Pulmonary resection in metastatic carcinoma. *Chest* 1978; 73: 163-166.