

LINFANGITIS CARCINOMATOSA PULMONAR. CORRELACIONES CLINICO-MORFOLOGICAS

F. MUÑOZ LUCENA, D. MARTINEZ PARRA, F. RODRIGUEZ PANADERO,
N. PEÑA GRIÑAN y J. LOPEZ MEJIAS

Servicio de Neumología. C. S. Virgen del Rocío. Sevilla.

Se revisan los hallazgos anatomopatológicos, clínicos, radiográficos y sus posibles correlaciones en 29 casos de linfangitis carcinomatosa pulmonar diagnosticados por necropsia.

Los principales hallazgos anatomopatológicos fueron: linfangitis macroscópica (28 casos), invasión neoplásica de ganglios linfáticos hiliares y mediastínicos (21 casos), nódulos tumorales diseminados bilateralmente (14 casos) y trombosis arteriales tumorales (9 casos). La asociación y distribución de estas lesiones fue distinta según la localización del tumor primitivo, sugiriendo la posibilidad de dos vías diferentes de llegada de las células tumorales al sistema linfático pulmonar. Sólo en 23 casos existieron manifestaciones clínicas respiratorias. Disnea, tos y dolor torácico fueron los síntomas más frecuentes. El hallazgo radiográfico más sobresaliente y frecuente fue la existencia de un patrón lineal de tipo intersticial que predominaba en campos superiores y medios y que muy a menudo se acompañaba de derrame pleural de morfología y extensión variables y de un número variable de micronódulos diseminados por ambos pulmones.

Las correlaciones entre estos hallazgos fueron buenas, si exceptuamos las referentes a la valoración radiográfica de las adenopatías. Se discuten las posibles explicaciones de estos hechos y se comparan nuestros resultados con los de la literatura.

Pulmonary carcinomatous lymphangitis.
Clinical-morphological correlations

The pathological, clinical and radiological findings in 29 cases of pulmonary carcinomatous lymphangitis, diagnosed at autopsy, and their possible correlations, are analyzed.

The main pathological findings were: Macroscopical lymphangitis (28 cases), hilar and mediastinal lymph node invasion (21 cases), tumor nodes with bilateral dissemination (14 cases) and tumoral arterial thrombosis (9 cases). The association and distribution of these lesions depended on the site of the primary tumor, suggesting the possibility of two different pathways for the arrival of tumor cells to the pulmonary lymphatic system. Only in 23 cases there clinical respiratory features. Dyspnea, cough and thoracic pain were the most common symptoms. The most outstanding and common radiological finding was a lineal interstitial pattern predominating in mid and high radiological lung fields, very often accompanied by pleural effusion (varying in morphology and extent) and a variable number of micronodules throughout both lungs.

Correlation between these findings was good except for the case of radiological lymph node assessment. Possible explanations for these facts are discussed, and our are compared to those from literature.

Arch Bronconeumol 1984; 20:147-155.

Introducción

La diseminación neoplásica de un tumor a través del sistema linfático pulmonar produce un cuadro clínico bastante característico que conocemos por el nombre de linfangitis carcinomatosa. La mayoría de las series publicadas¹⁻⁴, señalan al estómago,

bronquios y mama como las localizaciones más frecuentes de los tumores que adoptan este patrón de diseminación tumoral. Sus principales manifestaciones clínicas y radiológicas son muy similares a las producidas por la amplia gama de enfermedades que cursan con una afectación del intersticio pulmonar. Su curso clínico es generalmente muy rápido, con un desenlace fatal en la mayoría de las ocasiones en los tres-cuatro meses siguientes al co-

Recibido el 7-9-1983 y aceptado el 3-3-1984.



mienzo de la sintomatología^{5,6}. Si a todo lo anteriormente expuesto, le añadimos que en no pocas ocasiones la sintomatología causada por el tumor primitivo suele estar ausente o relegada a un plano secundario por el protagonismo de las manifestaciones respiratorias, no son de extrañar las dificultades con que en la mayoría de las ocasiones tropiezan los clínicos para su diagnóstico.

Con objeto de obtener un mejor conocimiento de esta forma de diseminación tumoral, de su cuadro clínico, así como sus diferencias con otras enfermedades que afectan al intersticio pulmonar, hemos analizado los hallazgos anatomopatológicos, clínicos y radiológicos encontrados en una serie de autopsias clínicas que presentaban este modelo de diseminación tumoral.

Material y métodos

Hemos revisado los protocolos de 154 necropsias realizadas en enfermos procedentes del Departamento de Medicina Interna de la C. S. Virgen del Rocío entre los años 1970 y 1982, en los que se pudo demostrar la existencia de una neoplasia en cualquier localización del organismo. De los 46 casos en los que existió una participación primitiva o metastásica pulmonar hemos seleccionado 29 casos en los que se comprobó la existencia de una diseminación neoplásica a través de los linfáticos pulmonares. El origen de la neoplasia en estos casos, su relación con el número de casos examinados de ese mismo origen con y sin afectación neoplásica pulmonar, así como su tipo histológico se recogen en las tablas I y II.

En cada uno de estos 29 casos hemos revisado la iconografía, preparaciones histológicas, historia clínica y radiografías ante-

TABLA II
Histología de los tumores primitivos

Adenocarcinoma	22
Epidermoide	3
Oat-cell (pulmón)	3
C. indiferenciado	1

roposterior y lateral de tórax realizadas dentro del mes y medio anterior a la muerte, con especial interés en observar las correlaciones existentes entre los hallazgos anatomopatológicos, clínicos y radiológicos.

Todas las radiografías fueron examinadas de forma independiente por dos lectores, sin que ninguno de ellos conociese previamente los hallazgos necrópsicos encontrados en cada caso. En cada una de ellas se analizó la existencia o no y su localización de líneas A, B y C de Kerley, patrón nodular bilateral, adenopatías hiliares y mediastínicas y derrame pleural o pericárdico. Al finalizar el análisis de cada radiografía se le pidió a cada lector su impresión global acerca de la existencia o no de un patrón intersticial.

Resultados

1. Anatomía patológica

Los principales hallazgos anatomopatológicos encontrados en nuestros casos se exponen en la tabla III.

Todos los casos, excepto uno, mostraron en el examen macroscópico de los pulmones uno o varios signos (engrosamiento de los septos, red blanquecina subpleural, engrosamiento de las paredes bronquiales, etc.) que nos hicieron pensar en una afectación neoplásica de los linfáticos pulmonares

TABLA I

Distribución de los casos con linfangitis carcinomatosa según la localización primitiva de la neoplasia en 154 necropsias tumorales

	N.º de casos examinados	N.º de casos con metástasis pulmonar	N.º de casos con linfangitis carcinom.
Tumores torácicos			
Pulmón	43	—	14
Mesotelioma	4	4	—
Tumores extra-torácicos			
Vías biliares	19	9	5
Hígado	17	5	—
Colon	10	3	1
Páncreas	9	6	2
Estómago	7	3	1
Vejiga urinaria	5	2	—
Riñón	4	2	2
Próstata	3	1	1
Tiroides	3	1	—
Mama	3	2	1
Genitales	4	4	1
Suprarrenales	1	1	1
Hueso	1	1	—
Melanoma	1	1	—
Timo	1	1	—
Diafragma	1	1	—
Otros	18	—	—
TOTAL	154	43	29

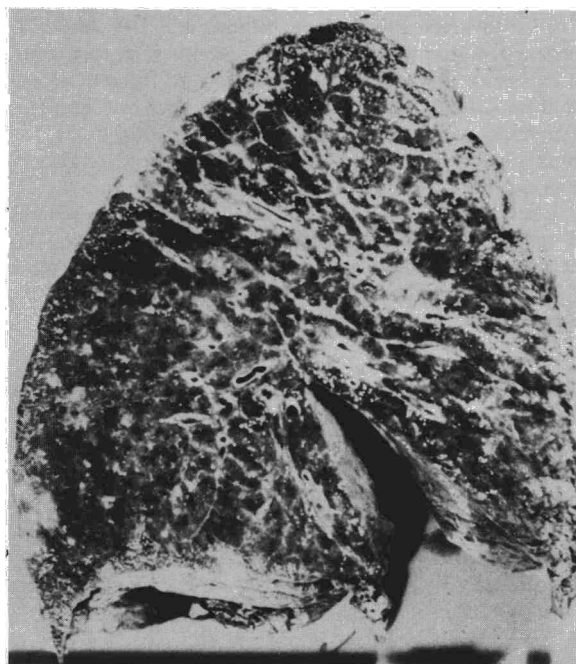


Fig. 1. Corte pulmonar. Engrosamiento de septos pulmonares y paredes bronquiales y vasculares, más marcada en lóbulo superior. Tumor primitivo: adenocarcinoma de páncreas.

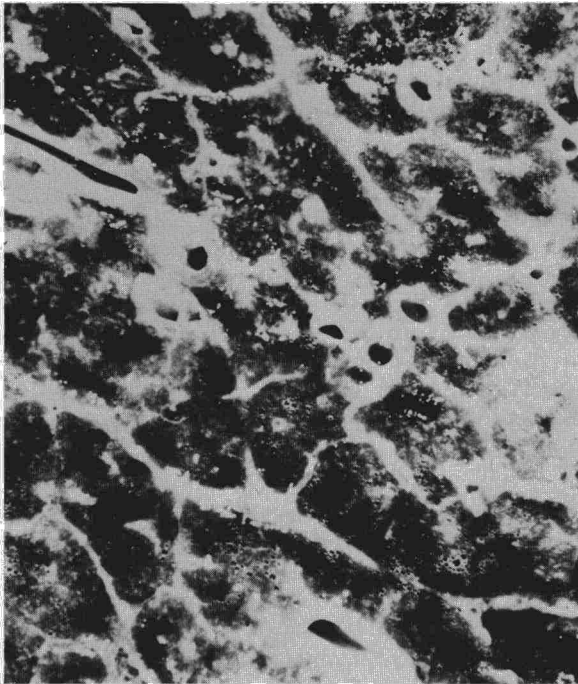



Fig. 2. Aproximación del corte anterior en la que se pueden apreciar con mayor detalle las lesiones descritas en la figura 1.

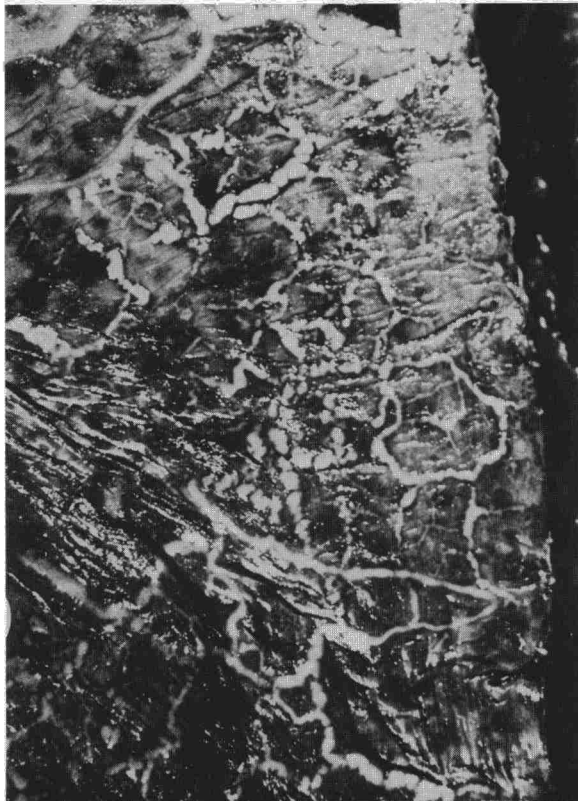

Fig. 3. Detalle del aspecto externo del pulmón del caso anterior. Obsérvese la marcada red linfática subpleural.

(ver figs. 1, 2 y 3). La intensidad de esta afectación fue variable, oscilando entre casos que mostraban tanto en superficie como al corte una marcada red blanquecina y un engrosamiento de las paredes del árbol broncovascular, a otros en los que sólo se pudo observar un discreto reticulado en superficie y un número variable de regueros blanquecinos siguiendo el trayecto de los septos pulmonares. En 14 casos también se pudo apreciar la existencia de un número variable de nódulos de aspecto tumoral diseminados de forma uniforme por ambos pulmones y de diámetro casi siempre inferior a los dos centímetros.

El *examen microscópico* de las preparaciones pulmonares mostró en todos los casos la existencia de unos linfáticos dilatados y con numerosas células neoplásicas en su interior (fig. 4). En dos casos de origen pulmonar no existió afectación macroscópica o microscópica de los linfáticos del pulmón contralateral. En nueve casos se pudieron observar trombosis tumorales en arterias de pequeño calibre y arteriolas en distintas localizaciones pulmonares (fig. 5). En aquellos casos en los que la permeación tumoral de los linfáticos fue más llamativa se pudieron observar rupturas en sus paredes a distintos niveles con proliferación de células neoplásicas en intersticio, bronquiolos o alveolos. En seis casos, todos de origen extrapulmonar, se observó este tipo de fenómenos a nivel de la submucosa de bronquios de mediano tamaño (fig. 6) llegando incluso la proliferación de células neoplásicas a atravesar la lámina propia del bronquio y a hacer protusión en su luz revestida por un epitelio indemne. En tres casos en los que el tumor primitivo asentaba en vías biliares se pudieron observar zonas más o menos amplias de la periferia pulmonar en las

TABLA III

Hallazgos anatomopatológicos en 29 casos de linfangitis carcinomatosa

	Origen pulmonar	Origen extrapulmonar	Total
N.º de casos	14	15	29
Linfangitis macroscópica	14*	14	28
Linfangitis microscópica	14*	15	29
Nódulos tumorales diseminados por ambos pulmones	3	11	14
Trombosis arteriales tumorales	1	8	9
Afectación neoplásica de ganglios linfáticos**	12	9	21
Derrame pleural	12	9	21
Invasión neoplásica pleural — Patrón pseudomesoteloma	8	6	14
	4	3	7
Derrame pericárdico	8	3	11
Invasión neoplásica pericard.	5	2	7

* En dos casos unilateral.

** Afectación neoplásica de ganglios linfáticos hiliares bilateralmente o hiliares unilaterales más varias cadenas mediastínicas.

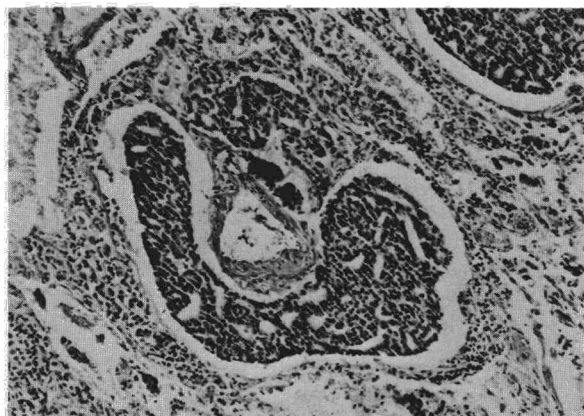


Fig. 4. Corte histológico pulmonar. Dilatación de linfático periarterial con ocupación de su luz por numerosas células neoplásicas procedentes de un adenocarcinoma prostático. (Hematoxilina-eosina, x 125.)

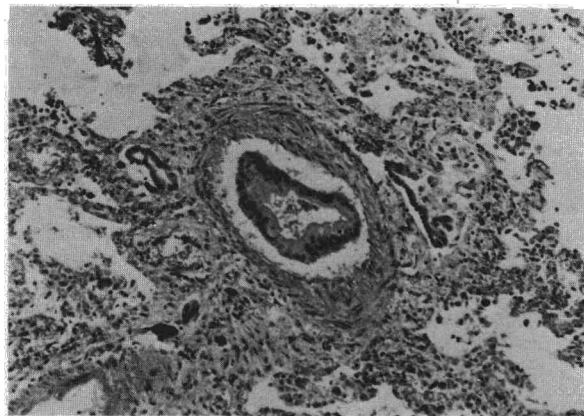


Fig. 5. Corte histológico pulmonar. Arteriola con presencia intraluminal de células neoplásicas procedentes de un adenocarcinoma de vías biliares. (Hematoxilina-eosina, x 125.)

que los alveolos se encontraban tapizados por una sola capa de células tumorales, ofreciendo al microscopio óptico un aspecto del todo indistinguible al encontrado en el carcinoma bronquioloalveolar de pulmón.

La distribución y asociación de estos hallazgos varió según que el origen del tumor primitivo fuese pulmonar o extrapulmonar. En general, en los casos de origen pulmonar existió una mayor afectación de los linfáticos del pulmón en el que asentaba el tumor y una menor participación de los linfáticos subpleurales con respecto al resto de los grupos. Sólo en tres casos existió una diseminación nodular tumoral bilateral y tan sólo en un caso se visualizaron trombosis arteriales tumorales. En los casos de origen extrapulmonar, por contra, la afectación de los linfáticos fue más uniforme y la mayoría de los casos (11 de 15) presentaron nódulos tumorales macroscópicos diseminados por ambos pulmones. En ocho de los quince casos se pudieron observar además trombosis arteriales tumorales en distintas preparaciones pulmonares.

Otros hallazgos encontrados muy frecuentemente fueron la existencia de adenopatías hiliares y/o mediastínicas invadidas por la tumoración y derrame pleural y pericárdico (tabla III). En la mayoría de los casos con derrame pleural y pericárdico, las serosas que revisten estas cavidades se encontraron invadidas por el tumor. No obstante, queremos destacar que en un buen número de casos, casi todos de origen pulmonar, no se encontró invasión pleural y el derrame se asoció a la existencia de adenopatías hiliares y/o mediastínicas invadidas por el tumor. En siete casos la pleura se encontró masivamente invadida y engrosada, formando una coraza al pulmón similar a la producida por los mesoteliomas.

5. Clínica

En 23 de los 29 casos existieron distintas manifestaciones clínicas respiratorias. En 19 de ellos, dominaron el cuadro clínico. Su comienzo, en general, coincidió con el de la enfermedad fundamental y sólo en tres casos las manifestaciones clínicas del tumor primitivo precedieron a las torácicas. La edad, el sexo y los principales síntomas y signos clínicos de nuestros casos se recogen en la tabla IV.

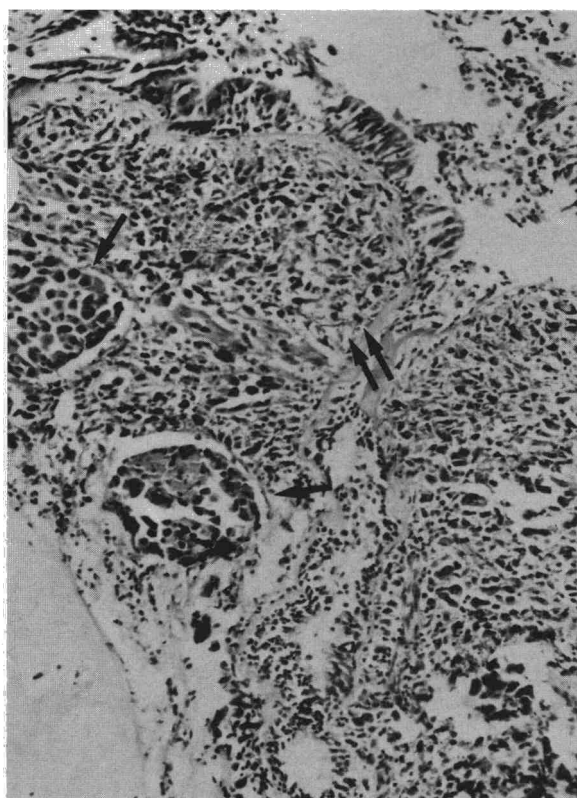


Fig. 6. Corte histológico de un bronquio segmentario. Presencia de linfáticos dilatados (!) con ocupación de su luz por nidos tumorales e infiltración subepitelial tumoral (!!). Tumor primitivo: carcinoma indiferenciado de cápsula suprarrenal. (Hematoxilina-eosina, x 125.)




TABLA IV
Manifestaciones clínicas en 29 casos de linfangitis carcinomatosa

	Origen pulmonar	Origen extrapulm.	Total
N.º de casos	14	15	29
Edad media (años)	57 (43-70)	57 (27-74)	57
Sexo (varones/mujeres)	14/0	9/6	23/6
Clínica torácica	14	9	23 (79 %)
— Disnea	12	9	21 (72 %)
— Tos	9	6	15 (52 %)
— Dolor torácico	8	4	12 (41 %)
— Expectोरación	5	—	5 (17 %)
— Hemoptisis	5	—	5 (17 %)
— Crisis broncoes-pásticas	2	2	4 (14 %)
— Adenopatías palpables	7	2	9 (31 %)
— Acropaquias	3	—	3 (10 %)

TABLA V
Correlaciones anatomo-radiológicas en 20 casos de linfangitis carcinomatosa

	N	Aciertos		Falsos +		Falsos —	
		L ₁	L ₂	L ₁	L ₂	L ₁	L ₂
Líneas A de Kerley	?	18	18	?	?	?	?
Unilaterales	?	4	7	?	?	?	?
Bilaterales	?	14	11	?	?	?	?
Líneas B de Kerley	?	4	5	?	?	?	?
Líneas C de Kerley	?	5	7	?	?	?	?
Patrón nodular bilateral	11	9	9	—	—	2	2
Adenopatías hiliares							
Unilaterales	4	2	2	—	3	2	2
Bilaterales	10	3	3	—	1	7	7
Adenopatías mediastínicas	15	9	11	3	2	6	4
Derrame pleural							
Unilateral	7	6	7	—	—	1	—
Bilateral	7	5	5	—	—	2	2
Engrosamiento pleural	7	7	7	—	—	—	—
Derrame pericárdico	9	3	5	1	1	6	4

N: número de casos en los que existió traducción morfológica del parámetro evaluado.
L₁ y L₂: lector 1 y lector 2.

El tiempo transcurrido desde el inicio de la sintomatología respiratoria hasta la muerte osciló entre uno y cuatro meses, excepto dos casos que vivieron seis y ocho meses respectivamente.

3. Radiología

Sólo en 20 de los casos nos ha sido posible disponer de una radiografía posteroanterior y lateral de tórax realizada dentro del mes y medio anterior a la muerte. En la tabla V se recoge la frecuencia con

que cada lector ha encontrado los distintos parámetros analizados y su relación con los hallazgos necrópsicos.

La presencia de líneas A de Kerley fue el hallazgo más frecuentemente encontrado, casi siempre localizadas en campos medios y superiores y en número y distribución variables. En aquellos casos en los que fueron muy numerosas se pudieron observar zonas más o menos amplias con una clara reticulación, líneas C, siempre en campos superiores. Las líneas B se encontraron en un número mucho menor de casos y siempre localizadas en campos medios e inferiores. La existencia de un patrón nodular bilateral, constituido por un número variable de micronódulos, y de un derrame pleural uni o bilateral fueron otros de los hallazgos frecuentes.

En general existió un aceptable grado de coincidencia en el análisis radiológico efectuado por los dos lectores y entre éste y los hallazgos necrópsicos, si exceptuamos todo lo referente a la valoración de las adenopatías hiliares y mediastínicas (figs. 7, 8, 9, 10, 11 y 12). Sólo en dos casos en los que el examen necrópsico demostró la existencia de micronódulos de 0,2-0,4 cm y 0,3-0,7 cm de diámetro respectivamente, diseminados por ambos pulmones no se encontró la correspondiente traducción radiológica. Por contra, en la valoración de las adenopatías hiliares y en menor medida en las mediastínicas, fueron notables las discrepancias entre los hallazgos radiológicos reseñados por cada lector y entre éstos y las correspondientes alteraciones morfológicas.

Discusión

El sistema linfático pulmonar está constituido por dos redes de conductos; una superficial, más ostensible en las bases pulmonares y que discurre subpleuralmente por toda la periferia del pulmón recogiendo la linfa que se origina en la cavidad pleural y en las zonas más periféricas de los lobu-

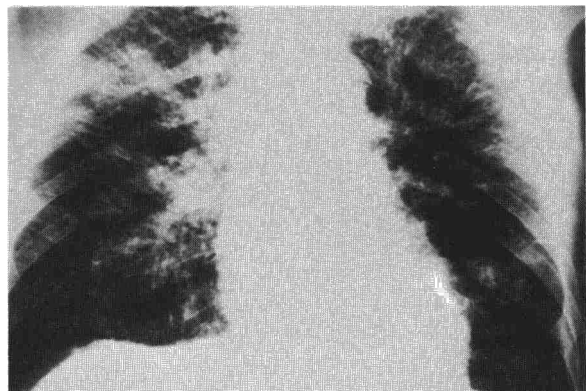


Fig. 7. Patrón lineal de linfangitis carcinomatosa bilateral. Obsérvense las numerosas líneas A de Kerley, que en campos superiores llegan a formar un auténtico retículo. Tumor primitivo: adenocarcinoma de colon.

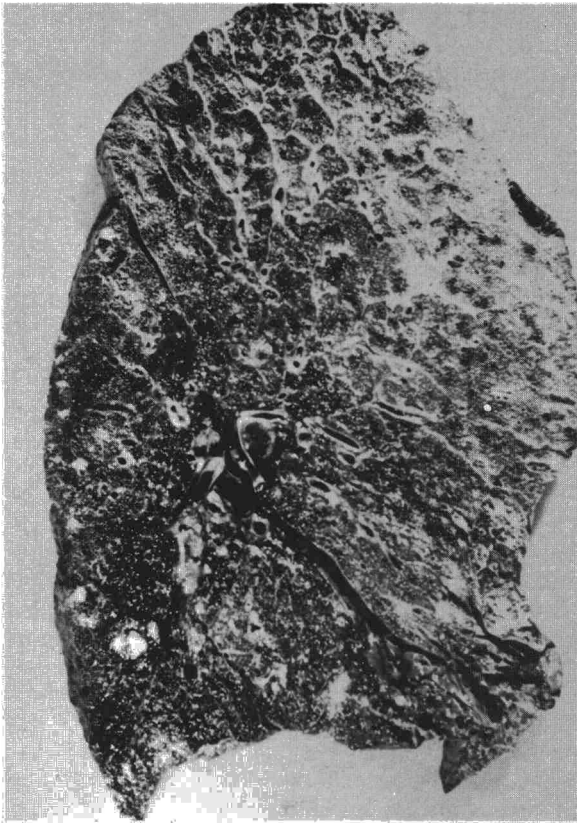



Fig. 8. Corte sagital pulmonar del mismo enfermo de la figura anterior. La red de líneas blanquecinas que se observa sobre todo en la parte alta del lóbulo superior corresponde a linfáticos dilatados y permeados por numerosas células neoplásicas.

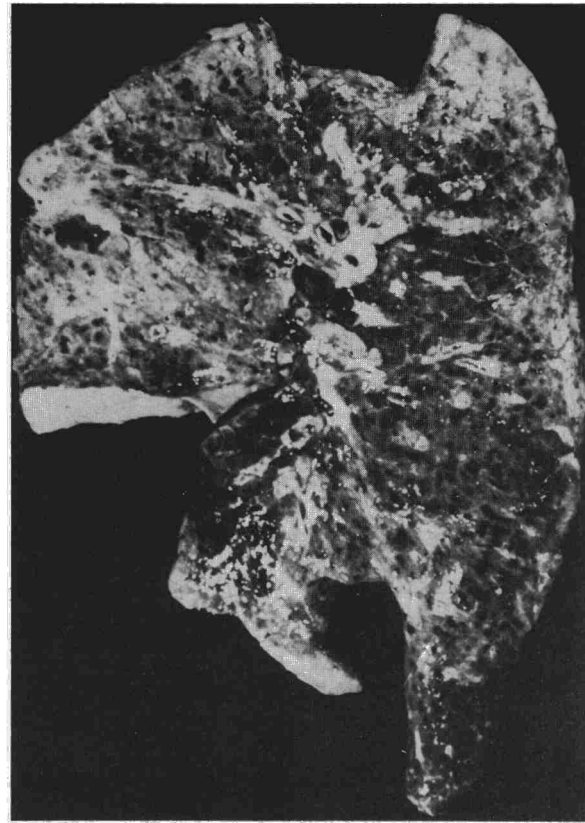

Fig. 10. Corte sagital pulmonar del mismo enfermo de la figura anterior. La flecha señala la afectación linfática más prominente.

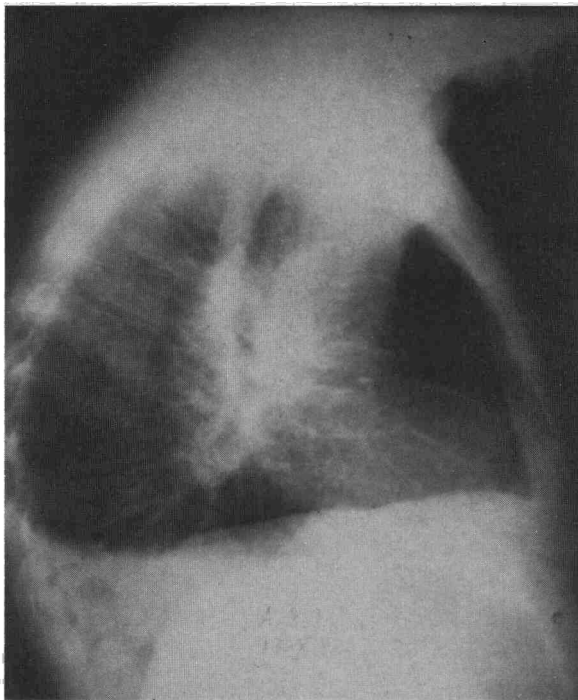


Fig. 9. Oat-cell pulmón derecho. Obsérvense las líneas A de Kerley en el espacio retroesternal.

lilos pulmonares, y otra más profunda constituida fundamentalmente por los linfáticos de los septos interlobulillares y que se continúa centripetamente hacia el hilio con los linfáticos peribronquiales y perivasculares que recogen la linfa del resto del pulmón. Los conductos que forman ambas redes poseen numerosas válvulas en su interior orientadas de tal forma que dirigen el flujo que se produce en ellos con los movimientos respiratorios hacia el hilio pulmonar. Aunque teóricamente es posible la existencia de dos circuitos de flujo linfático pulmonar en dirección hacia el hilio: uno periférico y subpleural y otro profundo y radial a través de los linfáticos que rodean al árbol broncovascular, Trapnell⁷ y la mayoría de autores consultados^{4,5,8}, piensan que en circunstancias normales prácticamente la totalidad del flujo linfático pulmonar tiene lugar por el sistema profundo y radial gracias a las numerosas interconexiones que existen entre ambas redes a nivel de los linfáticos de los septos pulmonares.

Dada la estructura de este complejo entramado con numerosas interconexiones entre sí que forma el sistema linfático pulmonar, no es de extrañar que numerosos tumores de origen diverso lo utilicen como excelente vía de diseminación tumoral a través de los pulmones. Su exacta incidencia no es



bien conocida. Harold¹ la encuentra sólo en el 8 % de sus necropsias tumorales. La localización de los tumores primitivos que la producen es muy variada, destacando por su frecuencia: estómago bronquio y mama. Yang² en una revisión de 275 casos publicados encuentra estas localizaciones en el 75 % de ellos. La gran mayoría de los tumores que la producen son adenocarcinomas^{2,3}.

Nuestra serie presenta algunas diferencias en la incidencia y localización de los tumores primitivos con respecto a algunas de las series publicadas que creemos debidas fundamentalmente a la falta de homogeneidad en los casos examinados por cada autor.

El principal hallazgo antomopatológico encontrado en nuestros casos, aunque no el único, ha sido la existencia de numerosas células neoplásicas en el interior de los vasos linfáticos, provocando una dilatación de éstos hasta el punto de hacerlos claramente visibles en el examen macroscópico de los pulmones. Casi la mitad de los casos mostraron además numerosos nódulos de distinto tamaño diseminados uniformemente por ambos pulmones. En muchas ocasiones estos nódulos estaban bien delimitados y adoptaban un patrón de diseminación miliar, reuniendo las características que Willis⁸ considera como orientadoras de origen hematógeno. La frecuente existencia de invasión neoplásica de los ganglios hiliares y/o mediastínicos (72 %), pleura (48 %), pericardio (24 %) y la existencia de trombosis tumorales en arterias de pequeño calibre (31 %) fueron otros de los hallazgos destacados de este estudio.

Si analizamos con detalle nuestros hallazgos (tabla III) se podrá observar que existen algunas diferencias en la asociación de estos hallazgos según que la localización del tumor primitivo fuera pulmonar o extrapulmonar. En el primero de los casos la distribución de la afectación del sistema linfático pulmonar no fue uniforme, predominando en el pulmón en el que asentaba el tumor, y dentro de él, en las zonas más centrales, con una menor participación de los linfáticos subpleurales. En todos los casos menos en dos, los ganglios linfáticos hiliares, y muy a menudo los mediastínicos se encontraron muy aumentados de tamaño e invadidos por la neoplasia. La existencia de un patrón nodular fue rara (tres casos) y sólo en uno de estos casos, en el que se pudo evidenciar una invasión neoplásica del miocardio que afloraba a la aurícula derecha, se pudieron visualizar trombosis tumorales arteriales en distintas zonas de ambos pulmones. Todos los hallazgos anteriormente descritos nos sugieren que al menos en los casos en los que el tumor primitivo tiene un asiento pulmonar, la invasión del sistema linfático pulmonar podría producirse por metástasis linfáticas regionales hacia los ganglios hiliares y mediastínicos que bloquearían la dirección centripeta del flujo linfático pulmonar y provocarían una diseminación generaliza-

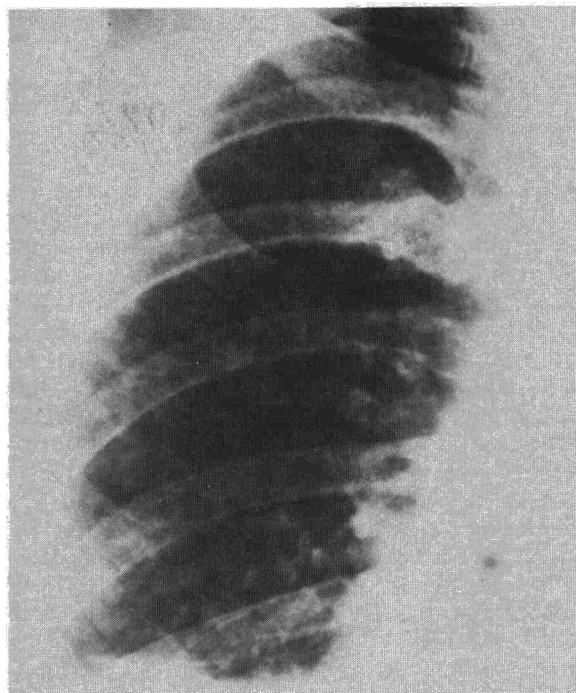


Fig. 11. Patrón nodular en enfermo con adenocarcinoma de vías biliares. Existen escasas líneas A que son poco prominentes en la presente figura.

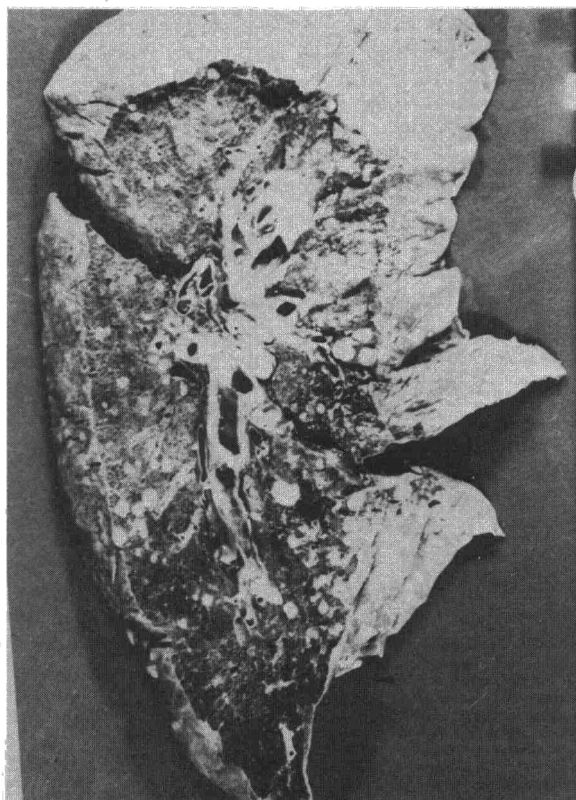



Fig. 12. Corte pulmonar del mismo caso de la figura anterior, en el que se observan numerosos nódulos metastásicos y un discreto engrosamiento de los septos en la periferia del lóbulo superior.



da por ambos pulmones, tal y como defienden Yang² y algunos otros autores consultados.

Los hallazgos anatomopatológicos encontrados en el grupo de casos en los que el tumor primitivo fue de localización extrapulmonar tienen una menor uniformidad. No obstante merece la pena destacar que en once de los quince casos existieron numerosos nódulos tumorales diseminados por ambos pulmones y en ocho casos se pudieron visualizar trombosis tumorales en vasos arteriales en distintas localizaciones pulmonares. En seis de estos casos los ganglios hiliares y mediastínicos se encontraron absolutamente libres de tumor. En ocho de los nueve casos restantes, en los que los ganglios estaban invadidos, se pudo demostrar la existencia de un patrón tumoral nodular bilateral y/o trombosis arteriales tumorales. Estos hallazgos, similares a los encontrados por Janower et al⁴ en sus casos (todos extrapulmonares), sugieren que al menos en aquellos casos en los que no existe una afectación neoplásica de los ganglios hiliares y/o mediastínicos, y muy probablemente en la mayoría de los restantes, la vía hematógica sería la única que podría explicar la llegada de las células tumorales al sistema linfático pulmonar de forma generalizada.

La traducción clínica de estos hallazgos necróticos fue buena y en general existió una relación entre el grado de afectación de los linfáticos pulmonares y la intensidad de las manifestaciones clínicas respiratorias del enfermo. No obstante queremos hacer notar que en seis de nuestros casos, todos de origen extrapulmonar, no encontramos ningún síntoma respiratorio consignado en sus respectivas historias clínicas a pesar de que en cinco de estos casos existieron distintos signos macroscópicos de afectación de los linfáticos pulmonares en el examen necrótico y en tres coexistieron estas lesiones con la presencia de un número variable de nódulos tumorales diseminados por ambos pulmones. Los síntomas respiratorios encontrados con mayor frecuencia en nuestra serie fueron: disnea (72 %), tos (52 %) generalmente sin expectoración y dolor torácico (42 %). Otros síntomas y signos clínicos como expectoración hemoptoica, acropaquias o la existencia de adenopatías palpables estuvieron presentes en un menor número de casos y exclusivamente o con mayor frecuencia en los casos de origen pulmonar. Estos hallazgos coinciden con los encontrados por la mayoría de autores consultados^{1,3}. Las crisis disneicas acompañadas de tos y sibilancias que presentaron cuatro de nuestros enfermos como principal manifestación respiratoria, también están recogidas en algunas series^{1,3}.


El hallazgo radiológico más llamativo y frecuente encontrado en el examen de las radiografías de tórax de nuestros casos fue la existencia de un patrón lineal de tipo intersticial, más prominente casi siempre en los campos medios y superiores,

que con gran frecuencia se acompañaba de un derrame pleural de extensión y configuración variable y un patrón micronodular bilateral más o menos prominente. No obstante en cinco casos hubo coincidencia entre los dos lectores en señalar la ausencia de este tipo de patrón radiológico a pesar de que en tres de estos casos se pudieron visualizar algunas líneas A de Kerley aisladas por uno o por los dos campos pulmonares.

Las correlaciones entre estos hallazgos y los encontrados en el examen necrótico fueron buenas excepto en lo concerniente a la valoración de las adenopatías y del derrame pericárdico. Las pequeñas diferencias encontradas en la valoración del derrame pleural nos parecen de poca importancia, sobre todo si tenemos en cuenta que en algunos de los casos existió un plazo de algo más de un mes entre la fecha de realización de la radiografía y la muerte, tiempo éste más que suficiente para el desarrollo ulterior de un derrame pleural.

Los casos en los que se pudo visualizar un patrón lineal de tipo intersticial en la radiografía de tórax, coincidieron con aquellos en los que existió una mayor afectación macroscópica de los linfáticos pulmonares en el examen necrótico. Igualmente existió coincidencia anatomoradiológica en la localización y distribución de las lesiones, más uniformemente distribuidas por ambos pulmones y con un predominio en campos medios y superiores en los casos de origen extrapulmonar y menos uniformes y con predominio por el pulmón en el que asentaba el tumor en los casos de origen pulmonar. Desgraciadamente, y debido a las limitaciones que todo trabajo retrospectivo conlleva, no nos ha sido posible establecer con claridad la traducción anatómica exacta de los distintos tipos de líneas observadas en la radiografía de tórax. No obstante queremos resaltar que en todos los casos en los que se señaló la existencia de líneas A de Kerley, generalmente en campos medios y superiores de la radiografía posteroanterior o en las zonas más anteriores de la lateral, existió un engrosamiento macroscópico de los linfáticos de esas mismas zonas en el examen necrótico. Igualmente los casos en los que se señaló la existencia de líneas C de Kerley coincidieron con aquellos casos en los que el examen necrótico de los pulmones mostró un engrosamiento de los linfáticos más uniforme, extenso y generalizado, que en algunas zonas de corte se traducía por una auténtica reticulación.

Los trabajos anatomo-radiológicos de Heitzman⁹ realizados en pulmones procedentes de enfermos con patología intersticial, señalan la correspondencia de las líneas A, B y C de Kerley con un engrosamiento de los septos interlobulillares. Para este autor, las diferencias en longitud, orientación y localización entre ellas sólo traducirían las diferencias existentes en el desarrollo de los septos interlobulillares en las distintas zonas pulmonares. Otros autores, como Trapnell¹⁰ y Paakko^{11,12}, tam-



bién sugieren esta interpretación en sus trabajos. Para este último autor, el engrosamiento de los septos en los casos de linfangitis carcinomatosa estaría causado por los linfáticos dilatados y rellenos de células tumorales y por una reacción fibrosa del propio septo. Felson¹³, por contra, sostiene que las líneas A estarían causadas por una dilatación de las anastomosis existentes entre los linfáticos perivenosos y peribronquiales.

Las correlaciones encontradas entre la presencia de un patrón nodular en la radiografía de tórax y los hallazgos necrópsicos pulmonares fueron muy buenas. Sólo en dos casos en los que el examen necrópsico mostró la existencia de un número variable de nódulos diseminados por ambos pulmones con un diámetro de 0,2-0,4 cm y 0,3-0,7 cm respectivamente, ninguno de los dos lectores encontró su correspondiente traducción radiográfica. En general en todos los casos el número de nódulos encontrados en la necropsia fue ligeramente superior al sospechado por el examen radiográfico, hecho éste que va de acuerdo con los hallazgos de Nielfeld¹⁴ y Crow¹⁵ en sus respectivos estudios anatómo-radiológicos sobre metástasis pulmonares.

Nos ha llamado la atención la marcada desproporción encontrada entre los hallazgos necrópsicos y radiológicos en lo referente a la valoración de las adenopatías. Varias serían las razones que explicarían al menos parcialmente, este hecho. Por un lado, muchos de los grupos adenopáticos (subcarinales, intertraqueoesofágicos, hiliares proximales, etc.) se encuentran alojados en el seno de tejidos blandos con la misma densidad radiológica por lo que no son directamente visibles en la radiografía de tórax. Por otro lado, es posible y debido fundamentalmente a su tamaño, que al igual que ocurre con la valoración de los nódulos pulmonares, muchas de ellas puedan no tener traducción radiológica.

También queremos subrayar la gran frecuencia con que hemos encontrado la presencia de derrame pleural en nuestros casos, hecho éste que puede tener interés en el diagnóstico diferencial con otras neumopatías intersticiales difusas en las que su presencia suele ser más rara. Mención especial merece el engrosamiento pleural difuso, similar al producido por los mesoteliomas, que hemos encontrado en siete de nuestros casos. Una posible explicación etiopatogénica de este tipo de invasión pleural pseudomesoteliomatosa podría venir dada por el hecho posible de que en aquellos casos, como éstos, en los que exista una afectación de los linfáticos septales y del árbol broncovascular, ya sea por una permeación neoplásica o por cualquier otra causa, las metástasis pleurales podrían encontrar una menor resistencia para su extensión por vía linfática a través de los linfáticos subpleurales.

Por último, nos parece importante resaltar de cara a las implicaciones que ello pudiera tener en la metódica diagnóstica de estos casos, que en nueve de los quince casos de origen extrapulmonar se pudieron encontrar en el examen necrópsico de los pulmones proliferación de células neoplásicas en alveolos de distintas zonas periféricas pulmonares y/o proliferaciones neoplásicas en la submucosa de bronquios de mediano tamaño. La existencia de un patrón bronquiolo-alveolar al microscopio óptico en tres de los siete casos que presentaron proliferación de células tumorales en los espacios alveolares es un hecho bien conocido en las metástasis pulmonares de muchos adenocarcinomas. Rosenblatt et al¹⁶ encontraron este tipo de patrón a nivel pulmonar en 34 casos de las 416 necropsias tumorales que revisaron.

BIBLIOGRAFIA

1. Harold JT. Lymphangitic carcinomatosa of the lung. *Quart J Med* 1952; 21:353-361.
2. Yang SP, Lin CC. Lymphangitic carcinomatosa of the lung. The clinical significance of its roentgenologic classification. *Chest* 1972; 62:179-187.
3. Cervantes Requena F, Costa Roma J, Vivancos Lleida J, Blajot I, Balcells Gorina A. Linfangitis carcinomatosa pulmonar. Estudio de 21 casos. *Med Clin (Barcelona)* 1979; 72:231-235.
4. Janower ML, Blennerhassett JB. Lymphangitic spread of metastatic cancer to the lung. A radiologic-pathologic classification. *Radiology* 1971; 101:267-373.
5. Fraser RG, Pare JA. *Diagnosis of diseases of the lung*. 2.ª ed. Philadelphia, WB Saunders, 1978.
6. Bordow RA, Stool EW, Moser KM. *Manual of clinic problems in pulmonary medicine*. 1.ª ed. Boston, Little Brown and Company, 1980.
7. Trapnell DH. The peripheral lymphatics of the lung. *Brit J Radiol* 1963; 36:660-672.
8. Willis RA. *The spread of tumors in the human body*. 3.ª ed. London, Butterworth and Co, 1973.
9. Heitzman ER. *The lung: radiologic-pathologic correlations*. 1.ª ed. Saint Louis, CV Mosby, 1973.
10. Trapnell DH. Radiological appearances of lymphangitic carcinomatosa of the lung. *Thorax* 1964; 19:251-260.
11. Paakko P, Sutinen S, Lahti R. Pattern recognition in radiographs of excised air inflated human lungs. I. Circulatory disorders in non-empysematous lungs. *Eur J Respir Dis* 1981; 62:21-32.
12. Paakko P. Pattern recognition in radiographs of excised air inflated human lungs. III. Chronic interstitial and granulomatous inflammations, scars and lymphangitis carcinomatosa in non-empysematous lungs. *Eur J Respir Dis* 1981; 62:289-296.
13. Felson B. *Radiología torácica*. 2.ª ed. Barcelona, Editorial Científico-Médica, 1978.
14. Neifeld JP, Michaelis LL, Dopman JL. Suspected pulmonary metastases. *Cancer* 1977; 39:383-387.
15. Crow L, Slavin G, Kree L. Pulmonary metastases: a pathologic and radiologic study. *Cancer* 1981; 47:2595-2602.
16. Rosenblatt MB, Lisa JR, Collier F. Primary and metastatic bronchiolo-alveolar carcinoma. *Dis Chest* 1967; 52:147-152.