

# VERSATILIDAD DE LA MEDIASTINOTOMIA PARAESTERNAL DIAGNOSTICA

F. GOMEZ LORENZO, C. LAMELA LOPEZ, P. GARCIA VAZQUEZ  
y R. VILA RODRIGUEZ

Residencia Sanitaria Nuestra Señora del Cristal. Orense.

Revisamos nuestra experiencia en 50 pacientes consecutivos a los que se practicó una mediastinotomía anterior paraesternal. En 23 casos se realizó la exploración para determinar la operabilidad de carcinomas broncopulmonares previamente diagnosticados. En los 27 restantes se efectuó para establecer el diagnóstico de lesiones pulmonares o mediastínicas, cuando otros procedimientos menos invasivos habían sido infructuosos.

El estudio retrospectivo de esta casuística demostró un diagnóstico tisular y de extensión de la enfermedad correctos en 46 (92 %) de los casos, sin mortalidad operatoria y con escasa morbilidad.

Se describen los detalles técnicos del procedimiento y se definen sus posibilidades e indicaciones. Se señalan las ventajas que tienen respecto a la mediastinoscopia cervical, destacando la facilidad para hacer una amplia exploración mediastínica y biopsiar lesiones pulmonares a través de una pequeña incisión paraesternal.

*Arch Bronconeumol 1984; 20:239-244*

## Introducción

La mediastinoscopia cervical y la mediastinotomía paraesternal son procedimientos quirúrgicos diagnósticos que permiten obtener muestras tisulares de adenopatías y masas mediastínicas, sin tener que recurrir a una toracotomía o una esternotomía. La mediastinoscopia cervical, introducida en 1959 por Carlens<sup>1</sup>, es una técnica relativamente más simple y ha tenido una amplia aceptación en el estudio de la operabilidad del cáncer de pulmón. Sin embargo, la frecuente diseminación de los carcinomas del pulmón izquierdo hacia los grupos

## Parasternal mediastinotomy: a versatile diagnostic technique

The authors review their experience with 50 patients who all underwent anterior parasternal mediastinotomy.

In 23 cases the exploration was aimed at establishing whether previously diagnosed bronchopulmonary carcinomas could be surgically removed; in the remaining 27 cases it was used to establish a definite diagnosis for pulmonary or mediastinal lesions where other, less invasive methods had failed to do so.

A retrospective study of these casuistics shows a correct diagnosis for both the site and extension in 46 cases (92 %) without any operative mortality and a low incidence of morbidity.

The technical details of the procedure are described and the indications and possibilities defined. The advantages over cervical mediastinoscopy are discussed with emphasis on the fact that a small parasternal incision will allow wide mediastinal exploration and biopsy of pulmonary lesions.

ganglionares subaórtico y prevascular, en áreas que no están al alcance de la exploración transcervical, es causa de un porcentaje apreciable de mediastinoscopias falsamente negativas<sup>2-9</sup>. Por esta razón muchos cirujanos prefieren la mediastinotomía anterior paraesternal, procedimiento que proporciona una exposición más amplia y directa del mediastino<sup>10-19</sup>.

La mediastinotomía paraesternal diagnóstica, desarrollada en 1965 por Stemmer et al<sup>10</sup>, es una intervención de ejecución sencilla y segura, perfectamente tolerada por cualquier paciente capaz de soportar una anestesia general. Su versatilidad ha permitido ampliar las indicaciones a una variedad de problemas cuyo diagnóstico no es posible con

Recibido el 6-2-1984 y aceptado el 2-7-1984.

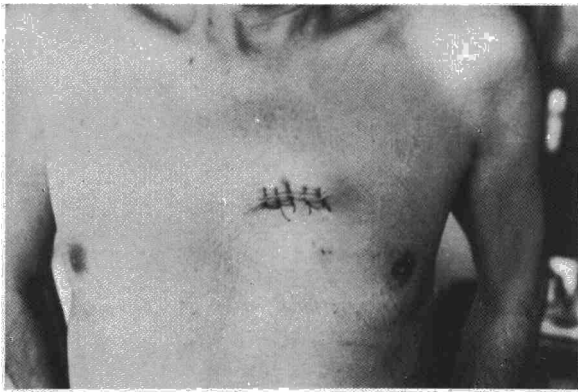



Fig. 1. Incisión de cinco centímetros sobre la parte anterior del segundo espacio intercostal.

otros procedimientos menos invasivos. Cuando la exploración mediastínica no es suficiente para establecer un diagnóstico, la misma incisión posibilita la realización de una biopsia pulmonar abierta en casos de enfermedad pulmonar difusa o de lesiones próximas al hilio<sup>11,17-20</sup>. En el presente trabajo analizamos nuestra experiencia con la mediastinotomía paraesternal e ilustramos algunas de las diversas aplicaciones de esta técnica diagnóstica.

**Material y métodos**

*Casística:* Revisamos las historias clínicas de 50 pacientes consecutivos a los que se practicó una mediastinotomía paraesternal diagnóstica entre septiembre de 1979 y mayo de 1983. Las edades oscilaron entre 21 y 82 años, con predominio de varones sobre mujeres en la proporción 2,5:1. Veintitrés pacientes tenían un diagnóstico de carcinoma broncopulmonar obtenido

previamente por citología de esputo o biopsia con fibrobroncoscopio, realizándose la exploración mediastínica para determinar si eran oncológicamente operables. Los restantes pacientes venían remitidos con lesiones de naturaleza no determinada pulmonares (9 casos), mediastínicas (11 casos) o que afectaban a pulmón y mediastino (7 casos).

*Técnica quirúrgica.* Hemos utilizado variantes técnicas descritas en la literatura<sup>10-20</sup>, con alguna modificación. Se empleó en todos los casos la anestesia general con intubación traqueal y el paciente en decúbito supino. Practicamos una incisión de unos cinco centímetros, indistintamente transversa o vertical, centrada en la parte más anterior del segundo espacio intercostal (fig. 1). En la tercera parte de los casos este espacio fue lo suficientemente amplio como para permitir la exploración a través del mismo. En los restantes, inicialmente resecabamos un fragmento de uno de los cartílagos adyacentes, pero últimamente seccionamos uno o ambos cartílagos a nivel del borde esternal, sin excisión de fragmento alguno. Esta maniobra permite ensanchar por desplazamiento los límites rígidos del plano costal y facilita el cierre estable de la pared torácica al concluir la intervención (fig. 2).

Una vez incidida la fascia endotorácica lo primero que se encuentra son los vasos mamarios internos, que deben seccionarse entre ligaduras para evitar su fácil desgarro durante las maniobras exploratorias. La identificación de las estructuras mediastínicas normales y patológicas se efectúa por disección con el dedo índice, iniciándola en la línea media desde la superficie posterior del esternón, reflejando luego la pleura mediastínica en sentido lateral con cuidado en no abrirla innecesariamente ni lesionar el nervio frénico. Las adenopatías y tumores situados en la parte anterior del mediastino se suelen poder biopsiar directamente con la ayuda de separadores. La visualización de lesiones más distantes de la incisión se facilita con la utilización del mediastinoscopio. En todo caso es obligado hacer una punción y aspiración de la lesión antes de tomar una muestra con pinzas de biopsia, con el fin de evitar lesionar por error algún vaso mediastínico importante. Tenemos por costumbre marcar con grapas metálicas los sitios de donde se toman las biopsias para dejar constancia radiológica precisa de su localización (figs. 3 y 4).

Cuando está indicado hacer una biopsia pulmonar, es perfectamente factible abrir la pleura parietal y obtener una cuña de la parte adyacente de los lóbulos superior y medio en el lado derecho, o de la lingula en el pulmón izquierdo. Si no hay adhe-

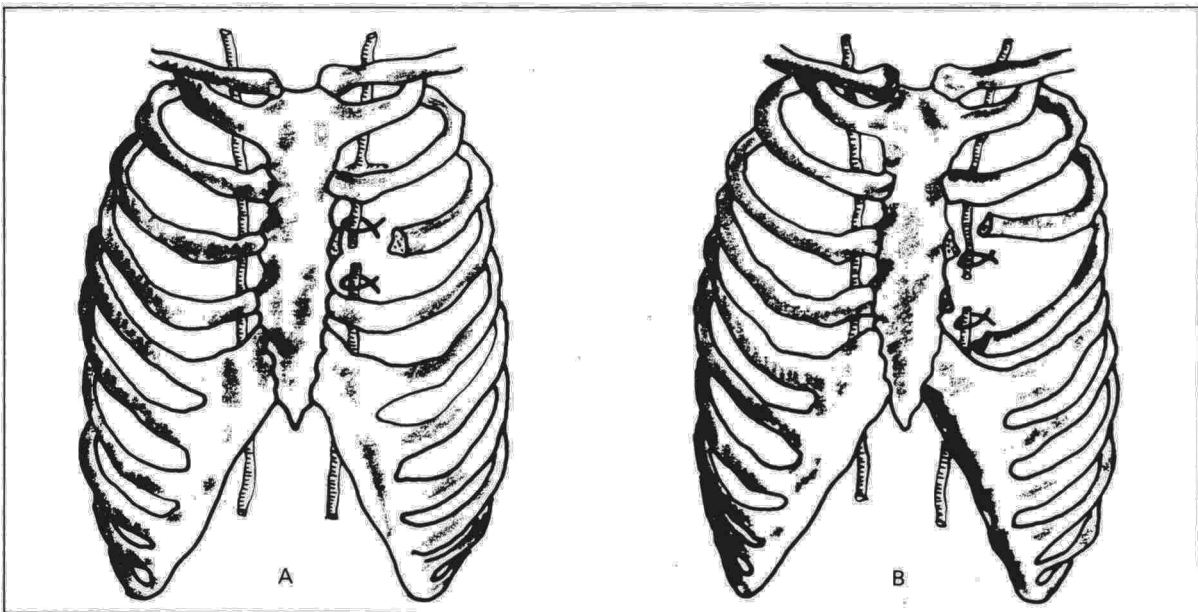


Fig. 2. Si el espacio intercostal es estrecho, puede resecarse un fragmento de cartílago (A), pero es preferible seccionar simplemente uno o dos cartílagos (B) para facilitar el cierre estable de la pared.



rencias pleurales, traccionando adecuadamente con pinzas atraumáticas, se pueden exponer lesiones relativamente periféricas sin necesidad de ampliar la incisión original (fig. 4). Es importante hacer un estudio histológico intraoperatorio de cortes por congelación y asegurarse de que las muestras de biopsia son satisfactorias, aunque, a veces el anatomopatólogo no puede emitir un diagnóstico definitivo, hasta ver los cortes en parafina. Si se abrió la pleura, preferimos drenar la cavidad con un tubo intercostal conectado a un sello de agua durante 24 horas para asegurar la expansión pulmonar. Es recomendable estabilizar los cartílagos costales seccionados, con sutura al esternón, para evitar un pequeño volet localizado y transitorio que puede ocasionar más preocupación que molestia al paciente cuando tose. En la fijación esternocostal y sutura del músculo pectoral utilizamos material sintético reabsorbible.

## Resultados

Se obtuvo un diagnóstico tisular correcto en 46 (92 %) de los casos. No hubo mortalidad operatoria y la morbilidad se limitó a un caso de infección superficial de la herida operatoria y otro de neumotórax residual. Hemos contabilizado como fallos cuatro casos, aunque ninguno fue totalmente atribuible al procedimiento. En dos pacientes las biopsias mediastínica y pulmonar fueron consideradas inicialmente inespecíficas, diagnosticándose con posterioridad neumonitis tóxica (aceite de colza) y sarcoidosis respectivamente. En un caso de adenocarcinoma pulmonar con exploración mediastínica negativa, la toracotomía demostró una microdiseminación pleural difusa. A un paciente se le practicó la exploración mediastínica por un síndrome de secreción inapropiada de ADH y una imagen radiológica (TAC) de supuesto nódulo mediastínico, que no se encontró; posteriormente se diagnosticó y extirpó un tumor olfatorio paranasal, tras lo cual desapareció el síndrome endocrinológico paraneoplásico.

En la tabla I se especifican los diagnósticos definitivos de los 50 casos sometidos a exploración mediastínica paraesternal. El grupo más numeroso consiste en 29 carcinomas broncopulmonares primitivos, 23 de los cuales asentaban en el pulmón izquierdo y seis en el pulmón derecho. Esta desproporción se debe a que generalmente preferimos la mediastinoscopia cervical en la determinación de operabilidad del cáncer del pulmón derecho. En 18 (62 %) de los casos se encontraron criterios de cáncer avanzado e inoperabilidad. Los once restantes fueron sometidos a toracotomía, pudiéndose practicar una resección potencialmente curativa en diez de ellos.

Los restantes casos de enfermedad maligna eran tumores primitivos del mediastino o tenían adenopatías mediastínicas linfomatosas. Dos de los timomas malignos se pudieron resear a través de toracotomías posterolaterales, completándose el tratamiento con radioterapia en uno de los casos. Un carcinoma folicular de tiroides, desarrollado en un bocio intratorácico, se extirpó junto con la glándula tiroidea por abordaje cérico-esternal, tratándose las micrometástasis pulmonares con ra-

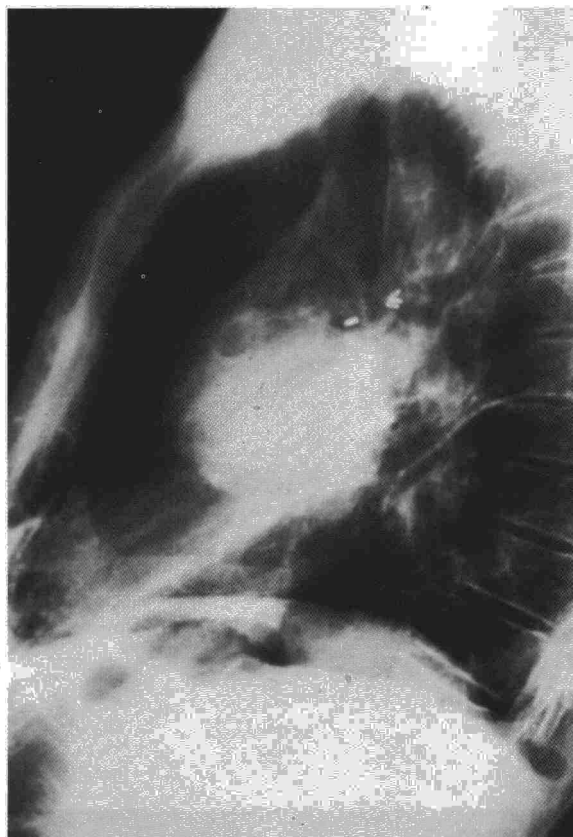


Fig. 3. Adenocarcinoma del pulmón izquierdo. Las marcas metálicas señalan las adenopatías metastásicas biopsiadas. Estos ganglios subaórticos están fuera del alcance de la mediastinoscopia cervical.

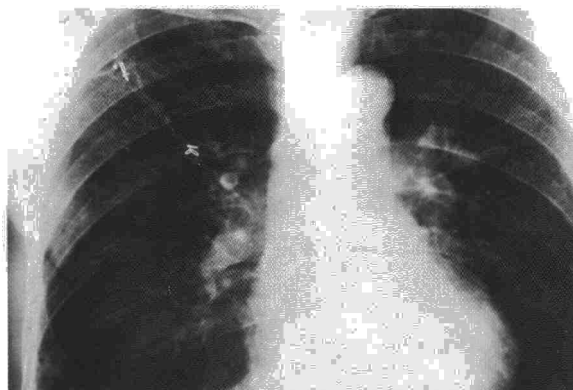


Fig. 4. Sarcoidosis. A través de la incisión paraesternal, si no hay adherencias pleurales, es posible movilizar y exponer ampliamente el lóbulo superior.

dioiodo. Otro timoma maligno y el caso de seminoma primitivo del mediastino presentaban signos locales de enfermedad avanzada, que descartaban toda posibilidad de resección quirúrgica.

Entre los casos de enfermedad benigna se incluye el de la figura 5, que ilustra las posibilidades terapéuticas de la incisión paraesternal. Se trata de un paciente de 73 años que ingresa para operarse



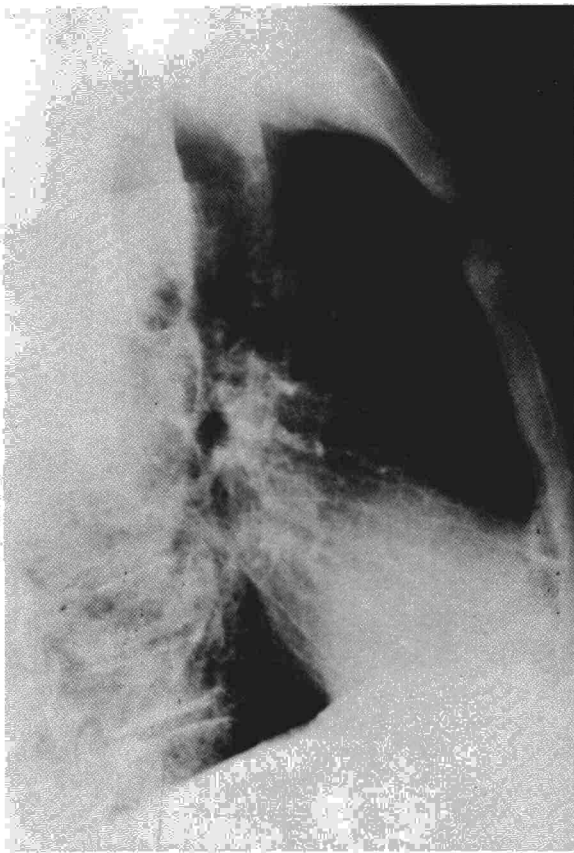



Fig. 5. Masa mediastínica anterior con características radiológicas de benignidad.

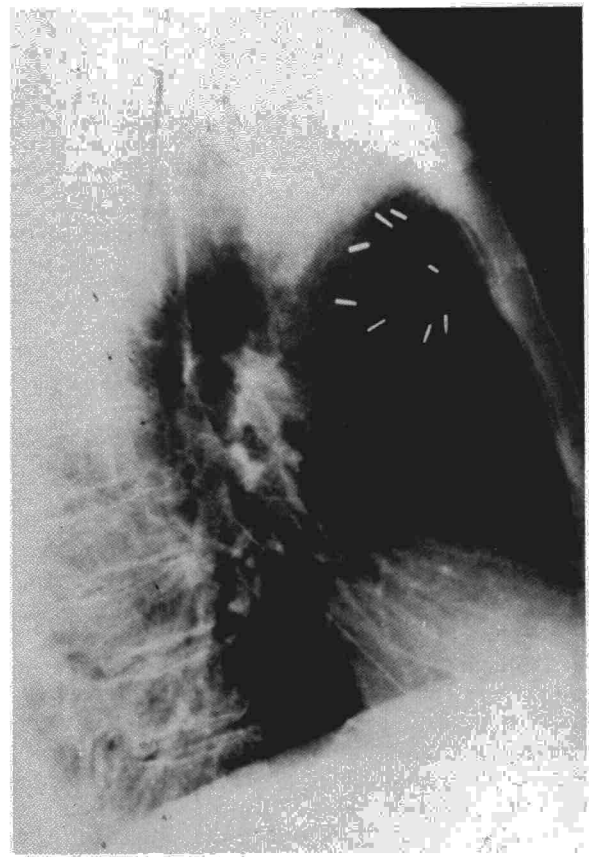


Fig. 6. Mismo caso de la figura 5. A través de una pequeña incisión paraesternal, con sección simple de dos cartílagos, se enucleó fácilmente un timoma benigno.

una hernia inguinal después de varios episodios de encarceración. En las placas de tórax rutinarias se apreció una tumoración mediastínica anterior asintomática, con características radiológicas de benignidad. Una vez reparada su hernia, prolongando la misma anestesia general, se practicó una explora-

ción mediastínica a través del segundo espacio intercostal derecho. Con una incisión paraesternal vertical de seis centímetros y sección de los cartílagos segundo y tercero, se pudo enucleo con facilidad un timoma de cinco centímetros de diámetro (fig. 6). Curiosamente, el paciente tuvo más dolor postoperatorio en la región inguinal que en la incisión torácica.


TABLA I

Diagnóstico definitivo en 50 pacientes

Enfermedad maligna	38 pacientes
Carcinoma broncopulmonar.....	29
Exploración positiva: 18 (62 %)	
Exploración negativa: 11 (38 %)	
Masas mediastínicas.....	9
Linfoma	4
Timoma	3
Seminoma	1
Ca. tiroideo	1
Enfermedad benigna	12 pacientes
Sarcoidosis	4
Neumonitis interst. idiop.	2
Tuberculosis	3
Neumonitis tóxica (colza)	1
Timoma	1
Seudotumor mediastínico	1

Discusión

La mediastinoscopia cervical y la mediastinotomía paraesternal desempeñan un papel decisivo en el diagnóstico de diversas afecciones intratorácicas, cuando otros procedimientos menos invasivos han sido infructuosos. Pero su principal utilidad se basa en la posibilidad de determinar la extensión mediastínica del cáncer broncopulmonar e identificar los casos inoperables sin necesidad de hacer una toracotomía. La demostración de metástasis linfáticas mediastínicas es un importante criterio oncológico de inoperabilidad, con muy pocas excepciones<sup>8,9,19,21-24</sup>. Puesto que la radiología convencional y las sofisticadas técnicas modernas de radiodiagnóstico tienen una fiabilidad relativamente escasa en la predicción de metástasis



mediastínicas<sup>25-28</sup>, únicamente los procedimientos invasivos y la evidencia histológica tienen el valor de criterio definitivo.

Las indicaciones de exploración mediastínica en el cáncer de pulmón han variado en la opinión de diversos autores. En algunos centros se practica rutinariamente en todos los tumores clínicamente reseables antes de hacer una toracotomía, mientras que otros seleccionan los casos con mayor probabilidad de tener metástasis. Actualmente es una opinión prácticamente unánime, el que todo paciente con un nódulo periférico menor de tres centímetros puede someterse directamente a toracotomía, porque es muy improbable que haya producido metástasis, exceptuado el carcinoma indiferenciado de células pequeñas<sup>29,30</sup>. Por distinta razón también se puede prescindir de la exploración mediastínica en algunos casos seleccionados en los que está justificada una resección pulmonar paliativa (hemoptisis reiterada, sepsis refractaria, etc.).

El método de exploración mediastínica está siendo objeto de revisión en los últimos años. Un número creciente de cirujanos se declaran descontentos de las limitaciones de la mediastinoscopia cervical y, por el contrario, se han ampliado las indicaciones de la mediastinotomía paraesternal<sup>7,8,12,15-20,31</sup>. Pero en realidad, más que competitivas, estas dos técnicas exploratorias son complementarias. La mediastinoscopia cervical es un procedimiento relativamente más simple que permite la inspección de la zona del mediastino superior situada por detrás de los grandes vasos, facilitando la biopsia de los ganglios paratraqueales y traqueobronquiales, donde confluyen el drenaje linfático de todo el pulmón derecho. La mediastinotomía paraesternal tiene ventajas en el estudio de la operabilidad del cáncer del pulmón izquierdo, sobre todo cuando asienta en el lóbulo superior, debido a que la diseminación tumoral linfática en este lado del tórax se produce con frecuencia hacia los ganglios situados por delante y por fuera del arco aórtico, inaccesibles a la exploración transcervical<sup>4,7,8,12,15-19,31</sup>. También preferimos la vía paraesternal en algunos tumores del pulmón derecho que crecen en la región del hilio y pueden infiltrar directamente el mediastino, sobre todo si no existe un diagnóstico histológico previo y cuando el paciente tiene una reserva respiratoria precaria para una potencial neumonectomía. En la exploración diagnóstica del síndrome de la cava superior, nos parece igualmente más conveniente el abordaje paraesternal porque permite un control más directo de la hemostasia.

Los tumores primitivos del mediastino clínicamente reseables se suelen abordar directamente por toracotomía, sin un diagnóstico histológico previo. Cuando existen signos de inoperabilidad o el paciente es de alto riesgo quirúrgico, puede intentarse una biopsia por punción percutánea con aguja fina, aunque la escasez del material aspirado

es con frecuencia insuficiente para estudio. En nuestra opinión, la mediastinotomía paraesternal es el procedimiento definitivo para lograr el diagnóstico tisular de los tumores y adenopatías situados en las regiones anterior y media del mediastino; este acceso quirúrgico es amplio y la exposición de la lesión es directa. La mediastinoscopia cervical puede ser infructuosa o peligrosa puesto que la interposición de los grandes vasos suele dificultar la obtención de una muestra de biopsia.

Cuando se presenta una indicación de biopsia pulmonar abierta para el diagnóstico de un caso de enfermedad pulmonar difusa, la práctica habitual es hacer una pequeña toracotomía transaxilar o submamaria. Sin embargo, hemos apreciado ventajas con la minitoracotomía paraesternal. Este abordaje facilita la exploración simultánea del mediastino, donde pueden existir adenopatías no detectadas radiológicamente. Si no hay adherencias pleurales, a través de la incisión paraesternal es posible movilizar y exponer una amplia porción del lóbulo superior del pulmón (fig. 4). El paciente tiene menos dolor postoperatorio que cuando se hace una toracotomía intercostal, posiblemente porque hay menos movimiento respiratorio en la región paraesternal que en la parte lateral del tórax<sup>20</sup>.

En conclusión, la mediastinotomía paraesternal es un procedimiento diagnóstico sencillo, seguro y bien tolerado por el paciente. Proporciona una exposición más amplia y directa del mediastino que la mediastinoscopia cervical. Además, por la misma incisión se puede practicar la biopsia directa de algunas lesiones pulmonares. Sus indicaciones incluyen el estudio de operabilidad del cáncer de pulmón y el diagnóstico de otras lesiones intratorácicas, cuando técnicas menos invasivas no han permitido establecer un diagnóstico y queremos evitar toracotomías potencialmente innecesarias.

#### BIBLIOGRAFIA

1. Carlens E. Mediastinoscopy: A method of inspection and tissue biopsy in the superior mediastinum. *Dis Chest* 1959; 36:343-352.
2. Bergh NP, Schersten T. Bronchogenic carcinoma: A follow-up study of a surgically treated series with special reference to prognostic significance of lymph node metastasis. *Acta Chir Scand* 1965; Suppl 347:1-42.
3. Doctor AH. Mediastinoscopy: A critical evaluation of 220 cases. *Ann Surg* 1971; 174:965-968.
4. Pearson FG, Nelems JM, Henderson RD, Delarue NC. The role of mediastinoscopy in the selection of treatment for bronchial carcinoma with involvement of superior mediastinal lymph nodes. *J Thorac Cardiovasc Surg* 1972; 44:382-390.
5. Inberg NV, Klossner J, Linna MI, Puhakka H, Tala E, Viikari SJ. The role of mediastinoscopy in the treatment of lung carcinoma. *Scand J Thor Cardiovasc Surg* 1972; 6:293-296.
6. Barros JL, Sanabia J, Sabrido JLG, Polo Melero JR, Gómez Lorenzo FJ, Moreda M. Mediastinoscopia en el estudio de la operabilidad del cáncer de pulmón. Libro del VI Congreso de la SEPAR, Valencia 1974; 41.
7. Kitzis M, Briand O, Couffignal JC, Crepy C, Groussard O, Andreassian B. Valeur de l'exploration du mediastin par me-



diastinoscopie et mediastinotomie. *Nouv Presse Med* 1982; 11:909-913.

8. Van Den Bosch JM, Gelissen HJ, Wagenaar SS. Exploratory thoracotomy in bronchial carcinoma. *J Thorac Cardiovasc Surg* 1983; 85:733-737.

9. Nohl-Oser HC. Lymphatics of the lung. En: Shields, ed. *General Thoracic Surgery*. Philadelphia, Lea and Febiger 1983; 72-81.

10. Stemmer EA, Calvin JW, Chandor SB, Connolly JE. Mediastinal biopsy for indeterminate pulmonary and mediastinal lesions. *J Thorac Cardiovasc Surg* 1965; 49:405-411.

11. McNeill TM, Chamberlain JM. Diagnostic anterior mediastinotomy. *Ann Thorac Surg* 1966; 2:532-539.

12. Barros JL, Sanabia J, García Sabrido JL, Polo JR, Gómez Lorenzo F, Moreda M. Second intercostal space incision associated with negative mediastinoscopy. *Bull Soc Int Chir* 1975; 34:337-338.

13. Jolly PC, Hill LD, Lawless PA, West TL. Parasternal mediastinotomy and mediastinoscopy. Adjuncts in the diagnosis of chest diseases. *J Thorac Cardiovasc Surg* 1973; 66:549-556.

14. Stemmer EA, Calvin JW, Steedman RA, Connolly JF. Parasternal mediastinal exploration to evaluate resectability of thoracic neoplasms. *Ann Thorac Surg* 1971; 12:375-384.

15. Bowen TE, Zajchuk RM, Green DC, Brott WH. Value of anterior mediastinotomy in bronchogenic carcinoma of the left upper lobe. *J Thorac Cardiovasc Surg* 1978; 76:269-271.

16. Pagé A, Mercier C, Verdant A, Cossette R, Dontigny L, Pelletier LC. Parasternal mediastinoscopy in bronchial carcinoma of the left upper lobe. *Can J Surg* 1980; 23:171-172.

17. Jolly PC, Wei-i Li, Anderson RP. Anterior and cervical mediastinoscopy for determining operability and predicting resectability in lung cancer. *J Thorac Cardiovasc Surg* 1980; 79:366-371.

18. Steiger Z, Chaudhry X, Wilson RF. The use of anterior mediastinotomy to assess intrathoracic lesions. *Am Surgeon* 1981; 47:251-253.

19. Shields TW, Fox RT. Surgical diagnostic procedures. En: Shields TW, ed. *General Thoracic Surgery*. Philadelphia, Lea and Febiger 1983; 220-229.

20. Pool JL, Conte AJ. Surgical procedures for diagnosis. En: Watson WL, ed. *Lung Cancer*. Saint Louis, C.V. Mosby Company 1968; 227-244.

21. Naruke T, Suemasu K, Ishikawa S. Surgical treatment for lung cancer with metastasis to the mediastinal lymph nodes. *J Thorac Cardiovasc Surg* 1976; 71:279-285.

22. Rubinstein I, Baum GL, Kalter I, Pautner Y, Lieberman Y. Resectional surgery in the treatment of primary carcinoma of the lung with mediastinal lymph node metastasis. *Thorac* 1979; 34:33-35.

23. Martini N, Flehinger BJ, Zaman MB, Beattie EJ. Prospective study of 445 lung carcinomas with mediastinal lymph node metastasis. *J Thorac Cardiovasc Surg* 1980; 80:390-399.

24. Pearson FG, Delarue NC, Ilves R, Told TR, Cooper JD. Significance of positive superior mediastinal nodes identified at mediastinoscopy in patients with resectable cancer of the lung. *J Thorac Cardiovasc Surg* 1982; 83:1-11.

25. James EC, Ellwood RA. Mediastinoscopy and mediastinal roentgenology. A clinical correlation. *Ann Thorac Surg* 1974; 18:531-538.

26. Underwood GH, Hooper RG, Axalbaum SP, Goodwing DW. Computed tomography scanning of the thorax in the staging of bronchogenic carcinoma. *N Engl J Med* 1979; 300:777-778.

27. Muller HA, van Haick G, Schaaf J et al: Preoperative staging of bronchial carcinoma: A comparison of computed tomography and conventional radiography. *Surg Gynecol Obstet* 1982; 154:286-287.

28. Modini C, Passarielle R, Iacone C et al. TNM staging in lung cancer: Role of computed tomography. *J Thorac Cardiovasc Surg* 1982; 84:569-574.

29. Baker RR, Lillamos KD, Tockman MS. The indications for mediastinoscopy in patients with small peripheral bronchial carcinoma. *Surg Gynecol Obstet* 1979; 148:860-862.

30. Hashim SW, Baue AE, Geha AS. The role of mediastinoscopy and mediastinotomy in lung cancer. *Clin Chest Med* 1982; 3:353-359.

31. McElvein RB. The surgical approach to interstitial lung disease. *Clin Chest Med* 1982; 3:485-490.