

# NEUMONIA INTERSTICIAL DE CELULAS GIGANTES

M.<sup>a</sup> A. GONZALEZ CASTRO, F. RODRIGUEZ PANADERO, J. CONDE GARCIA\* y J. LOPEZ MEJIAS

Servicio de Neumología. Departamento de Anatomía Patológica\*. Ciudad Sanitaria Virgen del Rocío. Sevilla.

Se describe un caso de neumonía intersticial de células gigantes y se comentan aspectos clínicos, radiológicos y patológicos, así como referentes a su relación con el resto de las neumonías intersticiales crónicas idiopáticas.

*Arch Bronconeumol 1985; 21:40-42*

## Giant cell interstitial pneumonia

The authors describe a case of giant cell interstitial pneumonia. Clinical characteristics, radiographic and pathological findings and its classification in relationship with other chronic idiopathic interstitial pneumonias discussed.

## Introducción

En 1968, Liebow<sup>1</sup> describió los casos de dos sujetos que habían fallecido a causa de un cuadro de neumopatía intersticial crónica, cuyos pulmones presentaban un aspecto histológico característico: fibrosis e infiltrado linfocitario y plasmocitario intersticial, junto a la existencia de células gigantes y grandes células mononucleares dentro de los alveolos. Esta nueva entidad fue denominada «neumonía intersticial de células gigantes» y clasificada como uno de los cinco tipos de neumonía intersticial crónica idiopática (tabla I). Desde entonces, la aparición de este cuadro ha sido muy infrecuente, lo que nos ha llevado a la publicación de este caso.

## Observación clínica

Se trata de una mujer de 53 años, ama de casa, sin antecedentes familiares ni personales en relación aparente con su proceso. Ingresó para estudio de un cuadro que había comenzado 10 meses antes, caracterizado por tos seca frecuente, disnea de esfuerzo progresiva, que en las últimas semanas aparecía con los pequeños esfuerzos, astenia, anorexia y pérdida de unos 10 kg de peso. La exploración física revelaba la existencia de crepitantes inspiratorios finos y consonantes en campos pulmonares medio e inferior izquierdos y en base derecha, edemas maleolares bilaterales y acropaquias en manos; durante los primeros días de su estancia en el centro se registró febrícula vespertina. La radiografía de tórax mostraba una imagen abigarrada, de predominio reticular, que se extendía por ambos campos pulmona-

res (fig. 1). La analítica presentaba como patológicos los siguientes datos: VSG 107 mm a la primera hora, hipergamaglobulinemia policlonal, positividad de proteína C reactiva, anticuerpos antinucleares y anticuerpos anti-DNA, así como elevación de inmunocomplejos circulantes. El Mantoux fue positivo. La gasometría arterial respirando aire ambiental fue la siguiente: pO<sub>2</sub> 79 mmHg, pCO<sub>2</sub> 38 mmHg, pH 7,43; resultó imposible la realización de una exploración funcional respiratoria completa por falta de colaboración de la paciente. El ECG era normal. Se realizó una fibrobroncoscopia que no mostró alteraciones bronquiales, resultando negativos el cultivo de hongos, la baciloscopia y el estudio citológico para células neoplásicas en el aspirado bronquial. También se realizó un lavado broncoalveolar, observándose en el material extraído células gigantes multinucleadas. La gammagrafía pulmonar con Ga 67 mostró una captación patológicamente aumentada en ambos pulmones. Una biopsia de labio descartó la existencia de lesiones granulomatosas de tipo sarcoideo. Por último, se realizó una biopsia pulmonar mediante toracotomía con extracción de un fragmento de la lingula. El estudio microbiológico de la muestra resultó negativo. El fragmento destinado para estudio anatómopatológico no mostró alteraciones macroscópicas; del mismo se tomaron muestras para estudio ultraestructural y óptico. Se realizaron las técnicas de hematoxilina y eosina, reticulina, ácido periódico-Schiff (PAS), Ziehl-Neelsen, ferrocianuro potásico, azul de Prusia, tricrómico, rojo oleoso y Sudán negro (estas dos últimas en cortes por congelación). El estudio microscópico (fig. 2) mostró espacios alveolares dilatados y ocupados por neumocitos descamados, algunos macrófagos y un gran cantidad de células gigantes multinucleadas grandes, groseras y con variado contenido citoplasmático, destacando en este contenido células fagocitadas y gránulos que se teñían con el PAS; no se apreciaron cristales de colesterol, material extraño ni granulomas. Los tabiques interalveolares presentaban ensanchamiento e infiltrado inflamatorio, preponderantemente de tipo crónico, a base de linfocitos y células plasmáticas, así como células gigantes semejantes a las encontradas en los alveolos y un grado moderado de fibrosis. El revestimiento alveolar, a su vez, mostraba cuboidalización de los neumocitos y relativa preservación. El estudio ultraestructural evidenció vasos de endotelio

Recibido el 17-5-1984 y aceptado el 5-7-1984.

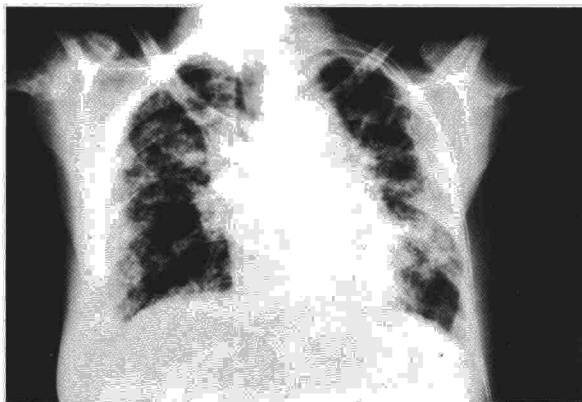



Fig. 1. Radiografía posteroanterior de tórax que muestra patrón reticulonodular difuso.

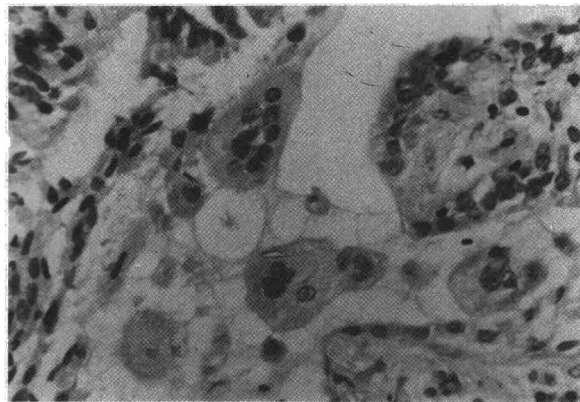


Fig. 2. Con grandes aumentos se observa como las células gigantes, que se encuentran tanto en el interior de los alveolos como en los tabiques, están provistas de abundantes núcleos y citoplasma amplio y eosinófilo ( $\times 400$ , hematoxilina y eosina).

prominente en el intersticio y neumocitos intraalveolares sin alteraciones en las organelas.

Una vez conocido el diagnóstico, se instauró tratamiento con 1 mg/kg de peso/día de prednisona, experimentando la paciente cierta mejoría subjetiva, por lo que fue dada de alta con este tratamiento un mes y medio después de su ingreso. Nueve días después, la enferma falleció en su domicilio sin que hayamos podido llegar a conocer la causa inmediata de la muerte.

### Comentarios

Los hallazgos histológicos en el presente caso son típicos de una neumonía intersticial de células gigantes. Aunque la relación de esta entidad con otros tipos de neumonías intersticiales crónicas no está aún completamente dilucidada, sí hemos podido descartar otros procesos en los que también existe formación de células gigantes: no hemos encontrado datos clínicos ni histopatológicos que apoyen el diagnóstico de neumonía sarampionosa (no se han evidenciado virus); tampoco parece probable que se trate de una sarcoidosis, una tuberculosis o una micosis, ya que en estos procesos se observa una respuesta granulomatosa que no se ha comprobado en este caso y, por supuesto, tampoco hemos observado bacilos ácido-alcohol resistentes, hifas ni esporas; por último, la ausencia de material extraño aspirado y de vacuolas grasas o cristales de colesterol en el citoplasma de las células, junto a los datos clínicos, nos hace descartar los diagnósticos de neumonía por aspiración y de neumonía lipoidea endógena.

La validez de la distinción entre las formas histológicas de la neumonía intersticial crónica idiopática ha sido un aspecto extensamente discutido en los últimos años. En concreto, en lo que respecta a las diferencias entre DIP y UIP, mientras unos autores<sup>2</sup> opinan que las distintas formas histológicas representan sólo diferentes fases de la misma enfermedad, otros<sup>3</sup> ven estos dos tipos de neumonía intersticial crónica idiopática como entida-


TABLA I

#### Tipos de neumonías intersticiales crónicas idiopáticas

- |  |
|--|
| UIP o neumonía intersticial clásica.                               |
| BIP o neumonía intersticial clásica con bronquiolitis obliterante. |
| DIP o neumonía intersticial descamativa.                           |
| LIP o neumonía intersticial linfoide.                              |
| GIP o neumonía intersticial de células gigantes.                   |

des distintas, con diferente pronóstico y respuesta al tratamiento. En lo referente a la GIP, se han hecho pocas conjeturas dada la rareza de su aparición y su relación con el resto de las neumonías intersticiales crónicas probablemente no será aclarada hasta que no se estudie un número superior de casos. Hasta el momento se ha sugerido una posible relación con la DIP ya que, en uno de los casos publicados por Reddy et al<sup>4</sup>, las alteraciones histológicas cambiaron después del tratamiento con esteroides asemejándose a las de la DIP. Sin embargo, se ha dicho que, en el aspecto evolutivo y pronóstico, la GIP se asemeja más a la UIP<sup>5</sup>: pobre respuesta al tratamiento y relativamente rápida evolución hacia la muerte, como ha ocurrido en el caso que nos ocupa.

El papel jugado por las células gigantes multinucleadas y los factores que influyen en su formación son también aspectos poco claros aún. Hasta ahora se conoce, por estudios in vitro, la propiedad de los macrófagos activados de fusionarse y formar células gigantes multinucleadas; por otra parte, se ha implicado a la colagenasa de los macrófagos en la agresión de los tejidos en la inflamación crónica y es en estos sitios donde las células gigantes aparecen con mayor frecuencia, habiéndose postulado que su función sería la de eliminar los macrófagos envejecidos<sup>6</sup>. Recientemente, Crawford et al<sup>7</sup> han demostrado los efectos inhibidores de los corticosteroides, in vivo e in



vitro, en la liberación de colagenasa y formación de células gigantes multinucleadas a partir de macrófagos activados, modelo que puede ser de utilidad en el mejor conocimiento de los mecanismos de fusión celular y de las funciones de las células gigantes multinucleadas en este tipo de enfermedades pulmonares.

En lo que respecta a la forma de presentación clínica, nuestro caso no difiere de los descritos previamente: tos, dolor torácico, disnea progresiva, astenia, anorexia, adelgazamiento y fiebre; la existencia de crepitantes y acropaquias fue constante en los tres casos descritos por Reddy et al<sup>4</sup>. Las alteraciones radiográficas descritas varían de unos casos a otros, no obstante, en general, se observan densidades lineales y moteadas que se extienden desde el hilio hasta la periferia del pulmón sin concentración perihiliar<sup>8</sup>, unas veces confluyendo en campos medios<sup>4</sup> y otras en campos superiores<sup>9</sup>; nuestro caso muestra, como característica diferencial, el predominio de las imágenes lineales reticulares sobre las nodulares y la concentración perihiliar de los infiltrados. Entre los datos patológicos de laboratorio encontrados en nuestra paciente destacan los trastornos inmunológicos: hipergamaglobulinemia, elevación de los inmunocomplejos circulantes y positividad de los anticuerpos antinucleares y anti-DNA, alteraciones que se observan con frecuencia variable en otros tipos histológicos de neumonía intersticial crónica idiopática<sup>2,10</sup>.

Por último, nos parece de gran interés la presencia de células gigantes en el líquido del lavado broncoalveolar, ya que es un hecho no mencionado en los trabajos que se ocupan del tema y hay una clara coincidencia con el material obtenido por

biopsia abierta. No podemos precisar aquí si en esta entidad el lavado constituiría «per se» un instrumento diagnóstico suficiente que evitara una toracotomía diagnóstica.

#### BIBLIOGRAFIA

1. Liebow AA. New concepts and entities in pulmonary disease in the lung. Baltimore. Ed. Williams and Wilkins, 1968.
2. Crystal RG, Fulner JD, Roberts WC et al. Idiopathic pulmonary fibrosis: clinical, histologic, radiographic, physiologic, scintigraphic, cytologic and biochemical aspects. *Am Intern Med* 1976; 85:769-788.
3. Carrington CB, Gaensler EA, Coutu RE, Fitzgerald MX, Gupta RG. Natural history and treated course of usual and desquamative interstitial pneumonia. *New Engl J Med* 1978; 298:801-809.
4. Reddy PA, Gorelick DF, Christianson CS. Giant cell interstitial pneumonia (GIP). *Chest* 1970; 58:319-325.
5. Natchwey FJ, Stool EW. Idiopathic interstitial pneumonitis, BIP, GIP and LIP. En: Bordow RA, Stool EW, Moser KM, ed. *Manual of clinical problems in pulmonary medicine*. Boston, Little Brown and Company, 1980; 411-416.
6. Mariano M, Spector WG. The formation and properties of macrophage polykaryons. *J Pathol* 1974; 113:1-19.
7. Crawford SW, Kang AM, Mainardi CL. Interstitial collagenase secretion and giant cell formation from rabbit alveolar macrophages. Effects of dexamethasone. *Am Rev Respir Dis* 1983; 127:46-50.
8. Liebow AA, Carrington CB. The interstitial pneumonias. En Simon M, Potchen EJ, Le May M ed. *Frontiers of pulmonary radiology*. New York, Grune & Stratton Inc 1969; 102-142.
9. Sokolowski JW, Cordray DR, Cantow EF, Elliot RC, Seal RB. Giant cell interstitial pneumonia. *Am Rev Respir Dis* 1972; 105:417-420.
10. Turner-Warwick M, Burrows B, Johnson A. Cryptogenic fibrosing alveolitis: clinical features and their influence on survival. *Thorax* 1980; 35:171-180.