

## CASO PROBLEMA

L. DONOSO BACH, A. RAMS GARCIA y M. VELASCO ROMERA

Hospital de la Santa Creu i Santa Pau. Barcelona.

Paciente de 14 años, sin antecedentes patológicos de interés, a la que se practica una radiografía de tórax en el curso de un cuadro febril autolimitado (fig. 1). Dado el hallazgo radiológico se practican sucesivos controles. La figura 2 muestra el último de los realizados un año después. A continuación se practicó una tomografía computarizada (TC) que fue diagnóstica (fig. 3).

### Diagnóstico: teratoma benigno

En la radiografía de tórax (fig. 1) se observa la presencia de una masa mediastínica anterior proyectándose por fuera del arco aórtico, sin evidencia de calcificaciones en su interior. En el control radiológico efectuado un año después, se aprecia un discreto aumento de tamaño de dicha masa.

La TC (fig. 3) demuestra la presencia de una masa inhomogénea en el mediastino anterosuperior con un contorno externo bien definido, sin afectación de las estructuras vecinas. El estudio del coeficiente de atenuación de la zona central muestra la existencia de tejido graso. También se observa una calcificación en su interior. Estos hallazgos son prácticamente patognomónicos de teratoma benigno. El diagnóstico se confirmó anatomopatológicamente tras la cirugía.

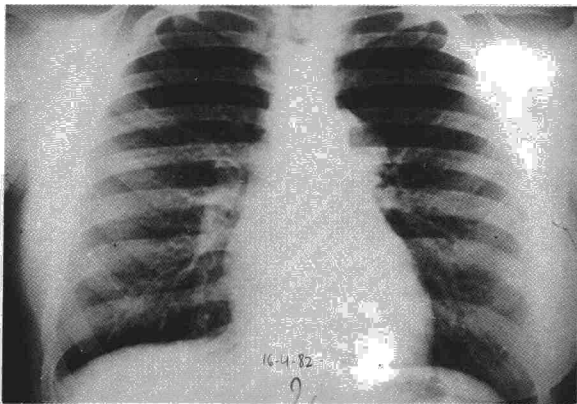


Figura 1

Recibido el 11-10-1984 y aceptado el 21-12-1984.

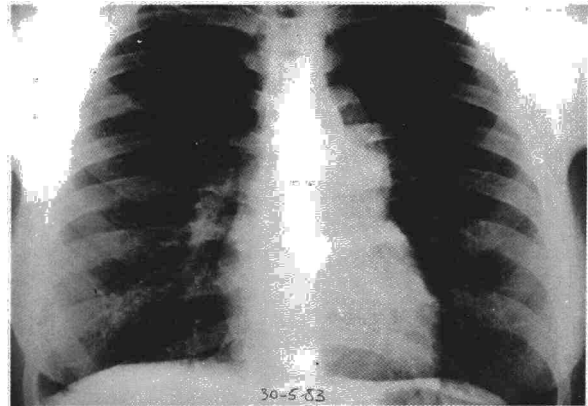


Figura 2

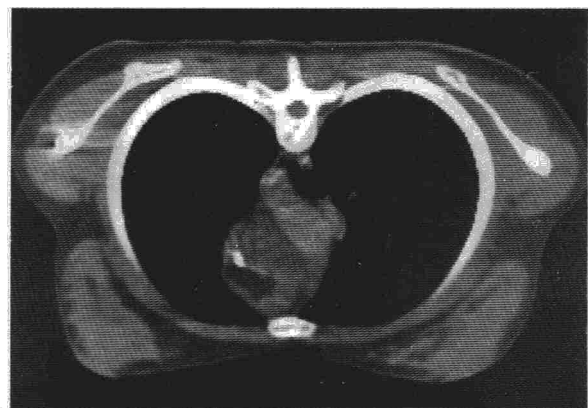


Figura 3

Ante la presencia de una masa mediastínica anterior, la detección de tejido graso en su interior reduce las posibilidades diagnósticas a: acúmulo grueso mediastínico normal (no está encapsulado); lipoma y timplipoma (ambos de menor frecuencia, no suelen calcificar) y teratoma<sup>1,2</sup>. En este caso la calcificación asociada permite el diagnóstico de teratoma.

La mayoría de teratomas mediastínicos se originan en el mediastino anterior, siendo habitualmen-



te asintomáticos e incidentalmente descubiertos en radiografías de tórax<sup>3</sup>.

El diagnóstico preoperatorio es difícil sin la ayuda de la TC, ya que la radiografía simple de tórax es incapaz de detectar el tejido graso y en muchos casos la calcificación<sup>4</sup>.

El dato clínico de mayor interés en la evaluación del teratoma es la posibilidad de malignización, la cual se presenta con una frecuencia de 0,25 a 0,8 %<sup>4</sup>, siendo el riesgo mayor en los pacientes de más de 40 años de edad.

#### BIBLIOGRAFIA

1. Weinberg B et al. Posterior mediastinal teratoma (cystic dermoid): Diagnosis by computerized tomography. *Chest* 1980; 77:694-685.
2. Seltzer SE et al. Differential diagnosis of mediastinal fluid levels visualized on computed tomography. *J Computed Assis Tomography* 1984; 8:244-246.
3. Masayuki Suzuki et al. Computed tomography of primary mediastinal seminomas. *J Comput Assis Tomography* 1983; 7:990-994.
4. Fiedman AC et al. CT of benign cystic teratomas. *AJR* 1982; 138:659-665.

### III SYMPOSIUM INTERNACIONAL DE NEUMOLOGIA

Sevilla, 11 al 16 noviembre 1985

Patrocinado por: Junta de Andalucía  
Consejería de Salud y Consumo y NEUMOSUR  
Sede del Symposium: Hotel Los Lebreros

#### Temas y conferencias aceptadas

##### «Músculos respiratorios»

«Fisiología muscular respiratoria. Problemática actual». Dr. Rochester. USA.  
«Fatiga muscular respiratoria en el hombre». Dr. Roussos. Canadá.  
«La musculatura respiratoria en las EPOC». Dr. Rochester. USA.  
«Perfusión muscular respiratoria». Dr. Roussos. Canadá.

##### Terapéutica en la hiperreactividad bronquial»

«La interacción entre la actividad del vago y del simpático y la terapéutica de la obstrucción de la vía aérea». Dr. Ulmer. Alemania.  
«Problemática actual de la terapéutica en la hiperreactividad bronquial». Dr. Capote Gil. España.  
«Criterios objetivos en la terapéutica de la hiperreactividad». Dr. Díaz Fernández. España.  
«Hiperreactividad bronquial. Acción del Procaterol». Dr. Chervinsky. USA.

##### «Síndrome de apnea durante el sueño»

«Concepto actual y metodología diagnóstica del síndrome de apnea durante el sueño». Dr. Guilleminault. USA.  
«Terapéutica en la hipoventilación alveolar primaria». Dr. Cherniack. USA.  
«Desórdenes respiratorios durante el sueño en las EPOC». Dr. Guilleminault. USA.  
«Exploración funcional respiratoria en pacientes con síndrome de apnea durante el sueño». Dr. Cherniack. USA.

##### «Bronquiolitis»

«Anatomía patológica». Dr. Epler. USA.  
«Bronquiolitis-enfermedad de vías aéreas pequeñas». Dr. Cosío. Canadá.  
«Panbronquiolitis». Dr. Homma. Japón.  
«Bronquio-bronquiolitis en la proximidad del área pulmonar». Dr. Homma. Japón.  
«Bronquitis en el niño». Dr. Martínez. España.  
**Estas conferencias, y algunas otras pendientes de aceptación, junto con las comunicaciones a los temas que sean aceptadas completarán el programa científico.**

#### Comunicaciones a los temas

- Deben estar en Secretaría antes del 1 de julio de 1985.
- Las comunicaciones serán seleccionadas por el Comité Científico, contestándose por escrito a todos los autores de las mismas, tanto las que sean aceptadas como las que no puedan serlo.
- El primer firmante de la comunicación debe estar inserto en el Symposium.
- Las comunicaciones deben ser enviadas a Secretaría lo más completas posible sin que existan límites en la extensión de las mismas.
- Las comunicaciones aceptadas se leerán, al igual que las conferencias, en un único salón de sesiones.
- El tiempo de exposición, que se fijará posteriormente, no será nunca inferior al tiempo de discusión y éste se realizará de forma individualizada.
- Las comunicaciones aceptadas al igual que las conferencias y las discusiones sobre las mismas serán publicadas en la monografía del Symposium.

Traducción simultánea inglés-español, español-inglés en todos los actos científicos.

Secretaría  
Apartado de Correos, 3133. Sevilla.