

LA PUNCION ASPIRATIVA TRANSTORACICA (PAT) COMO METODO DE DIAGNOSTICO EN LAS ENFERMEDADES PULMONARES

M.A. DE GREGORIO, F. CONGET**, R. MARCO, A. MAINAR,
J. AZUA* y M. ROCA

Departamento de Radiología y Medicina Física.
Servicio de Radiodiagnóstico*. H.C.U. Zaragoza.

Se presenta nuestra experiencia en la punción aspirativa transtorácica (PAT) con aguja fina tipo Franseen.

Se han realizado 247 punciones en pacientes con diversa patología pulmonar, con un índice de positividad del 81,7 %.

Se comentan los resultados, reseñando las indicaciones, contraindicaciones más importantes así como las principales complicaciones.

Arch Bronconeumol 1985; 21:150-154

Transthoracic aspiration puncture as a diagnostic method for pulmonary disorders

We describe our experience in PAT with Franseen needle.

247 punctures was made in patients with different pulmonary pathology. Diagnosis was true in 81,7 %.

We comment results, main indications and complications.

Introducción

Se admite que la premisa fundamental para el éxito del tratamiento es un diagnóstico precoz y concluyente del proceso patológico.

Destacamos la importancia de la punción y biopsia pulmonar como método de estudio en las lesiones parenquimatosas torácicas.

Desde finales del siglo pasado la biopsia transtorácica fue ya utilizada, primero en el diagnóstico de enfermedades infecciosas (Leyden 1883)¹ y posteriormente en procesos neoplásicos (Menetrier 1886)². Sin embargo, han sido los progresos en el área radiológica y en el campo de la citología los que han favorecido el avance actual de la técnica³.

En lesiones periféricas la punción aspirativa percutánea mejora el rendimiento diagnóstico de otros procedimientos utilizados en neumología, tales como la broncoscopia, la biopsia transcatéter bajo control radioscópico, etc.

El empleo de material adecuado es un factor que ha influido en la expansión de la técnica⁴. Se han abandonado agujas de grueso calibre que, aún proporcionando buena pieza biopsica, producían importantes y numerosas complicaciones. El diseño de agujas flexibles con calibres finos ha permitido disminuir ostensiblemente el índice de riesgos y complicaciones, así como el acceso a estructuras vitales mediastínicas; sin embargo, las muestras obtenidas tan sólo pueden ser procesadas por tratamiento citológico⁵.

Clásicamente el temor a la diseminación neoplásica en el trayecto de punción ha constituido un freno en el desarrollo de la técnica⁶. La experiencia y los nuevos tipos de aguja demuestran que son temores sin fundamento⁷.

Superados estos impedimentos técnicos iniciales, la punción aspirativa transtorácica ha cobrado una actualidad insospechada no solamente en el campo de la oncología sino también en otras áreas neumológicas⁸.

Durante los tres últimos años, hemos realizado en el Servicio de Radiodiagnóstico del H.C.U. de Zaragoza un total de 247 punciones en otros tantos pacientes afectados de diversa patología pulmonar.

Presentamos a continuación el método utilizado, los resultados obtenidos así como las indica-

* Servicio de Citología. Departamento de Anatomía Patológica. H.C.U.
** Servicio de Neumología. Departamento de Medicina Interna. H.C.U.
Recibido el 6-11-1984 y aceptado el 8-3-1985.

* Dr. Villavieja.



Fig. 1. Quirófano con unidad radiológica incorporada.



Fig. 2. Material básico para la realización de punciones.

ciones y contraindicaciones que consideramos más oportunas en el aprovechamiento de esta técnica⁹⁻¹¹.

Material y métodos

Se han realizado un total de 247 punciones, 210 en varones y 37 en mujeres, con edades comprendidas entre 24 y 85 años.

Radiológicamente se constató nódulo pulmonar solitario (NPS) en 219 casos mientras que en 11 los nódulos fueron múltiples, en 16 había masa mediastínica y en uno afectación intersticial difusa.

TABLA I

<i>Material y métodos</i>				
Total pacientes estudiados 247				
	PAT (+)	PAT (—)	Total	
Hombres	173 70 %	37 14,9 %	210	85 %
Mujeres	29 11,7 %	8 3,2 %	37	14,9 %
Total	202 81,7 %	45 18,2 %	247	100 %
<i>Resultados citológicos</i>				
Lesiones valoradas: 247				
L. malignas		142		57,4 %
L. benignas		60		24,2 %
		202		81,6 %
PAT (—)		45		16,2 %
		247		
Falsos negativos		7		2,8 %

TABLA II

Resultados localización (Valorados 219 nódulos solitarios)

	PAT (+)	PAT (—)	Total	
Centrales	26 11,6 %	6 1,7 %	32	14,6 %
Periféricas	169 77,1 %	18 8,2 %	187	85,3 %
Total	195 89 %	24 10,9 %	219	100 %

De los 219 NPS, 32 eran centrales y 187 periféricos; de éstos, 76 estaban situados en el lóbulo superior, 20 en el medio y 91 en el inferior. Agrupados por su tamaño, 24 eran menores de 2 cm de diámetro, 147 estaban comprendidos entre 2 y 6 cm y 48 fueron mayores de 6 cm.

Todas las punciones han sido realizadas en el quirófano de que dispone el Servicio de Radioterapia de la Cátedra de Radiología y Medicina Física, equipado de arco radiológico con intensificador de imagen y circuito de TV (fig. 1).

Para la punción aspirativa se ha utilizado la aguja tipo Franseen¹² con bisel fino sin fiador, de 0,06 cm de diámetro y una longitud que oscila entre 10 y 22 cm. A esta aguja se le acopla una jeringa de 20 cc tipo luer incorporada a un tirador manual para ejercer presión negativa (fig. 2).

Se coloca al paciente en el decúbito más adecuado en dependencia de la localización de la lesión. Aseptizada la piel, realizamos la punción perpendicularmente a la zona afectada. A continuación, con la jeringa en vacío, se realizan sucesivos movimientos de vaivén con dirección derecha-izquierda y arriba-abajo.

Posteriormente, ya sin vacío, retiramos la aguja para realizar las extensiones en portas estériles o en placas de Petri o tubos con distintos medios de cultivo, según busquemos resultados citológicos o microbiológicos, respectivamente. Los portas se introducen rápidamente en solución de acetona para tratamiento citológico por la técnica de Papanicolau o bien en frasco para la técnica de May Grunwald Giemsa.

Generalmente este proceso lo repetimos 2 o 3 veces en dependencia del material obtenido.

Los pacientes permanecen ingresados durante dos días por término medio aún cuando no presenten complicaciones.

Cuando se produce neumotórax yatrogénico el tiempo de hospitalización media es de 5 días.

Resultados

De los 247 punciones aspirativas transtorácicas (PAT) realizadas, en el 81,7 % se obtuvo material que resultó diagnóstico por citología. La tabla I muestra el porcentaje de pacientes de sexo masculino y femenino y su índice de positividad. Así como los resultados obtenidos tras el análisis citológico, reseñando las lesiones benignas y malignas que constituyen el grupo de positividad.

La PAT fue negativa en 45 casos, de los que siete resultaron ser falsos negativos. En todos ellos se constató por diversos métodos el diagnóstico de carcinoma pulmonar.



La tabla II, en la que se valoran las 219 lesiones correspondientes a NPS, muestra la positividad de la PAT, en relación con la localización de las lesiones pulmonares. Se considera central toda aquella zona que se encuentra en contacto con el corazón, hilios y mediastino, y periférica todo lo demás. La distribución porcentual por lóbulos y su índice de positividad se refleja en la tabla III, que sólo valora, lógicamente, los nódulos periféricos.

El rendimiento de la PAT en relación con el tamaño se valora en la tabla IV, donde se observan los 219 nódulos solitarios agrupados en función de su diámetro.

En la tabla V, se observan pormenorizadas las lesiones malignas según las complicaciones que hemos observado en la práctica de la PAT así como su estirpe y las benignas.

La tabla VI muestra el tiempo de estancia hospitalaria media de los pacientes sometidos a PAT. Se considera desde el día del ingreso hasta el alta hospitalaria o traslado a otras salas para tratamiento o continuación de prueba diagnóstica.

Discusión

De las 247 PAT realizadas en nuestra serie, el índice de positividad ha sido del 81,7 %, entendiéndose por positivos aquellos casos en que con el material obtenido se pudo llegar a un diagnóstico citológico.

Una amplia revisión bibliográfica sobre el tema muestra que la rentabilidad de la técnica, varía según los autores^{3,9,10,13-15}.

Arntson¹⁵, con aguja ultrafina tipo Franseen, similar a la nuestra, obtiene una rentabilidad en 166 punciones del 93,3 %. Contrastan sus resultados con los obtenidos por Zavala¹⁹ que, con aguja gruesa tipo Vim, presentan positividad del 80 %. Estos resultados demuestran que no solamente influye en el rendimiento el material utilizado sino que también la habilidad en el manejo de la técnica juega un papel importante^{10,13,17}.

Hemos observado en la literatura^{20,21} gran variabilidad en el método con pequeñas diferencias en el rendimiento, incluso utilizando el mismo material^{10,11,15,22}, lo que corrobora la idea de la importancia de la experiencia personal.

Cada grupo de trabajo utiliza por diferentes razones su propio método. Nosotros realizamos la punción aspiración con la jeringa en vacío y, tras los movimientos de vaivén sobre la lesión, recuperamos la aguja con presión normal. Consideramos que de este modo se recoge más material para estudio y se evita una eventual diseminación de células neoplásicas^{23,24}.

La diferente localización de la lesión, central o periférica y lobar (tablas II y III), en nuestra experiencia no modifica el rendimiento de la técnica, lo que concuerda con otras series revisadas^{9,13-15}, a ex-

TABLA IV
Tamaño
Nódulos valorados: 219

Diámetro	PAT (+)	PAT (-)	Total
2 cm	22 10,0 %	2 0,9 %	24 10,9 %
2-6 cm	129 59,9 %	18 8,2 %	147 67,1 %
6 cm	44 20,0 %	4 1,8 %	48 21,9 %
	195 89 %	24 10,9 %	219

TABLA III

Localización por lóbulos	PAT (+)	
Nódulos valorados: 187		
Lóbulo superior	65 34,7 %	58 89,2 %
Lóbulo medio y língula	30 16,0 %	27 90 %
Lóbulo inferior	92 49,1 %	84 91,3 %
	187	169

TABLA V
Resultados citológicos

Lesiones malignas	142	
Carcinomas broncogénicos	114	80,2 %
Ca. escamoso	70	
Ca. cel. grandes	4	
Ca. microcítico	3	
Adenocarcinoma	8	
Indiferenciado	25	
Broncoalveolar	4	
Otros tumores	28	19,7 %
Lesiones benignas	60	24,2 %
Procesos inflamatorios inespecíficos	26	
Tbc	10	
Sarcoidosis	6	
Neumonía lipoidea	6	
Criptococomas	2	
Hamartomas	2	
Adenomas	2	
Quiste broncogénico	1	
Otros	9	

TABLA VI
Tiempo de estancia hospitalaria de los pacientes
sometidos a PAT y complicaciones

Varones: 210		
Mujeres: 37		
Alta hospitalaria: 178		
Traslado: 69		
Menos de 2 días	170	68,8 %
De 2 a 5 días	8	2,9 %
Más de 5 días	69	28,3 %
Complicaciones		
— Neumotórax (Neumotórax severo)	55 4	22,2 %
— Hemoptisis pasajera	20	8,09 %
— Enfisema intersticial	1	0,4 %
— Hidroneumotórax	1	0,4 %

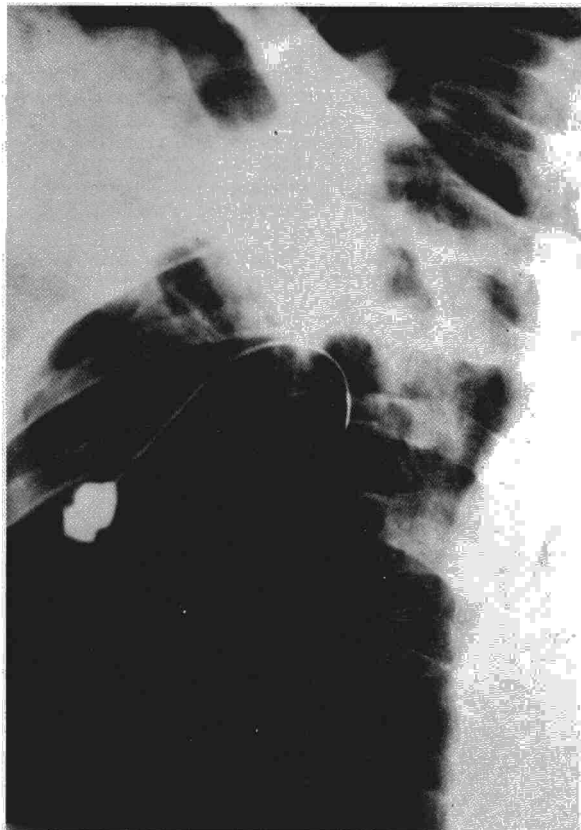



Fig. 3. Aguja sobre parénquima pulmonar. Se observa línea de neumotórax.

cepción de la expuesta por Jereb¹⁶ en la que se observa una diferencia en el rendimiento del 18 % a favor de las lesiones periféricas.

El pequeño tamaño de la lesión puede constituir una dificultad importante en la punción aspirativa transtorácica.

Diversos autores^{8,13,16}, sitúan entre 1 y 2 cm de diámetro el límite mínimo para practicar la punción con garantías, si la lesión es única. Cuando la afectación es difusa, es indiferente el tamaño.

En nuestra serie (tabla IV), el mayor número de lesiones fue de tamaños comprendidos entre 2 y 6 cm; el porcentaje de positivos superó el 90 %.

Del total de lesiones pulmonares, en 142 ocasiones se diagnosticó patología de carácter maligno, destacando el carcinoma broncogénico con el 80,2 %. En 60 pacientes la lesión fue benigna; en los 45 restantes la PAT no proporcionó diagnóstico, y de ellos, siete resultaron ser falsos negativos.

La alta efectividad de la PAT depende extraordinariamente de la experiencia y preparación del citólogo, así como del buen manejo de las muestras por el personal laborante²⁶. Todo el material recogido por PAT en nuestro hospital se procesó para tratamiento citológico.

En relación con otras técnicas, fundamentalmente la fibrobroncoscopia, ambas no se interfieren²⁷⁻³⁰ sino que son complementarias.

En nuestro centro, habitualmente las lesiones periféricas se estudian directamente por PAT; sin embargo, la fibrobroncoscopia se hace necesaria como evaluación preoperatoria en el estudio de vías aéreas principales e hilios broncovasculares.

A la rentabilidad diagnóstica de la PAT, reflejada en los resultados anteriores, hay que añadir la rentabilidad económica. En el área neumológica, este método resolutorio permite generalmente reducir el tiempo de estancia hospitalaria, con lo que disminuye los costos paciente-día-cama³¹. La PAT es una técnica sencilla, rápida y prácticamente exenta de complicaciones graves.

El tiempo medio de estancias hospitalarias para nuestros pacientes, incluyendo el día de la punción, fue de dos días si no se observó neumotórax yatrogénico, y de cinco si lo hubo (tabla VI).

Las complicaciones severas: exitus, hemorragias importantes y neumotórax a tensión dependen del calibre de aguja utilizado, siendo, sin embargo, éstas poco frecuentes^{10,18,29,30,32}. El neumotórax fue, con mucho, la complicación más frecuente en nuestra serie, constatándolo en el 22,2 %, de los que sólo 4 requirieron colocación de tubo endopleural (tabla VI) (fig. 3).

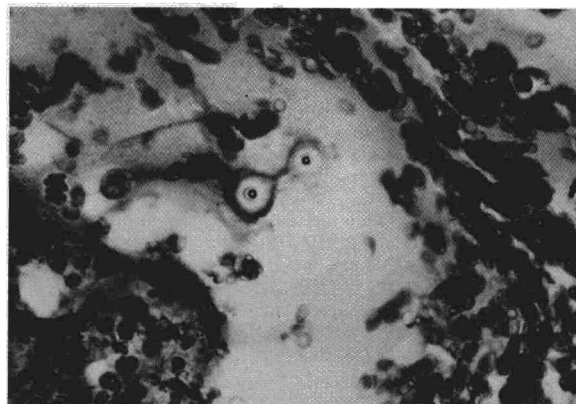
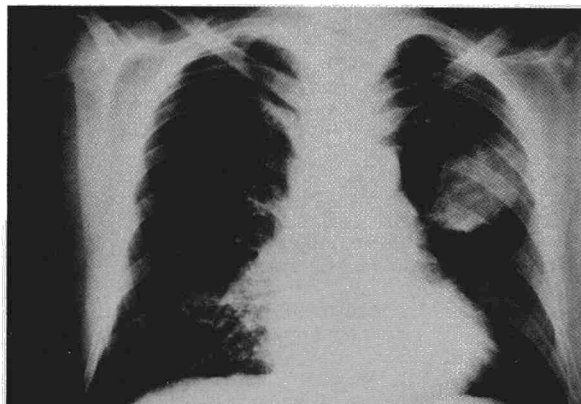


Fig. 4 A y B. Lesión pulmonar pseudonodular en LSI. La citología demuestra que se trataba de un criptococoma.



Las aplicaciones clínicas de la PAT se desprenden de los resultados ya citados. No obstante, interesa resaltar algunas aplicaciones diagnósticas no muy extendidas en nuestro medio. Las enfermedades pulmonares difusas y la patología infecciosa se pueden beneficiar extraordinariamente de esta técnica cuando no se ha podido llegar a un diagnóstico concreto por otros métodos^{3,4,20,35-37} (figs. 4 A y B).

Las contraindicaciones formales del procedimiento se limitarían a los graves trastornos de la coagulación y a la presencia de anomalías vasculares. Entre las contraindicaciones relativas se halla la insuficiencia respiratoria grave^{3,9,13,14}.

En nuestra región, con alta incidencia de hidatidosis pulmonar, hay que tener en cuenta esta posibilidad. En principio se desechó todo nódulo con sospecha de este diagnóstico; no obstante, se ha puncionado un quiste hidatídico mediastínico sin observar complicaciones. A este paciente se le intervino quirúrgicamente un mes después de la PAT.

En definitiva, de acuerdo con García de la Oliva⁵, la PAT y otros procedimientos biopsicos transtorácicos están siendo aceptados como métodos de rutina debido a su bajo costo, sencillez, seguridad para el paciente y fiabilidad diagnóstica.

AGRADECIMIENTOS

Agradecemos la entusiasta colaboración y apoyo que siempre hemos encontrado en todos los integrantes del Servicio de Neumología del H.C.U. de Zaragoza, dirigido por el Dr. Suárez; sin su ayuda no hubiera sido posible la realización de este trabajo.

BIBLIOGRAFIA

- Leyden OO. Uber infektiöse Pneumonie. Dtsch Med Wschr 1883; 9:52-56.
- Menetrier P. Cáncer primitif du poumon. Bull Soc Ant Paris 1886; 4:643-647.
- Greene R. Transthoracic needle aspiration biopsy. Interventional. Radiology. Massachusetts General Hospital. WB Saunders Co. 1982; 46:587-643.
- Cáceres J. Técnicas de radiología intervencionista y su aplicación. Med Clin 1983; 81:634-639.
- García de la Oliva T. La biopsia transtorácica y su utilidad clínica. Med Clin 1983; 81:621-622.
- Sinder WN, Zajicek J. Implantation metastases after percutaneous transthoracic needle aspiration biopsy. Acta Radiol Diag 1976; 17:473-480.
- Zavala DC, Schoell JE. Ultrathin needle aspiration of the lung in infectious and malignant disease. Am Rev Respir Dis 1981; 123:125-131.
- House JS. Técnicas biopsias en la investigación de las enfermedades del pulmón, del mediastino y de la caja torácica. Clin Radiol Nor Amer 1981; 3:26-54.
- Nordenstrom B. Needle biopsy of pulmonary lesions. Diagnostic techniques in pulmonary disease. Part II. New York, Ed. M. Sachner, 1981.
- Nordenstrom B. Needle biopsy of lung lesions. Europe-

am Symposium on lung cancer. Chalkidiki Edit. G. Pontifex, 1980.

- De Gregorio MA. Contribución al diagnóstico de los nódulos pulmonares por métodos clínicos radiológicos y anatomopatológicos. Tesis Doctoral. Universidad de Zaragoza, 1983.
- Franseen CC. Aspiration biopsy with a description of a new type of needle. New Engl J Med 1941; 224:1054-1056.
- Pueyo J, Fernández F, Guzmán A et al. Punción aspiración pulmonar en carcinoma broncogénico. Estudio de 216 pacientes. Radiología 1981; 23:125-128.
- Fernández F, Pueyo J, Hernández L et al. Estudio comparativo de punción aspiración pulmonar con agujas de Chiba y trocar en 67 pacientes. Radiología 1981; 23:129-132.
- Arntson TL, Boyd WR. Percutaneous biopsy using a safe effective needle. Radiology 1978; 127:265-267.
- Jereb M. The usefulness of needle biopsy in chest lesions of different sizes and locations. Radiology 1980; 134:13-15.
- Zornoza J, Snow J, Lukeman JM, Libshitz H. Aspiration biopsy of discrete pulmonary lesions using a new thin needle results in first 100 cases. Radiology 1977; 123:519-520.
- Struve-Cristensen E. Perkutem transtorakol lungebiopsi 33-thesis fad. Copenhagen 1976.
- Zavala DC, Bedel GN. Percutaneous lung biopsy with a cutting needle. An analysis of 40 cases and comparison with other biopsy techniques. Am Rev Respir Dis 1972; 106:186-193.
- Lallt AF, Mc Cormack J, Zelch M, Reich NE, Belovich D. Aspiration biopsies of chest lesions. Radiology 1978; 127:35-40.
- Adler OB, Rosemberg A, Peleg H. Fine needle aspiration biopsy of mediastinal masses. Evaluación of 136 experiencias AJR 1983; 140:893-896.
- Fraser RG, Pare JA. Diagnóstico de las enfermedades del tórax. Edit. Salvat. II Edic. Barcelona 1980; 239-241.
- Wolinsky H, Lischner MW. Needle track implantation of tumor after percutaneous lung biopsy. Ann Inter Med 1969; 71:359-362.
- Naylor B. Dissemination of cancer cells after needle biopsy of the lung. J Thorac Cardiovasc Surg 1972; 64:324.
- Berger RL, Dargan EL, Huang BL. Dissemination of cancer cells by needle biopsy of the lung. J Thorac Cardiovasc Surg 1972; 63:430-432.
- Azua J. Aplicación de la citología clínica en el aparato respiratorio. Arch de Bronconeumol 1982; 18:144-151.
- Andersen HA, Fontana RS. Transbronchoscopic lung biopsy for diffuse pulmonary disease. Technique and results in 450 cases. Chest 1972; 62:125-128.
- Andersen HA, Miller WE, Bernatz PE. Lung biopsy transthoracic, percutaneous, open. Surg Clin North Am 1973; 53:785-793.
- Zavala DC. Diagnostic fideroptic bronchoscopy. Techniques and results in 600 patients. Chest 1975; 68:12-19.
- Zavala DC. Transbronchial biopsy in diffuse lung disease. Chest 1978; 73:727-733.
- Lalli AF, Bouchard EA, Gobien BS, Valicenti JF, Vujic I. Thin needle aspiration biopsy of thoracic lesions. Impact on hospital charges and patterns of patient care. Radiology 1983; 148:65-67.
- Lalli AF, Naylor B, Whitehouse WM. Aspiration biopsy of thoracic lesions. Thorax 1967; 22:404-407.
- Norenberg R, Claxton CP, Takaro T. Percutaneous needle biopsy of the lung. Report of two fatal complications. Chest 1974; 66:216-218.
- Pearce JC, Patt NL. Fatal pulmonary hemorrhage after percutaneous aspiration lung biopsy. Am Rev Respir Dis 1974; 110:346-349.
- Sinner WN. Complications of percutaneous transthoracic needle aspiration biopsy. Acta Radiol Diag 1976; 17:813-828.
- Whitaker D, Sterrett GF. Cryptococcus neoformans diagnosed by fine needle aspiration cytology of the lung. Acta Citol 1976; 20:105-107.
- Youmans CR, De Groot WJ, Marshall R, Morettin LB, Derrick JR. Needle biopsy of the lung in diffuse parenchymal disease. An analysis of 151 cases. Am J Surg 1970; 120:637-643.