



## NEUMONITIS POR SALES DE ORO

M.A. MARTIN PEREZ, A. NUÑEZ BOLUDA, A. SIMON RODRIGUEZ,  
S. MARTINEZ SELMO, J. CAMARGO IBARRA y J.E. RODRIGUEZ ORTEGA

Hospital de Enfermedades del Tórax Victoria Eugenia. Madrid.

Se presenta un cuadro de neumonitis desarrollada durante el tratamiento con sales de oro, en una paciente de 42 años diagnosticada de artritis reumatoide, con una evolución subaguda, clara remisión clínica, radiológica y funcional con el tratamiento corticoideo y no recurrencia al suspender la crisoterapia. Se realiza una revisión de los casos publicados en la literatura y de los métodos diagnósticos empleados.

*Arch Bronconeumol 1985; 21:293-295*

### Gold salt induced pneumonitis

A 42-year-old woman developed pneumonitis during treatment with gold salts for rheumatoid arthritis with a subacute course, clear clinical, radiologic and functional remission in response to corticoid therapy and which did not recur when crysotherapy was suspended. The authors review other documented cases as well as the diagnostic methods used.

### Introducción

En los últimos años ha aumentado la descripción de cuadros pulmonares inducidos por drogas, ya sea por acción tóxica o mediados por mecanismos inmunológicos<sup>1</sup>. Diversas drogas pueden producir afectación pulmonar por esta segunda vía (penicilina, nitrofurantoína... etc.). Entre éstas se incluyen las sales de oro, utilizadas cada vez más precozmente en el tratamiento de la artritis reumatoide (AR)<sup>2,3</sup>. Su uso está asociado a una alta incidencia de efectos secundarios, principalmente renales, hematológicos y mucocutáneos, siendo más infrecuentes los hepáticos, intestinales y pulmonares. Aunque la neumonitis por sales de oro fue descrita por primera vez en 1960, la relación causa-efecto y los posibles mecanismos patogénicos de lesión no han sido puestos en evidencia hasta estos últimos años<sup>4-9</sup>.

Se presenta el cuadro clínico de una paciente diagnosticada de AR que presentó una neumopatía intersticial difusa y reversible, en relación con la administración de sales de oro.

### Observación

Se trata de una paciente de 42 años con antecedentes familiares de asma bronquial extrínseco y reumatismo poliarticular agudo. No tiene antecedentes personales de interés. Cuatro meses antes de su ingreso comienza con un cuadro de artralgias y tumefacción en ambas muñecas y rodilla izquierda, siendo diagnosticada en otro centro de AR y tratada con indometacina,

piroxican y tiomalato sódico de oro a dosis de 50 mg intramuscular una vez por semana. Pocas horas después de la administración de la sexta dosis de sales de oro empieza con disnea progresiva, tos irritativa, malestar general y febrícula, persistiendo con estos síntomas durante 3-4 días. Tras la séptima administración se repite la misma clínica con mayor intensidad,

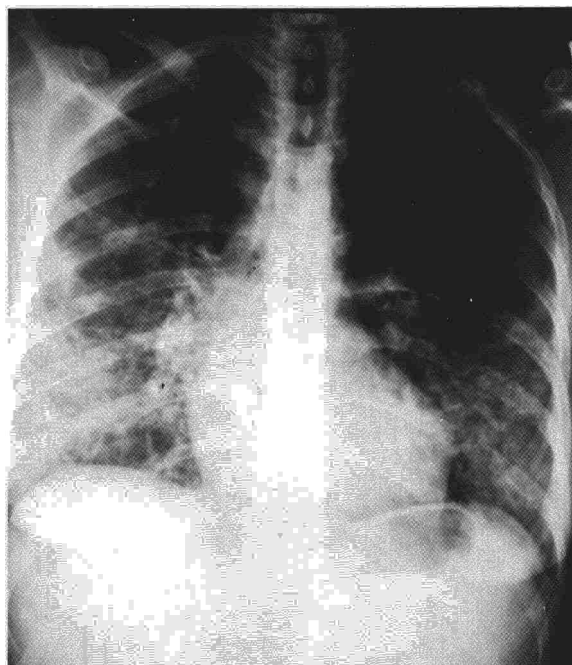


Fig. 1. Radiografía de tórax en el momento de ingreso de la paciente, en la que se evidencia un patrón mixto alveolo-intersticial en ambos pulmones.

Recibido el 5-2-1985 y aceptado el 9-4-1985.



TABLA I

## Evolución de la exploración funcional respiratoria y gasometría

	22-12-83		12-1-84	
FVC	2.400	(74 %)	3.330	(103 %)
FEV <sub>1</sub>	2.090	(79 %)	2.600	(98 %)
FEV <sub>1</sub> /FVC	87	(102 %)	80	(92 %)
TLC	3.444	(79 %)	5.015	(115 %)
P.el-TLC	47	(155 %)	33	(110 %)
TLCO	6,33	(34 %)	17,9	(97 %)
TLCO/VA	1,83	(47 %)	3,7	(93 %)
pH	7,45		7,41	
PaCO <sub>2</sub>	25,9		34,9	
PaO <sub>2</sub>	50,1		72,7	
D(A-a)O <sub>2</sub>	55,6		25,6	

FVC: capacidad vital forzada (cc); FEV<sub>1</sub>: volumen espiratorio forzado en 1 seg (cc); P.el: presión de retroceso elástico (cmH<sub>2</sub>O); TLCO: factor de transferencia de CO (ml/min/mmHg); VA: volumen alveolar.

haciéndose la disnea casi incapacitante, motivo por el que acudió a nuestro centro.

La exploración física al ingreso mostraba una paciente bien orientada, con discreto esfuerzo respiratorio en reposo y dudosa cianosis. FR: 24 pm; FC: 100 pm; TA: 110/70. En la auscultación pulmonar se apreciaban estertores crepitantes en ambas bases, siendo la auscultación cardíaca normal. La exploración abdominal era normal y en las extremidades destacaban ligeras deformidades en las articulaciones metacarpofalángicas de ambas manos. No existían adenopatías ni lesiones cutáneas.

La hemoglobina era 12 g %; valor hematócrito: 38 %; VSG: 74 mm en la 1.<sup>a</sup> h; leucocitos: 8.000 sin eosinofilia (1 %). Las determinaciones bioquímicas y el análisis rutinario de orina estaban dentro de la normalidad. En la Rx de tórax (fig. 1) se apreciaba un patrón mixto alveolo-intersticial difuso, más manifiesto en campos medios e inferiores. El ECG estaba dentro de la normalidad. La gasometría arterial (FiO<sub>2</sub>: 0,21) mostraba una hipoxemia severa por aumento del gradiente alveolo-arterial de oxígeno (tabla I). Se realizó exploración funcional respiratoria al ingreso que demostró una restricción pulmonar, con aumento de las resistencias elásticas y disminución de la capacidad de difusión al CO (tabla I). Eosinófilos en esputo: negativos. Serología reumática: negativa. Células LE: negativas. Proteinograma e inmunoglobulinas: dentro de la normalidad. Baciloscopias de esputo: reiteradamente negativas.

La paciente fue tratada con oxígeno mediante sonda nasal y, ante la sospecha clínica de neumonitis por sales de oro, con 40 mg de 6-metil-prednisolona intramuscular al día. La mejoría clínica fue rápida, estando prácticamente asintomática a las 48 h. La evolución radiológica fue asimismo favorable con progresivo aclaramiento de las imágenes y resolución completa a los 20 días de iniciado el tratamiento (fig. 2). Gasométricamente la evolución fue igualmente rápida, presentando a los 7 días los siguientes valores pH: 7,45; PaCO<sub>2</sub>: 34,6 mmHg; PaO<sub>2</sub>: 76,1 mmHg; D(A-a): 24,0 mmHg (FiO<sub>2</sub>: 0,21). La exploración funcional respiratoria realizada un mes después mostraba una completa normalización de todos los parámetros (tabla I).

No existieron aumentos significativos de los títulos de anticuerpos frente a los virus respiratorios habituales, micoplasma, rickettsia y Legionella neumófila.

Los corticoides fueron reducidos paulatinamente hasta su total supresión. Las sales de oro se retiraron definitivamente, permaneciendo la enferma asintomática en sucesivas revisiones.

## Comentarios

La neumonitis en el curso de la crisoterapia, aunque es una entidad infrecuente, debe ser tenida en cuenta ya que puede conducir a situaciones de

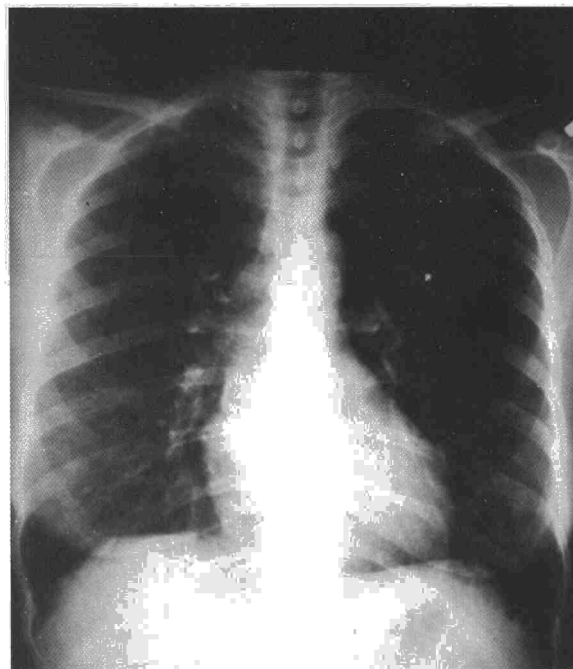



Fig. 2. Radiografía de tórax tres semanas después del ingreso, con resolución de las imágenes alveolo-intersticiales.

insuficiencia respiratoria grave. Actualmente parece que en su patogenia juega un papel preponderante la inmunidad celular<sup>7,9</sup>, aunque los estudios inmunológicos in vitro han mostrado resultados contradictorios. El test de transformación linfoblástica con tiomalato sódico de oro fue positivo en algunos casos publicados<sup>4</sup> y negativos en otros<sup>5,7,8</sup>. Más específicos parecen ser los test de elaboración de linfoquinas (MIF y MCF) por los linfocitos periféricos tras la incubación con dichas sales<sup>7</sup>.

Las descripciones clínicas de la literatura son muy semejantes al caso que presentamos<sup>4,9</sup>. El cuadro se inicia habitualmente entre el 1.<sup>o</sup> y 4.<sup>o</sup> mes después de comenzado el tratamiento, cuando la dosis total recibida está entre 300-600 mg, aunque pueden existir cuadros de presentación más tardía. Los síntomas característicos son: tos irritativa, malestar general, fiebre y disnea progresiva, ocasionalmente acompañados de otras manifestaciones sistémicas, principalmente cutáneas. Los datos de laboratorio son inespecíficos, siendo poco frecuente la eosinofilia. Radiológicamente suelen presentar un infiltrado pulmonar difuso con características predominantemente intersticiales, sin afectación pleural ni pericárdica.

Desde el punto de vista funcional, como se demuestra en nuestro caso, existe una restricción pulmonar, aumento de las resistencias elásticas y disminución importante de la capacidad de difusión de CO. Suele existir una hipoxemia, en algunos ca-



sos muy marcada. Estas alteraciones fueron totalmente reversibles en nuestra paciente, como se demuestra en la exploración funcional realizada un mes después, en la que todos los parámetros vuelven a estar dentro de la normalidad tras la supresión de las sales de oro y la administración de corticoides.

Las características anatomopatológicas de esta neumonitis son inespecíficas. Existe normalmente un infiltrado intersticial de histiocitos, linfocitos y células plasmáticas, hiperplasia de neumocitos tipo II y organización intraalveolar. Las técnicas biópsicas (biopsia transbronquial o biopsia pulmonar abierta) sólo son útiles para la exclusión de otros procesos. En nuestro caso no se realizaron por la sospecha clínica inicial de su relación con las sales de oro y la respuesta espectacular a los corticoides.

El diagnóstico es por tanto eminentemente clínico, pues no existen datos objetivos que confirmen la etiología; la reexposición al fármaco no es recomendable ya que puede poner al paciente en situación grave. Como ya hemos comentado, existen pocos datos en la literatura sobre el valor diagnóstico de los test inmunológicos.

El diagnóstico diferencial se debe hacer con las distintas neumopatías difusas de evolución subaguda. Es de especial interés la distinción con la neumopatía intersticial que puede aparecer en el curso de las AR. Esta se suele producir en pacientes seropositivos e ir acompañada de afectación pleural y pericárdica<sup>10</sup>. En los pacientes seronegativos la incidencia de afectación intersticial es menor<sup>11</sup>. Por otra parte, la rápida resolución con la administración de corticoides y la no recurrencia del cuadro al suprimir definitivamente las sales de oro, apoyan el diagnóstico de neumonitis yatrogénica. Recientemente, se ha visto que el lavado broncoalveolar puede ser útil en la diferenciación, ya que en la enfermedad intersticial reumatoide

existe un aumento de neutrófilos, mientras que en el «pulmón de oro» predominan los linfocitos<sup>9</sup>.

Los corticoides parecen acelerar la resolución del cuadro. En nuestro caso la mejoría clínica se produjo en 1-2 días y las alteraciones radiológicas disminuyeron a la semana y desaparecieron 1 mes después. En los casos en que no se han usado los corticoides la evolución parece ser más lenta<sup>6</sup>.

En resumen, en los pacientes con AR tratados con sales de oro, la aparición, a los pocos meses de iniciado el tratamiento, de una neumonitis difusa, de evolución subaguda, con grave deterioro funcional, debe hacer pensar en la posibilidad de una neumonitis por estas sales.

#### BIBLIOGRAFIA

1. Monturiol JM, Cubilo JM. Enfermedades yatrogénicas del pulmón. JANO 1981; 482:18-34.
2. Gottlieb NL. Gold compounds in the rheumatic diseases. En: Kelley WN et al: Textbook of Rheumatology. Filadelfia, Saunders 1981; 796-814.
3. Rotes Querol J. Las sales de oro hoy (Editorial). Med Clin 1983; 80:666-668.
4. Geddes D, Brostoff J. Pulmonary fibrosis associated with hypersensitivity to gold salts. Br Med J 1976; 1:1444.
5. Winterbauer RH et al. Diffuse pulmonary injury associated with gold treatment. N Eng J Med 1976; 294:919-921.
6. Weaver CT, Law JS. Lung changes after gold salts. Br J Dis Chest 1978; 72:247-250.
7. McCormick J et al. Pneumonitis caused by gold therapy: evidence for the role of cell-mediated immunity in its pathogenesis. Am Rev Respir Dis 1980; 122:145-152.
8. Franzen P, Petterson T. Alveolitis during chrysotherapy for rheumatoid arthritis. Acta Med Scand 1983; 214:249-251.
9. Ettensohn DB et al. Bronchoalveolar lavage in gold lung. Chest 1984; 85:569-570.
10. Hunninghake GW, Fauci AS. Pulmonary involvement in the collagen vascular diseases. Am Rev Respir Dis 1979; 119:471.
11. Frank ST et al. Pulmonary dysfunction in rheumatoid disease. Chest 1973; 63:27-34.