



# NEUMOTORAX CATAMENIAL. DOS CASOS CON RELACION FAMILIAR

F. CHILLON LOARTE, A. AGUIRRE DE CARCER, F. MARCOS SANCHEZ,  
I. MORAN BLANCO y A. DURAN PEREZ-NAVARRO

Servicio de Medicina Interna.  
Hospital del Insalud de Talavera de la Reina (Toledo).

Presentamos los casos de dos pacientes primas-hermanas, con antecedentes de dismenorrea y esterilidad, que padecían un cuadro de larga evolución, consistente en dolor pleurítico derecho que coincidía con el inicio de sus menstruaciones. En ambas pacientes hemos llegado a constatar doce y tres episodios respectivamente de neumotórax de hemitórax derecho con dicha clínica.

En una se practicó toracotomía cuyos hallazgos fueron anodinos, resolviendo el cuadro. La otra paciente refiere en sus antecedentes, la desaparición de su sintomatología mientras seguía tratamiento supresivo hormonal, con reaparición del cuadro al suprimir la medicación por tromboflebitis. Esta paciente rehusó ser intervenida.

*Arch Bronconeumol 1986; 22:95-97*

Catamenial pneumothorax. Two familial cases

The authors describe two first cousins, both with antecedents of dysmenorrhea and sterility and a long history of right pleuritic pain coincident with the onset of menstruation. Both had had 12 and 3 episodes respectively of right hemithorax pneumothorax with these clinical symptoms.

A thoracotomy was curative in one, while in the other symptoms disappeared with hormone suppression therapy and reappeared again when treatment was suspended because of thrombophlebitis. She refused surgical intervention.

## Introducción

En 1958 Maurer et al<sup>1</sup>, describieron por primera vez el neumotórax catamenial, como una patología torácica con entidad propia. Esta se caracteriza por neumotórax que afecta a hemitórax derecho, con una íntima relación con la menstruación, que aparece en la tercera y cuarta década de la vida, y se previene su aparición con terapia supresiva hormonal.

Hay un caso descrito donde el hemitórax afecto fue el izquierdo<sup>2</sup>, otro caso en donde fue bilateral<sup>3</sup> y una aportación que describe un neumomediastino catamenial<sup>4</sup>.

Su etiología sigue siendo discutida, existen diferentes teorías: focos endometriósicos que afectan a pleura, diafragma y/o parénquima pulmonar<sup>3, 5-9</sup>; rotura de una bulla<sup>5</sup>; o paso de gas de cavidad peritoneal, a través de defectos diafragmáticos<sup>10, 11</sup>.

Recibido el 14-5-1985  
y aceptado el 3-9-1985.

De los 67 casos publicados a nivel internacional, sólo existe uno con relación familiar. Presentamos esta entidad en dos pacientes primas-hermanas.

## Observación clínica

### 1.º Caso

Mujer casada de 33 años, que presenta una historia de dolor pleurítico derecho acompañado de sensación disneica, que coincide con los dos primeros días de la menstruación, de unos quince años de evolución. A los 13 años de su inicio, fue tratada por su ginecólogo con anovulatorios, por dismenorrea de larga evolución, con el diagnóstico según refiere la paciente, de probable endometriosis, tratamiento que siguió durante cuatro meses durante los cuales no presentó dolor torácico catamenial; hubo de suspenderlo ante la aparición de tromboflebitis de miembro inferior derecho. Reapareciendo su sintomatología torácica a los dos meses de retirar los anovuladores.

Acudió por dolor brusco de tipo pleurítico acompañado de disnea; a la exploración sólo destacaba una disminución del murmullo vesicular en hemitórax derecho. La analítica practicada fue normal, y se objetivó en la radiografía torácica un neumotórax derecho, que compromete a los campos inferiores y anteriores con sinequias pleurales por posibles neumotórax anteriores (fig. 1). El cuadro

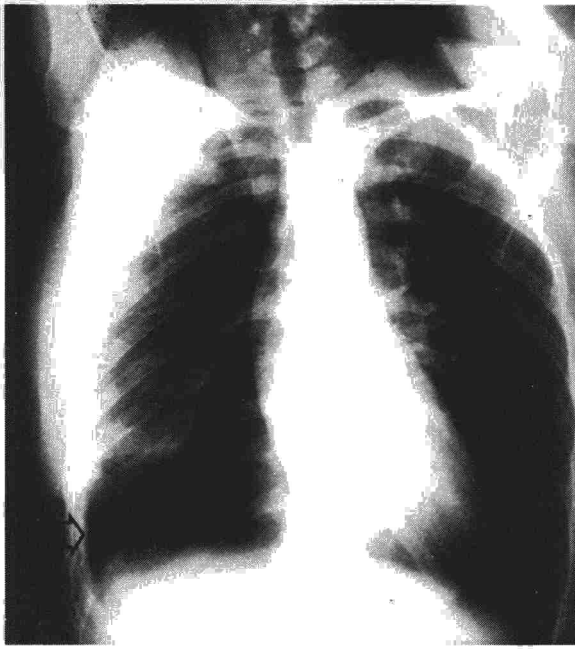



Fig. 1. Neumotórax derecho, que compromete los campos inferiores y anteriores con sinequias pleurales.

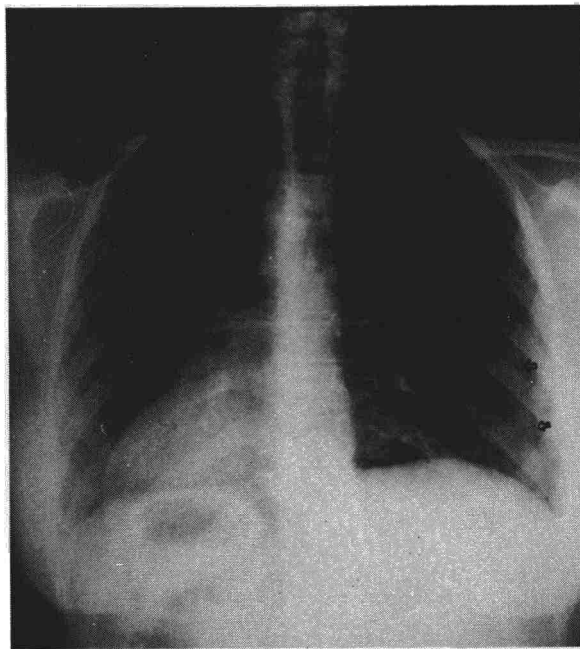


Fig. 2. Línea de neumotórax derecho.

respondió en quince días con medidas conservadoras. El inicio del cuadro coincidió con su menstruación.

A los tres meses, y coincidiendo con el primer día de su menstruación, acude de nuevo con idéntica sintomatología. Objetivándose línea de neumotórax derecho (fig. 2), que cedió también con actitud conservadora; las tomografías practicadas en esta segunda ocasión, descartaron la existencia de bullas. Se le informó a la paciente de la conveniencia de practicar una toracotomía, actitud que ella rechazó.

## 2.º Caso

Mujer casada de treinta años, prima-hermana de la anterior, con antecedentes de dismenorrea y dolor de características pleuríticas que ella misma definía como «anticipo de su menstruación» por presentarse habitualmente uno o dos días previos a la misma; este cuadro se repite desde hace diez años, con frecuencias mensuales o trimestrales; fue tratada con fisioterapia al achacarle dichos síntomas a patología de columna dorsal. En agosto de 1980 acude a una institución, por notar aumento considerable de su dolor torácico, fue diagnosticada de neumotórax derecho que cedió a medidas conservadoras. Ocho meses después, acude de nuevo con similar sintomatología, objetivándose neumotórax derecho. En abril de 1981 se practicó segmentectomía apical derecha por vía axilar y abrasión pleural. La anatomía patológica de la pieza corresponde a la habitualmente observada en casos de neumotórax: engrosamiento pleural entre cuyas mallas conectivas se observa una evidente hiperplasia vascular tanto de elementos venosos como arteriales, los cuales presentan engrosamiento parietal de tipo fibroso pero no necrótico. Frecuentes áreas de hemorragia y prácticamente no existe reacción mesotelial. Durante el acto quirúrgico no se evidenciaron defectos u orificios a nivel diafragmático.

## Comentarios

En los casos descritos en la literatura, existe un grupo de autores que defienden una etiología endometriosa, al demostrar la existencia de focos ectópicos a nivel pleural, pulmonar o diafragmático. Otros autores preconizan la existencia de defectos a nivel diafragmático, que permitirían el paso de gas procedente de genitales vía trompa de Falopio a peritoneo y secundariamente a cavidad pleural.

Así, Lillington et al<sup>7</sup>, en una serie de veinte casos demuestran defectos diafragmáticos en tres que conjuntamente tenían endometriosis pélvica; seis tenían focos endometriósicos diafragmáticos, uno pleural y uno en parénquima pulmonar. En nueve casos no se pudo demostrar, al no realizarse exploración quirúrgica.

Soderberg et al<sup>8</sup> en una revisión de cuarenta y un casos, demuestran nueve con endometriosis pulmonar y/o diafragmática y doce con endometriosis pélvica. Yeh<sup>12</sup> en 19 casos de endometriosis intratorácica demuestra que los implantes de encontraban en: seis a nivel pleural, seis en diafragma, seis en parénquima y uno bronquial.

Otros autores como Stern et al<sup>10</sup> defienden la existencia de defectos diafragmáticos como etiología principal, presentando cuatro casos de neumotórax catamenial, en donde se practicó toracotomía objetivándose defectos diafragmáticos sin evidencia de endometriosis en tres de las cuatro pacientes, siendo suficiente el cierre de dichos defectos para resolver el cuadro.

Hinson et al<sup>6</sup>, describen en 1981 un cuadro de neumotórax catamenial que ocurría en dos hermanas, ambas con endometriosis pélvica y una con defectos a nivel diafragmático.

Revisando la literatura, nos parece razonable pensar que la endometriosis juega un papel decisivo en el neumotórax catamenial; su implantación ectópica por vía linfática o venosa, o por metaplasia, implica



cambios locales cíclicos con producción de Pg F<sub>2</sub> & broncoconstrictoria, así como tumefacción produciendo un mecanismo de obstrucción valvular a nivel del bronquiolo terminal con hiperinsuflación y ruptura como defienden Lillington et al<sup>7</sup>. Seguimos sin explicarnos el porqué de su ocurrencia en hemitorax derecho. Pero por otro lado, no debemos despreciar la existencia de un porcentaje muy elevado de defectos diafragmáticos en estas pacientes, incluso en algunos casos sin evidencia de endometriosis ni a nivel pulmonar ni pélvico.

Con respecto al tratamiento, se tiende a utilizar en primer lugar medidas conservadoras con terapia supresiva hormonal, aunque están descritos fallos<sup>13</sup>. Algunos autores preconizan el uso de la antigonadotrofina danazol<sup>9</sup>, muy utilizada en la actualidad para el tratamiento de los procesos pélvicos endometriósicos. En caso de toracotomía, algunos autores<sup>2</sup> recomiendan la pleurodesis para prevenir nuevos episodios. No parece razonable la histerectomía, pues hay casos descritos de recurrencia después de esta técnica<sup>14</sup>.

En los dos casos que presentamos, la clínica evidente nos llevó al diagnóstico de neumotórax catamenial. Ambas pacientes tenían antecedentes de dismenorrea y las dos son estériles, pero rehusaron la práctica de una laparoscopia que nos permitiese objetivar endometriosis pélvica. Los hallazgos quirúrgicos de nuestro segundo caso fueron anodinos.

En la evolución de nuestra primera paciente llegamos a comprobar radiológicamente la existencia de 12 episodios de neumotórax catamenial. La segunda paciente no presentó recurrencias después de la intervención.

#### BIBLIOGRAFIA

1. Maurer ER, Schaal JA, Méndez FL Jr. Chronic recurring spontaneous pneumothorax due to endometriosis of the diaphragm. *JAMA* 1958; 168:2.013-2.014.
2. Shearin RP, Hepper NG, Spencer PW. Recurrent spontaneous pneumothorax concurrent with menses. *Mayo Clin Proc* 1974; 49:98-101.
3. Munar QM, Llobera AM, Canet R, Vidal MR, Cifuentes LC, Vich ML. Neumotórax catamenial. Estudio de un caso. *Med Clin* 1984; 83:804-806.
4. Toro M, Otero M, Prieto A, Merino J. Neumomediastino catamenial. A propósito de una observación. *Med Clin* 1978; 71:192-194.
5. Mayo P. Recurrent spontaneous pneumothorax concomitant with menstruation. *J Thorac Cardiovasc Surg* 1963; 48:415-417.
6. Hinson JM Jr, Brighan KL, Daniell J. Catamenial pneumothorax in sisters. *Chest* 1981; 80:634-635.
7. Lillington GA, Mitchell SP, Wood GA. Catamenial pneumothorax. *JAMA* 1972; 219:1.328-1.332.
8. Soderberg CH Jr, Dahlquist EH Jr. Catamenial pneumothorax. *Surgery* 1976; 79:236-239.
9. Ramos MA, Pérez EJ, Baños HP, Palacios GA. Neumotórax catamenial: A propósito de un caso. *Arch Bronconeumol* 1984; 20:176-178.
10. Stern H, Toole AL, Merino M. Catamenial pneumothorax. *Chest* 1980; 78:480-482.
11. Crutcher RR, Waltuch TL, Blue ME. Recurring spontaneous pneumothorax associated with menstruation. *J Thorac Cardiovasc Surg* 1967; 54:599-602.
12. Yeh TJ. Endometriosis within the thorax: Metaplasia, implantation or metastasis? *J Thorac Cardiovasc Surg* 1966; 53:201-205.
13. Wilhelm JL, Scommegna A. Catamenial pneumothorax. Bilateral occurrence while on suppressive therapy. *Obstet Gynecol* 1979; 55:227-231.
14. Davies R, Kalinowski S. Recurring spontaneous pneumothorax and its association with endometriosis. *Brit J Dis Chest* 1971; 65:221-224.