

6. Stackhouse EM, Harrison EG, Ellis FH. Primary mixed malignancies of lung: carcinosarcoma and blastoma. *J Thorac Cardiovasc Surg* 1969; 57:385-394.

7. Razzuk MA, Urschel HC, Race GJ, Arndt JH, Paulson DL. Carcinosarcoma of the lung. Report of two cases and review of the literature. *J Thorac Cardiovasc Surg* 1971; 61: 541-553.

8. Moore TC. Carcinosarcoma of the lung. *Surgery* 1961; 50:886-893.

9. Nguyen-Dinh T, Nath CR, Titus-Dillon PY. Syndrome of inappropriate secretion on antidiuretic hormone in association with pulmonary carcinosarcoma. *J Nat Med Assoc* 1982; 74:197.

10. Kakos GS, Williams TE, Assor D, Vasko JS. Pulmonary carcinosarcoma: etiologic, therapeutic and prognostic considerations. *J Thorac Cardiovasc Surg* 1971; 61:777-782.

Evolución favorable en un caso del síndrome de las uñas amarillas

Sr. Director: En el último número de su revista fue publicado el caso de un paciente estudiado por nosotros y diagnosticado de portador del síndrome de las uñas amarillas¹.

Recientemente hemos vuelto a contactar con este paciente, el cual, tras casi un año de tratamiento de su sinusitis y bronquitis crónica ha mejorado notablemente de su sintomatología respiratoria. Asimismo sus alteraciones ungueales han presentado del mismo modo una espectacular mejoría (fig. 1)^(*).

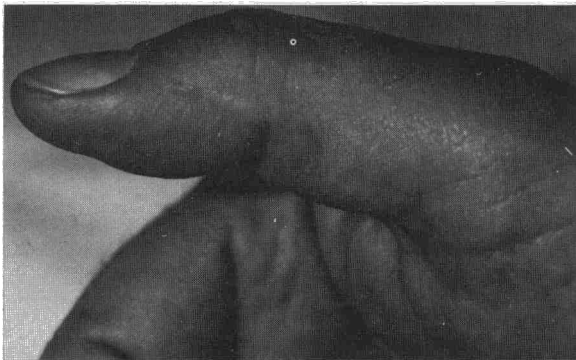


Fig. 1. Se aprecia la normalidad de la uña.

Dada la rareza de este caso, creemos que puede ser de interés el referir estos datos y mostrar el estado actual de sus uñas.

**F. Marcos Sánchez, A. Durán Pérez-Navarro,
A. Aguirre de Cárcer y A. Martínez Vidal**
Servicio de Medicina Interna del Hospital del Insalud
de Talavera de la Reina. Toledo.

(*) No se detectó *P. aureginosa* en el esputo, en la secreción, ni en el cultivo de raspado ungueal.

BIBLIOGRAFIA

1. Marcos Sánchez F, Durán Pérez-Navarro A, Aguirre de Cárcer A, Martínez Vidal A. Síndrome de las uñas amarillas. Presentación de un caso asociado a sinusitis crónica. *Arch Bronconeumol* 1986; 22:85-87.

Neumonía obstructiva por aspiración de un cacahuete

Sr. Director: El principal mecanismo de defensa del organismo cuando un cuerpo extraño alcanza las vías respiratorias es la tos. Esta suele ser suficiente para expulsar el material inhalado y restaurar la permeabilidad de la vía aérea. En ocasiones el producto aspirado resiste en los mecanismos expulsivos y queda alojado en el árbol bronquial dando una sintomatología muchas veces escasa que se puede prolongar meses o años hasta que se establece el diagnóstico¹. Presentamos uno de estos casos derivado de la inhalación de un cacahuete.

Mujer de 54 años con antecedentes de tuberculosis en pulmón izquierdo hace 15 años con fibrosis residual y pérdida de volumen importante en el lóbulo superior izquierdo. Acude a nuestro servicio porque ha observado lesiones purpúricas en ambas piernas en los últimos 15 días. El estudio analítico es anodino. En la RX de tórax se evidencian las lesiones residuales descritas en el lóbulo superior izquierdo así como alteraciones inflamatorias crónicas inespecíficas en la base derecha. La biopsia de las lesiones cutáneas corresponde a una vasculitis leucocitoclástica. No se identifica ninguna etiología y la paciente es dada de alta sin tratamiento con las lesiones evolucionando hacia la desaparición.

Siete semanas después de su anterior ingreso comienza con disnea, tos, expectoración purulenta, dolor en el costado derecho y fiebre elevada. En la RX de tórax hay un infiltrado alveolar en el lóbulo inferior derecho. Se ingresa y se inicia tratamiento con eritromicina y tobramicina. Al día siguiente tiene un acceso violento de tos y expulsa un cacahuete seguido de unos 200 cc de secreciones purulentas. Interrogada sobre este aspecto recuerda que seis meses antes, mientras comía cacahuets, tuvo un acceso de tos de unos momentos de duración. Tras aquel episodio quedó con una tos leve con expectoración ocasional a la cual no dio importancia.

Horas después de la expulsión del cacahuete su disnea empeora y se detecta hipoxemia progresiva. La RX de tórax evidencia una extensión del infiltrado al lóbulo superior derecho, y pasa a la Unidad de Cuidados Intensivos donde es intubada. En un hemocultivo obtenido al ingresar



crece un *Proteus mirabilis*. Su curso posterior es tormentoso con infiltrados pulmonares cambiantes, pero 6 semanas después es dada de alta en buena situación.

Tras el acceso paroxístico de tos que sigue a la inhalación del cuerpo extraño, los pacientes quedan con una tos crónica atribuida generalmente a una «bronquitis» hasta que desarrollan la enfermedad que conduce al diagnóstico final que suele ser una neumonía obstructiva o una hemoptisis.

La RX de tórax generalmente no es de valor diagnóstico ya que frecuentemente es normal². La broncoscopia es un procedimiento diagnóstico de alto rendimiento que además puede solucionar el problema mediante la extracción con fórceps del cuerpo extraño³. Otras veces la reacción inflamatoria originada por el objeto aspirado puede impedir verlo, planteando serios problemas diagnósticos que sólo se resuelven después de la cirugía⁴. Esto además se complica por el hecho de que la aspiración es olvidada por el paciente que suele recordarla sólo retrospectivamente², como ocurrió en nuestro caso. Por ello un alto índice de sospecha es necesario para el diagnóstico de una aspiración oculta.

Los objetos aspirados son muy variados¹⁻⁵ y, aunque se ha señalado que los materiales orgánicos, y en particular los cacahuets, son degradados rápidamente por los componentes enzimáticos de las secreciones traquebronquiales⁴, nosotros obviamente no estamos de acuerdo.

**J. Collazos González, C. Pérez Barba,
M.T. Sempere Leal y J. Marco Such**
Servicio de Medicina Interna.
Departamento de Medicina Interna.
Hospital Provincial. Universidad de Alicante.

BIBLIOGRAFIA

1. Wolkove N, Kreisman H, Cohen C, Frank H. Occult foreign-body aspiration in adults. JAMA 1982; 248:1350-1352.
2. Inhaled foreign bodies. Br Med J 1981; 282:1649-1650.
3. Chabalco JJ, Rizzo AA, Lang LP. Crab lung. N Engl J Med 1984; 311:1703.
4. Case records of the Massachusetts General Hospital (Case 48-1963). N Engl J Med 1983; 309:1374-1381.
5. Kraus VB, Fulkerson WJ, Gowen MA, Samuelson WM. Straw lung. N Engl J Med 1985; 312:924.

La tuberculosis diseminada tardía: un diagnóstico difícil

Sr. Director: La tuberculosis miliar se desvía cada vez más del patrón clásico para convertirse en lo que se ha llamado tuberculosis diseminada tardía¹ o tuberculosis hematogena crónica².

Un varón de 33 años acudió al servicio de urgencias de nuestro hospital por deterioro progre-

sivo de varios meses de evolución con astenia, anorexia y pérdida de más de 10 kg de peso. En el último mes se había añadido sensación febril no termometrada, edemas maleolares y disnea progresiva que era de reposo en el momento de la exploración. El resto de la anamnesis no aportaba más datos salvo una ingesta etílica excesiva desde hacía varios años.

En la exploración el paciente impresionaba de enfermedad grave, estaba sudoroso, taquicárdico y taquipneico, con tensión arterial de 150/90 torr, temperatura de 37,8 °C y aumento de la presión venosa central. La auscultación cardiaca no revelaba soplos y a nivel pulmonar destacaba la hipoventilación basal bilateral con crepitantes en la base izquierda. Se palpaba hepatomegalia lisa y dura a 10 cm del reborde costal sin esplenomegalia ni adenopatías. Había edema hasta las rodillas y el fondo de ojo y la exploración neurológica eran normales.

Tenía 12.600 leucocitos/mm³ (10C, 75s, 7M, 8L), hemoglobina de 14,4 g/dl, plaquetas de 496.000/mm³ y VSG de 76 mm en la primera hora. La PO₂ era 54 torr, PCO₂ 35 torr, pH 7,45 y bicarbonato 25 meq/l, GOT 189 mU/ml, GPT 235 mU/ml, LDH 345 mU/ml, fosfatasa alcalina mayor de 345 mU/ml, gamma-GT 1.024 U/l, bilirrubina 4,3 mg/dl y albúmina 3 g/dl. El sedimento era normal, en la placa de tórax había derrame pleural bilateral, cardiomegalia e imagen de condensación en base izquierda y en el ECG, crecimiento de ventrículo derecho, bloqueo de rama derecha y taquicardia sinusal. El líquido pleural tenía 1.300 células/mm³ de predominio mononuclear, proteínas de 5,7 g/dl, glucosa de 12 mg/dl, LDH mayor de 635 mU/ml y pH de 7,10.

El paciente fue ingresado, instaurándose tratamiento con cefoxitina, gentamicina, oxígeno, digital y diurético. En las siguientes 3 semanas, el paciente no experimentó mejoría clara y se practicaron diversas exploraciones sin obtener un diagnóstico definitivo: fueron negativos 3 hemocultivos, 8 tinciones de Ziehl: esputo (3), orina (3), líquido pleural (2), 2 PPD y una gammagrafía pulmonar. En la gammagrafía hepática y ecografía abdominal se demostró hepatomegalia y ascitis, en el ecocardiograma 300 cc de derrame posterior y en una biopsia pleural inflamación crónica inespecífica. Cuando ya se planteaba la necesidad de realizar una biopsia hepática o pulmonar, una de las placas de tórax de control reveló un patrón miliar por lo que se inició tratamiento tuberculostático respondiendo favorablemente el paciente. Posteriormente se aisló *Mycobacterium tuberculosis* en el líquido pleural y se positivizó el PPD.

Creemos que el interés de este caso está más en su adaptación al patrón actual de tuberculosis miliar que en lo que le separa de él: existe un factor predisponente, clínica inespecífica, analítica ines-