

6. Stackhouse EM, Harrison EG, Ellis FH. Primary mixed malignancies of lung: carcinosarcoma and blastoma. *J Thorac Cardiovasc Surg* 1969; 57:385-394.

7. Razzuk MA, Urschel HC, Race GJ, Arndt JH, Paulson DL. Carcinosarcoma of the lung. Report of two cases and review of the literature. *J Thorac Cardiovasc Surg* 1971; 61: 541-553.

8. Moore TC. Carcinosarcoma of the lung. *Surgery* 1961; 50:886-893.

9. Nguyen-Dinh T, Nath CR, Titus-Dillon PY. Syndrome of inappropriate secretion of antidiuretic hormone in association with pulmonary carcinosarcoma. *J Nat Med Assoc* 1982; 74:197.

10. Kakos GS, Williams TE, Assor D, Vasko JS. Pulmonary carcinosarcoma: etiologic, therapeutic and prognostic considerations. *J Thorac Cardiovasc Surg* 1971; 61:777-782.

### Evolución favorable en un caso del síndrome de las uñas amarillas

**Sr. Director:** En el último número de su revista fue publicado el caso de un paciente estudiado por nosotros y diagnosticado de portador del síndrome de las uñas amarillas<sup>1</sup>.

Recientemente hemos vuelto a contactar con este paciente, el cual, tras casi un año de tratamiento de su sinusitis y bronquitis crónica ha mejorado notablemente de su sintomatología respiratoria. Asimismo sus alteraciones ungueales han presentado del mismo modo una espectacular mejoría (fig. 1)<sup>(\*)</sup>.

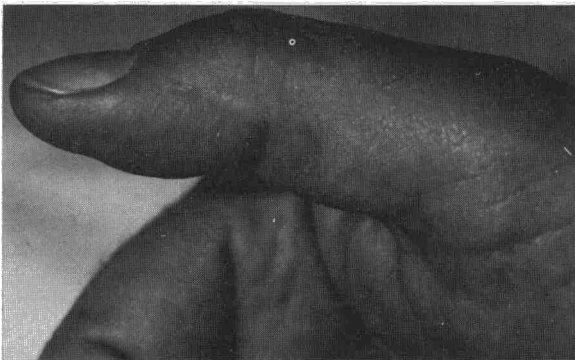


Fig. 1. Se aprecia la normalidad de la uña.

Dada la rareza de este caso, creemos que puede ser de interés el referir estos datos y mostrar el estado actual de sus uñas.

**F. Marcos Sánchez, A. Durán Pérez-Navarro,  
A. Aguirre de Cárcer y A. Martínez Vidal**  
Servicio de Medicina Interna del Hospital del Insalud  
de Talavera de la Reina. Toledo.

(\*) No se detectó *P. aureginosa* en el esputo, en la secreción, ni en el cultivo de raspado ungueal.

### BIBLIOGRAFIA

1. Marcos Sánchez F, Durán Pérez-Navarro A, Aguirre de Cárcer A, Martínez Vidal A. Síndrome de las uñas amarillas. Presentación de un caso asociado a sinusitis crónica. *Arch Bronconeumol* 1986; 22:85-87.

### Neumonía obstructiva por aspiración de un cacahuete

**Sr. Director:** El principal mecanismo de defensa del organismo cuando un cuerpo extraño alcanza las vías respiratorias es la tos. Esta suele ser suficiente para expulsar el material inhalado y restaurar la permeabilidad de la vía aérea. En ocasiones el producto aspirado resiste en los mecanismos expulsivos y queda alojado en el árbol bronquial dando una sintomatología muchas veces escasa que se puede prolongar meses o años hasta que se establece el diagnóstico<sup>1</sup>. Presentamos uno de estos casos derivado de la inhalación de un cacahuete.

Mujer de 54 años con antecedentes de tuberculosis en pulmón izquierdo hace 15 años con fibrosis residual y pérdida de volumen importante en el lóbulo superior izquierdo. Acude a nuestro servicio porque ha observado lesiones purpúricas en ambas piernas en los últimos 15 días. El estudio analítico es anodino. En la RX de tórax se evidencian las lesiones residuales descritas en el lóbulo superior izquierdo así como alteraciones inflamatorias crónicas inespecíficas en la base derecha. La biopsia de las lesiones cutáneas corresponde a una vasculitis leucocitoclástica. No se identifica ninguna etiología y la paciente es dada de alta sin tratamiento con las lesiones evolucionando hacia la desaparición.

Siete semanas después de su anterior ingreso comienza con disnea, tos, expectoración purulenta, dolor en el costado derecho y fiebre elevada. En la RX de tórax hay un infiltrado alveolar en el lóbulo inferior derecho. Se ingresa y se inicia tratamiento con eritromicina y tobramicina. Al día siguiente tiene un acceso violento de tos y expulsa un cacahuete seguido de unos 200 cc de secreciones purulentas. Interrogada sobre este aspecto recuerda que seis meses antes, mientras comía cacahuets, tuvo un acceso de tos de unos momentos de duración. Tras aquel episodio quedó con una tos leve con expectoración ocasional a la cual no dio importancia.

Horas después de la expulsión del cacahuete su disnea empeora y se detecta hipoxemia progresiva. La RX de tórax evidencia una extensión del infiltrado al lóbulo superior derecho, y pasa a la Unidad de Cuidados Intensivos donde es intubada. En un hemocultivo obtenido al ingresar