

ACTINOMICOSIS TORACICA. A PROPOSITO DE UN CASO

J. VILLALTA, A. VALLS*, R. ALAMO**, C.A. HENRIQUEZ y J. SOLERA***

Servicio de Cirugía, Servicio de Microbiología* y Servicio de Medicina Interna**.
Hospital Virgen de los Volcanes. Arrecife de Lanzarote.
Servicio de Anatomía Patológica***. Hospital Virgen del Pino. Las Palmas.

La fistulización externa de la actinomicosis pulmonar a través de la pared torácica es en la actualidad una forma de presentación muy infrecuente de esta enfermedad. Las dificultades diagnósticas, a pesar de tal expresividad clínica, son numerosas, por lo que se debe demostrar el agente etiológico mediante el cultivo bacteriológico y la biopsia de los tejidos afectados en el curso de un proceso supurativo recidivante de evolución insidiosa.

Se presenta un caso ilustrativo que ha requerido procedimientos quirúrgicos poco invasivos y antibioterapia con penicilina para conseguir la remisión completa del proceso.

Arch Bronconeumol 1987; 23:133-135.

Thoracic actinomycosis. Case report

External fistulization of pulmonary actinomycosis through the thoracic wall is currently a rather uncommon presentation of the disease. In spite of the clinical features of this disease diagnosis remains difficult, trying to demonstrate the etiologic microorganism by means of bacteriological culture and biopsy of the involved tissue throughout the insidious course of a recurrent suppurative disease.

We present an illustrative case which required minor surgical procedures and penicillin antibiotic therapy in order to achieve a complete remission of the disease.

Introducción

La actinomicosis es una enfermedad infecciosa rara, que puede afectar distintos órganos de la economía y cuyas formas de presentación no corresponden por lo general a un cuadro clínico estereotipado, siendo por ello difícil de reconocer. A este hecho ha de añadirse la escasa experiencia de los clínicos actuales en esta patología, así como la complejidad en el aislamiento y cultivo de *Actinomyces*. Sus características nosológicas abigarradas la hacen aparecer en muchos casos simulando cáncer o tuberculosis.

En 1877, Bollinger¹ demostró el agente etiológico de la actinomicosis, y un año después Israel² aisló y cultivó *Actinomyces* procedentes de material de autopsias humanas. A Ponfick³ se debe, en 1891, la descripción del primer caso diagnosticado en un individuo vivo. Presentamos un caso típico de actinomicosis torácica, excepcional en nuestros días, que ha sido diagnosticado y tratado en segunda instancia por recurrencia de un proceso fistuloso supurativo de la pared torácica.

Caso clínico

P.G.V., varón de 52 años, ingresa por vez primera en marzo de 1985 presentando una tumoración subcutánea, fluctuante, de 8 × 12 cm en pared torácica derecha anterior, sobre sexta, séptima, y octava costillas. La evolución de dicha lesión era de cuatro meses, y desde hacía tres días drenaba espontáneamente al exterior. Como antecedentes de interés destacaba su estado de abandono social y mala higiene personal, enolismo y tabaquismo crónicos. A la exploración física se objetivaba intensa palidez de piel y mucosas, así como estigmas de desnutrición leve. Las constantes vitales eran normales. En la auscultación respiratoria se apreciaba neta disminución del murmullo vesicular en la base pulmonar derecha. Analítica: hematies 2.500.000/mm³, hemoglobina 8 g/dl, leucocitos 9.850/mm³ con fórmula normal. Índice de Quick 63,8%, y plaquetas 320.000/mm³. Radiografía de tórax PA: opacidades laminares en base derecha. Ecografía: localización de la tumoración en espacio supracostal de características líquidas con detritus; hígado y espacio subfrénico sin anormalidades. Se indicó el drenaje del absceso bajo anestesia general, evacuando 300 cc de pus fluido muy maloliente y con abundantes detritus. Los cultivos practicados en medio aerobio y anaerobio, así como la baciloscopia y el cultivo en medio de Löwenstein-Jensen, fueron negativos. En el postoperatorio recibió tratamiento con penicilina-clindamicina-tobramicina durante una semana siendo dado de alta a los 21 días con la herida cerrada por segunda intención. El paciente fue remitido a consulta externa para su seguimiento, pero no regresó.

Siete meses después reingresó en el Servicio de Cirugía presentando una tumoración leñosa, de características inflamatorias, con fistulización cutánea en región mamario-pectoral dere-

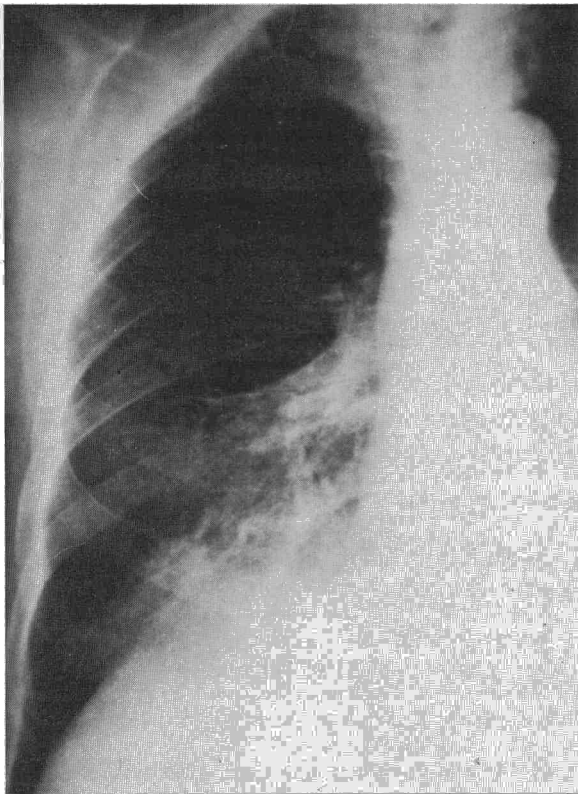



Fig. 1. Radiografía posteroanterior de tórax. Actinomicosis pulmonar derecha.

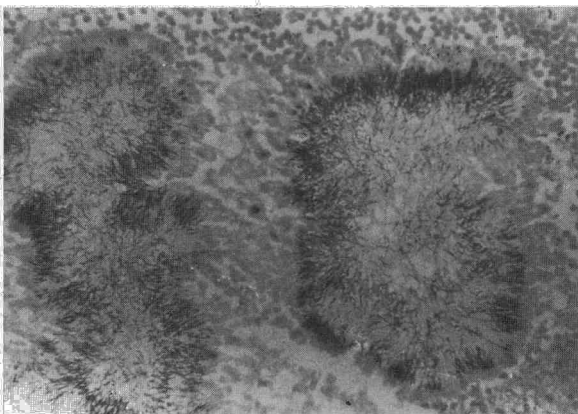


Fig. 2. Gránulos de actinomicosis compuestos por delgados filamentos grampositivos entrelazados y ramificados (Gram \times 400).

cha. La radiografía de tórax PA mostraba imágenes de neumonía basal derecha con infiltrados de disposición irregular, morfológicamente atípicos (fig. 1). Analítica: recuento 15.000 leucocitos/mm³, hemoglobina 14,2 g/dl, bioquímica sérica, incluyendo pruebas hepáticas, dentro de los límites de la normalidad; estudio de coagulación normal. Baciloscopias de esputo y cultivo en medio de Löwenstein-Jensen nuevamente negativos. Se indicó desbridamiento y biopsia de la zona afecta. En la intervención se abrió un absceso submamario cuyo pus mostraba «gránulos de azufre» altamente sospechoso de actinomicosis, encontrándose el tejido celular subcutáneo y los haces musculares del pectoral mayor sustituidos por fibrosis con pérdida de los planos de clivaje habituales. Se puso fin a la disección al ex-

poner el periostio costal, tomando varias muestras para cultivo y múltiples biopsias de los tejidos involucrados. Drenaje de Penrose omitiéndose la sutura de la piel. En el postoperatorio fue instaurado tratamiento con penicilina G sódica 2.000.000 UI/4 h iv por un periodo de doce días, prosiguiéndose durante quince días con penicilina procaína 1.200.000 UI/24 h im, y tres meses más con amoxicilina por vía oral 3 g/día. Las heridas evolucionaron favorablemente siendo dado de alta a los 13 días de la intervención. En el cultivo en medio anaerobio crecieron bacilos filamentosos grampositivos que fueron identificados como *Actinomyces israelii*. El examen anatomopatológico de las muestras remitidas fue informado como tejido fibroadiposo con actinomicosis dando lugar a formación de tejido de granulación con intensa inflamación aguda y crónica inespecífica, abscesificación y presencia de numerosos gránulos de azufre constituidos por delgadas formas filamentosas grampositivas (fig. 2). Diez meses después, el paciente se encontraba asintomático, sin evidencia de recurrencia clínica ni radiológica.

Comentarios

La forma torácica de la actinomicosis se cifra en un 15-50 % de todos los casos^{4,5}. En la actualidad, la afectación de la pared torácica con aparición de trayectos fistulosos y abscesos subcutáneos supone verdaderamente una rareza⁶, aunque con una frecuencia superior siguen describiéndose otras presentaciones más abigarradas que plantean a menudo problemas de diagnóstico diferencial con los tumores broncopulmonares, tuberculosis, y nocardiosis, junto con otras micosis. Paradójicamente la expresión florida del proceso, debido a su baja frecuencia, resulta difícil de reconocer. De acuerdo con otros autores⁷, esta enfermedad inflamatoria crónica precisa de un alto índice de sospecha para ser descubierta.

Actinomyces israelii pertenece al género *Actinomyces*. Es un bacilo gram-positivo de longitud variable, anaerobio, que produce ácidos a partir de azúcares. Sembrados a partir de muestras clínicas en los medios habituales para aislamiento de anaerobios dan lugar a colonias microscópicas al cabo de dos días, y a los siete alcanzan tamaños de 2 a 4 mm, blancas, rugosas y de aspecto filamentosos. En las extensiones teñidas por el método de Gram aparecen presentando acúmulos de gérmenes, junto a otros más aislados de tinción irregular, con zonas puntiformes que acumulan el colorante. Su aislamiento en el esputo, aspirado transtraqueal, o en el lavado bronquial, es cuando menos dudosa interpretación como patógeno⁸, con alto porcentaje de «no crecimiento». Los *Actinomyces* viven como saprófitos comunes en la boca y en la orofaringe, de ahí las reservas en la valoración de los resultados bacteriológicos. No sucede lo mismo cuando se cultiva de las muestras procedentes del exudado fistuloso, empiemas, o del propio parénquima pulmonar, en cuyo caso suele tener valor diagnóstico⁴. Teniendo presente que la puerta de entrada se halla en la boca, estrechamente relacionado con una higiene dentaria defectuosa, los repetidos aspirados de este material contaminado alcanzan las vías respiratorias



distales y áreas de bronquiectasias, generalmente basales. El proceso, a ese nivel, se configura como una zona de abscesificación crónica rodeada de tejido fibroso y neumonitis marginal que puede extenderse hacia la pleura provocando su engrosamiento o el empiema. En ocasiones acaba por fistulizar hacia la pared torácica produciendo osteítis costal⁹ de forma inconstante, y culmina con la exteriorización y colección de abscesos uni o multiloculares que se abren tórpidamente como sinus.

El diagnóstico de la actinomicosis torácica puede establecerse clínicamente, aunque ello es particularmente dificultoso. Es común la existencia de tos, fiebre, pérdida de peso, y leucocitosis, sin ser específicos. Tal como en el caso descrito, estos síntomas no indujeron inicialmente el diagnóstico. Muy distinta significación tiene la observación de fístulas cutáneas drenando un exudado característico amarillento-verdoso con «gránulos de azufre». Este signo orientó formalmente la sospecha de actinomicosis. Radiológicamente las lesiones actinomicóticas pleuropulmonares tampoco son específicas, presentándose como neumonías que no respetan la segmentación y asientan, por lo general, en los lóbulos inferiores¹⁰ o en otras localizaciones. Derrames pleurales y empiemas de la misma naturaleza pueden opacificar las imágenes infiltrativas del parénquima, y en muchos casos presentarse como una masa pulmonar espiculada y mal definida que sugiere el diagnóstico de carcinoma. Otros procesos han de ser tenidos en cuenta al hacer el diagnóstico diferencial, como ya se ha comentado anteriormente.

La imagen microscópica del absceso actinomicótico⁵ consiste en una zona periférica de granulación alrededor de un foco purulento central que contiene un número variable de gránulos redondos u ovoideos de características anfófilas o basófilas formados por grumos eosinófilos. Los gérmenes son raramente visibles teñidos con hematoxilina y eosina. Demostrar la presencia de gránulos es imprescindible para hacer el diagnóstico anatomopatológico¹¹.

Mientras que en el pasado el tratamiento de la actinomicosis fue esencialmente quirúrgico¹², la incorporación de los antibióticos ha modificado su terapéutica y en especial su pronóstico. En la actualidad, la mayoría de los autores aceptan el tratamiento combinado, antibiótico y quirúrgico^{4,13}, haciendo especial énfasis en uno u otro según su experiencia personal. Es de elección la penicilina, recomendándose dosis entre 1 y 20 millones durante uno a tres meses. Un trabajo¹⁴ ha demostrado en forma objetiva que el germen es también sensible a las tetraciclinas, eritromicina, clindamicina, ampicilina y cefaloridina, pudiendo ser éstos utilizados como electivos o alternativos. El papel de la cirugía en el tratamiento global sigue vigente, sobre todo como procedi-

miento diagnóstico-terapéutico. La sospecha de carcinoma, no demostrado por otros medios poco invasivos, o la existencia de áreas pulmonares destruidas son por sí mismas indicaciones absolutas de cirugía pulmonar^{4,15}, así como la falta de respuesta a los antibióticos. La combinación de terapia antibiótica y procedimientos quirúrgicos poco agresivos como el desbridamiento y drenaje, se muestra efectiva, y permite además la toma de muestras para cultivo y biopsias múltiples de los tractos fistulosos. En el caso descrito se llevó a cabo esta combinación de cirugía limitada y antibióticos penicilínicos, consiguiéndose controlar el proceso completamente sin evidencia de ulterior recidiva.

AGRADECIMIENTO

Agradecemos al Dr. Guillem Verger de la Unitat de Malalties Infeccioses del Hospital de la Santa Creu i Sant Pau su colaboración e inestimable ayuda en la orientación terapéutica del caso presentado.

BIBLIOGRAFIA

1. Bollinger O. Ueber eine neue Pilzkrankheit beim Rinde. *Centrab f. d. med. Wissensch. Berlin*, 1877; 15:481.
2. Israel J. Neue Beobachtungen auf dem Gebiete der Mykosen des Menschen. *Virchow Arch Pathol Anat. Berlin*, 1878; 74:15-53.
3. Cope VZ. Human actinomycosis. London: William Heinemann, Medical Books Ltd, 1952 (Citado en el texto).
4. McQuarrie DG, Hall WH. Actinomycosis of the lung and chest wall. *Surgery* 1968; 64:905-911.
5. Brown JR. Human actinomycosis: a study of 181 subjects. *Hum Pathol* 1973; 4:319-330.
6. Slade PR, Slesser BV, Southgate J. Thoracic actinomycosis. *Thorax* 1973; 28:73-85.
7. Bates M, Cruickshank G. Thoracic actinomycosis. *Thorax* 1957; 12:99-124.
8. Kay EB. Bronchopulmonary actinomycosis. *Ann Intern Med* 1947; 26:581-593.
9. Flynn MW, Felson B. The roentgen manifestations of thoracic actinomycosis. *Am J Roentgenol* 1970; 110:707-716.
10. Fraser RG, Paré JAP. Diagnóstico de las enfermedades del tórax. Barcelona: Salvat Ed. 1981; 860-862.
11. Vorhauer W, Briere J, Veyssier P, Chelloul N. Actinomycose thoracique et abdominale. Etude anatomo-pathologique de 5 observations. *Sem Hop Paris* 1976; 52:1435-1440.
12. Cutler EC, Gross RE. Actinomycosis of the lung and pleura. *Am Rev Tuberc* 1940; 41:358.
13. Prather JR, Eastridge CE, Hughes FA, McCaughan JJ Jr. Actinomycosis of the thorax. Diagnosis and treatment. *Ann Thorac Surg* 1970; 9:307-312.
14. Lerner PI. Susceptibility of pathogenic actinomycetes to antimicrobial compounds. *Antimicrob Agent Chemother* 1974; 5:302.
15. Villegas AH, Sala CA. Pulmonary actinomycosis of pseudotumoral form. Report of a case of invasion of the thoracic wall with treatment by enlarged lobectomy. *J Thorac Cardiovasc Surg* 1965; 49:677-683.