

génico, la acción citopática directa del virus sobre la serosa, aunque esta posibilidad parece más remota.

Por último, señalar que esta complicación no parece indicar peor pronóstico a pesar de que, en nuestro caso, el paciente se mantiene como portador crónico de virus B en fase de alta replicación viral.

**F. Rodríguez de Castro, J.M. Pascasio Acevedo,  
R. Vidal Lourés y E. Delgado Pérez**  
Servicio de Neumología. Hospital Ramón y Cajal.  
Madrid.

#### BIBLIOGRAFÍA

1. Gross PA, Gerding DN. Pleural effusion associated with viral hepatitis. *Gastroenterology* 1971; 60:898-902.
2. Katsilabros L, Triandafilloy G, Kontoyianis P, Katsilabros N. Pleural effusion and hepatitis. *Gastroenterology* 1972; 63:718.
3. Light RW, MacGregor MI, Luchsinger PC, Ball WC. Pleural effusions: the diagnostic separation of transudates and exudates. *Ann Intern Med* 1972; 77:507-513.
4. Owen RL, Shapiro H. Pleural effusion, rash and anergy in icteric hepatitis. *N Engl J Med* 1974; 291:963.
5. Forster W, Cueni B, Schmid M. Pleuraerguss: Ein Symptom akuter und chronischer Hepatitis. *Schweiz Med Wschr* 1975; 105:1714-1716.
6. Cocchi P, Silenzi M. Pleural effusion in HBs Ag-positive hepatitis. *J Pediatr* 1976; 89:329-330.
7. Merrill WD, Farris JR, Rounds O. Hepatitis antigen in pleural effusion. *Ann Intern Med* 1977; 87:120.
8. Laverdant C, Vergeau B, Molinie C, Essieux H, Daly JP, Denee JM. Epanchements pleuraux au cours des hépatites virales. *Med Chir Dig* 1982; 11:321-323.
9. Garay J, Hauman L, Fernández M. Hepatitis vírica y derrame pleural exudativo. *Gastroenterol Hepatol* 1978; 1:180-182.
10. Podzámczar Palter D, Calzada J, Blavia R. Derrame pleural exudativo asociado hepatitis vírica aguda. Presentación de dos casos y revisión de la literatura. *Atención Primaria* 1984; 1:241-243.
11. Sposito M, Petroni VA, Valeri L. Importanza diagnostica dei piccoli versamenti pleurici nella virus hepatitis. *Epatologia* 1966; 12:228-231.

### Granulomatosis pulmonar de cuerpo extraño en un drogadicto

**Sr. Director:** Desde hace tiempo es bien conocido que los sujetos adictos a drogas por vía parenteral (ADVP) están predispuestos a sufrir diversas complicaciones pulmonares agudas como son el edema pulmonar no cardiogénico<sup>1</sup>, las neumonías<sup>2</sup> y los embolismos pulmonares sépticos<sup>3</sup>. La granulomatosis pulmonar de cuerpo extraño (GPCE) es una complicación crónica derivada también del abuso de drogas i.v., que consiste en la formación de granulomas de cuerpo extraño en el interior de los vasos e intersticio pulmonar. No hemos encontrado ningún caso de GPCE publicado en nuestro país por lo que nos parece de interés la presenta-

ción de un sujeto ADVP en el que se dio dicha complicación.

Se trata de un varón de 25 años, fumador importante, que ingresó por un cuadro de 4 meses de evolución consistente en disnea de esfuerzo, tos y expectoración que había sido ocasionalmente hemoptoica. Refería haberse inyectado regularmente desde hacía 6 años 1 g/día de heroína y desde hacía 3 años, de forma irregular, una sustancia de consistencia dura y de difícil disolución que él denominaba «pasta de heroína». En la auscultación pulmonar existían roncus y sibilancias diseminadas, siendo el resto de la exploración física normal. La gasometría arterial inicial era la siguiente: pO<sub>2</sub> 56 mmHg, pCO<sub>2</sub> 39 mmHg y pH 7,41; el resto de datos analíticos de petición rutinaria y la Rx de tórax fueron normales. Al día siguiente de su ingreso se practicó fibrobroncoscopia y biopsia transbronquial en la cual se observaron microgranulomas de cuerpo extraño y trombos fibronosos. Mediante visión con luz polarizada el material extraño fue identificado en parte como talco, existiendo no obstante otra parte cuya composición no pudo ser determinada. Posteriormente se realizaron pruebas funcionales respiratorias, que fueron normales, y gammagrafía pulmonar de perfusión que mostró múltiples defectos no segmentarios en ambos pulmones. Tras 25 días de hospitalización fue dado de alta completamente asintomático.

Desde la primera descripción de esta entidad en 1950<sup>4</sup> han aparecido en la literatura nuevos casos esporádicos de GPCE<sup>5,6</sup>, los cuales habían ocurrido en ADVP que se habían inyectado, tras triturarlos y disolverlos, comprimidos destinados a uso por vía oral. Dado que la mayoría de estos comprimidos contienen diversas sustancias de relleno insolubles, sobre todo talco y celulosa microcristalina, el desarrollo de una GPCE no es de extrañar en esta situación. No hemos encontrado ningún caso de GPCE no asociado a este hábito. Es lógico suponer que, en este caso, la heroína y/o la «pasta de heroína» estaban adulteradas con talco y otras sustancias capaces de producir una reacción granulomatosa de cuerpo extraño. Curiosamente la Rx de tórax y la exploración funcional respiratoria fueron normales en este paciente, siendo lo común observar un patrón micronodular difuso en la Rx de tórax y un descenso de la capacidad de difusión de monóxido de carbono en la exploración funcional respiratoria<sup>7</sup>. La hipoxemia inicial posiblemente fuese debida a una alteración del cociente V/Q por pérdida de lecho capilar. En favor de esta posibilidad están las alteraciones gammagráficas, compatibles con múltiples microembolismos pulmonares. El diagnóstico de certeza de la GPCE requiere siempre una muestra biopsica pulmonar, aunque algunos autores han sugerido que el lavado broncoalveolar podría ser suficiente si se visualizan en él partículas de talco o similar<sup>8</sup>. En cuanto al tratamiento, se han comunicado algunos resulta-



dos favorables con el uso de esteroides<sup>9</sup>, aunque su utilidad definitiva está aún por demostrar.

Este caso demuestra que la adulteración de la droga inyectada puede por sí sola llegar a producir una GPCE por lo que, aunque entre los ADVP de nuestro medio no está muy extendido el hábito de inyectarse comprimidos i.v., es importante tener siempre presente esta entidad.

S. de los Santos\*, M. Morales<sup>+</sup>,  
N. Martínez\* y J.M. Conde<sup>o</sup>

Servicio de Neumología. Virgen del Rocío\*  
y Servicios de Medicina Interna<sup>+</sup> y Anatomía Patológica<sup>o</sup>  
del Hospital de Valme. Sevilla.

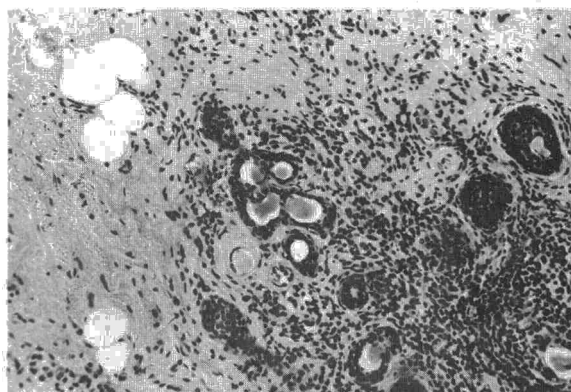


Fig. 1. Parénquima tiroideo con marcada fibrosis e inflamación crónica. Presencia de escasos folículos atróficos con metaplasia escamosa (HE 10 × 10).

## BIBLIOGRAFIA

1. Frand UI, Shim C, Williams MH Jr. Heroin-induced pulmonary edema: sequential studies of pulmonary function. *Ann Intern Med* 1972; 77:29-35.
2. Rho YM. Infections as fatal complications of narcotism. *NY State J Med* 1972; 72:823-830.
3. Jaffee RB, Koschmann EB. Septic pulmonary emboli. *Radiology* 1970; 96:527-532.
4. Spain DM. Patterns of pulmonary fibrosis as related to pulmonary function. *Ann Intern Med* 1950; 33:1150-1163.
5. Marschke G, Haber L, Feinberg M. Pulmonary talc embolization. *Chest* 1975; 68:824-826.
6. Waller BF, Brownlee WJ, Roberts WC. Self-induced pulmonary granulomatosis. *Chest* 1980; 78, 1:90-94.
7. Radow SK, Nachamkin I, Morrow C et al. Foreign body granulomatosis. *Am Rev Respir Dis* 1983; 127:575-580.
8. Farber HW, Fariman RP, Glauser FL. Talc granulomatosis: laboratory findings similar to sarcoidosis. *Am Rev Respir Dis* 1982; 125:258-261.
9. Smith RH, Graf MS, Silverman JF. Successful management of drug induced talc granulomatosis with corticosteroids. *Chest* 1978; 73, 4:552-554.

## Derrame pleural como forma de presentación de hipotiroidismo

**Sr. Director:** El hipotiroidismo es una endocrinopatía relativamente frecuente, que se presenta generalmente con signos y síntomas característicos<sup>1</sup>. Sin embargo, existen otras manifestaciones que, aunque inusuales, pueden dominar el cuadro clínico<sup>2</sup>. Si esto ocurre, y no es reconocido a tiempo, pueden derivarse consecuencias potencialmente graves para el paciente. Entre estas manifestaciones, figuran los derrames en serosas combinados o aislados. Aportamos un caso en el que un exudado pleural fue la forma de presentación de la enfermedad.

Enferma de 72 años remitida por derrame pleural izquierdo de cuatro meses de evolución. En la

anamnesis, destacaba un síndrome consuntivo de moderada intensidad, disnea de medianos esfuerzos sin ortopnea, y ritmo intestinal a días alternos. La exploración, revelaba palidez conjuntival y alopecia generalizada de instauración progresiva. No se evidenciaron bocio, edema facial, ronquera ni alteración del nivel de conciencia. La piel era seca, atrófica y descamativa con zonas de hiperqueratosis. Existían edemas maleolares que no dejaban fovea. En la analítica destacaban: anemia de 9,8 g/dl de Hb, normocítica-normocrómica e hiporre-generativa; LDH 309 U/l; colesterol 289 mg/dl e hiponatremia de 130 mEq/l. El mantoux, las baciloscopias y las citologías seriadas de esputo fueron negativas. En la Rx de tórax, se apreciaba un derrame pleural libre que ocupaba casi la mitad del hemitórax izquierdo, adenopatía hilar derecha calcificada y síndrome de Chilaiditi. El ECG mostraba un ritmo sinusal a 68 l.p.m. con complejos de escasa amplitud y aplanamiento difuso de la onda T. El líquido pleural, de aspecto seroso, resultó ser un exudado estéril. El examen citológico objetivó una moderada pleocitosis de predominio linfocitario e hiperplasia mesotelial reactiva, sin presencia de células malignas. Se realizó una biopsia pleural ciega, que mostró un infiltrado inflamatorio de tipo crónico, sin evidencia de proceso tumoral.

Ante la negatividad de estas investigaciones y valorando datos analíticos como la anemia, hiponatremia e hipercolesterolemia y clínicos como las alteraciones dermatológicas y electrocardiográficas, se solicitaron niveles de hormonas tiroideas que confirmaron el diagnóstico de hipotiroidismo primario.

La enferma falleció de forma súbita antes de iniciar el tratamiento sustitutivo. La autopsia evidenció marcada atrofia de la glándula tiroidea que histológicamente presentaba escasos folículos coloides y un tejido fibroso con intenso infiltrado inflamatorio crónico (fig. 1). Existía moderado derrame pericárdico y la pleura presentaba fibrosis e infiltrado inflamatorio crónico. En el resto del examen