

LAS FISTULAS TRAQUEO-ESOFAGICAS ADQUIRIDAS NO NEOPLASICAS. A PROPOSITO DE CINCO CASOS

A. CANTO, J. MOYA, R. AGUILO, M. HUSSEIN, C. MARTIN*,
J. SAUMENCH, G. FERRER, R. MORERA y R. PUJOL

Servicio de Cirugía Torácica. *Departamento de Anestesiología.
Hospital de Bellvitge Prínceps d'Espanya. L'Hospitalet de Llobregat. Barcelona.

Las fistulas traqueoesofágicas no son muy frecuentes. Durante los siete últimos años se han diagnosticado y tratado quirúrgicamente, en nuestro Servicio de Cirugía Torácica, cinco casos de fistulas adquiridas de origen no neoplásico. De éstos, uno era de posible origen infeccioso y los otros cuatro de origen traumático yatrógeno. Tres fueron de porción cervical y se repararon por dicha vía y las otras dos, de tráquea mediastínica, se trataron por toracotomía derecha. Se comenta la sintomatología, etiología, su diagnóstico, tratamiento y resultados.

Arch Bronconeumol 1987; 23:280-284

Acquired non neoplastic tracheo-oesophageal fistula. Report of five cases

Tracheo-oesophageal fistula is an uncommon condition. Five cases of tracheo-oesophageal fistula of non-neoplastic origin have been diagnosed and surgically treated in our thoracic surgery services over the last seven years. One of these cases was possibly infectious in origin while the other four were induced by iatrogenic injuries. Three patients showed a fistula of the cervical oesophagus and surgical repair was done by using a cervical approach. In the other two patients, the fistula was located in the mediastinal trachea and a right thoracotomy was performed for repairment. The symptoms, etiology, diagnosis and treatment of this condition as well as the results obtained are discussed.

Introducción

Las fistulas traqueoesofágicas (FTE) son un hecho poco común. Se dividen según su etiología en congénitas y adquiridas y estas últimas pueden ser de origen maligno o benigno. En la presente revisión nos vamos a referir a las FTE de origen no maligno que representan, aproximadamente, el 50 % de las adquiridas. La etiología de las FTE adquiridas benignas¹⁻⁴ es debida, en la mayoría de los casos publicados, a procesos infecciosos⁵, destacando los de origen tuberculoso y fúngico (actinomicosis, histoplasmosis), sobre los procesos bacterianos y leucóticos. El otro grupo causante de dicha patología lo constituyen los traumatismos, destacando entre éstos las intubaciones endotraqueales prolongadas^{6,7}, con o sin traqueostoma, las lesiones debidas a cuerpos extraños, las producidas durante actos quirúrgicos o exploraciones instrumentales⁸ y las causadas por la ingestión de agentes químicos corrosivos⁹ de manera voluntaria o

accidental. La sintomatología⁴, aún dependiendo de su localización y amplitud, generalmente se traduce por tos a la ingesta sobre todo de líquidos. En ocasiones presentan hemoptisis y la irritación constante del árbol bronquial por los materiales aspirados producirá neumonías de repetición y, a la larga, procesos irreversibles de parénquima pulmonar.

Observaciones clínicas

Caso 1. Varón de 19 años de edad¹⁰ que ingresa en UCI el 30-4-84 en coma profundo tras sufrir un accidente de circulación. A los doce días se extuba presentando inmediatamente disnea intensa, cianosis y acidosis respiratoria que obliga a la práctica de una traqueotomía que se realiza con dificultades ya que la tráquea está seccionada y descendida en el mediastino. A los siete días presenta expulsión de ingesta por el traqueostoma. La fibrobroncoscopia por boca muestra una estenosis total cricoidea y paresia de la cuerda derecha. Se decide la reparación quirúrgica y previa colocación de sonda nasogástrica, se inicia la anestesia por el traqueostoma e incisión en ojal alrededor del mismo, llegando a plano traqueal comprobando una estenosis total cricoidea con ausencia de tráquea a partir de dicho nivel. El traqueostoma, al llegar a plano traqueal, se encuentra en comunicación con la luz del esófago el cual se encuentra dilatado a

Recibido el 18-3-1987.

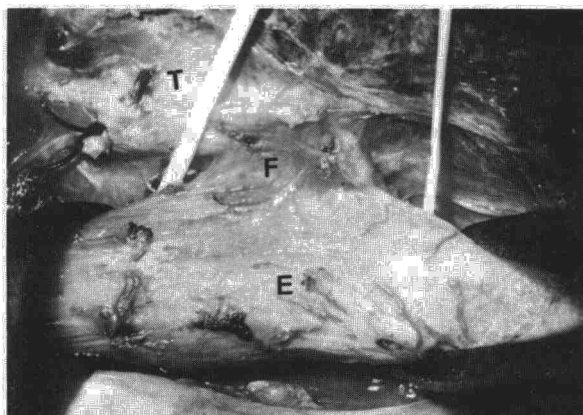


Fig. 1. Fístula traqueoesofágica disecada. F: fístula; E: esófago; T: tráquea.

modo de divertículo viendo a su través la sonda nasogástrica. Se reseca dicho divertículo cerrándolo mediante puntos sueltos monoplano incluyendo mucosa esofágica. Se reseca el cricoides según técnica de Pearson y el anestesista insinúa entre cuerdas una sonda traqueal. Tras resecar la porción de la tráquea inferior al traqueostoma se sutura en primer lugar la cara posterior de la misma a la sección cricotiroidea. Se retira la intubación intracampo y se introduce la sonda traqueal que teníamos colocada a nivel de cuerdas. Se completa la sutura traqueal con puntos sueltos de alambre 0000. Se cubre la sutura con el tiroides y se dan tres puntos de fijación de éste a la porción inferior de la tráquea para evitar tracción en la sutura. El postoperatorio es correcto retirando la sonda orotraqueal dentro de las 24 horas. El control efectuado a los dos años de la operación es correcto. El paciente lleva una vida normal y no han quedado secuelas ya que la motilidad de la cuerda parética se recuperó al poco tiempo de ser operado.

Caso 2. Varón de 53 años de edad, fumador importante, sin antecedentes de interés que, a principios de febrero del 86, presentó tras una ingesta un acceso de tos y dolor en hemitórax derecho. A partir de este primer episodio presenta tos tras la ingesta, sobre todo si es líquida, y disfagia a sólidos. Cuando ingresa en nuestro Servicio, a la auscultación se aprecian estertores en ambas bases pulmonares y algún sibilante. Por su historia de disfagia se le practica una esofagoscopia encontrando una sobreelevación en cara anterior de tercio medio inferior sugestiva de fístula, cuya biopsia es negativa para malignidad. La fibrobroncoscopia permite observar un orificio fistuloso en tráquea inferior a 1 cm de la entrada del bronquio principal derecho y en su cara posterior. Se practica una fistulografía que permite objetivar el paso de contraste al esófago. No existiendo contraindicación operatoria se interviene por toracotomía derecha, aislando la fístula (fig. 1), resecano el trayecto fistuloso y suturando el orificio esofágico en sentido transversal mediante puntos sueltos transmurales y en un solo plano. Se cierra el orificio traqueal con puntos sueltos, reabsorbibles, transversales. Se practica un colgajo pleural que se interpone entre las dos suturas. Buena evolución postoperatoria, pudiéndose alimentar por vía oral a los seis días y dándole de alta a los diez días de la intervención, asintomático. La última revisión a los nueve meses es correcta continuando sin ningún tipo de molestias y haciendo vida normal. El cultivo y estudio anatomopatológico de tejido colindante a la fístula fueron negativos, tanto para cualquier tipo de infección como para carácter neoplásico.

Caso 3. Varón de 39 años de edad, que ingresa de urgencia el 15-6-86 por accidente de circulación. Presenta shock hipovolémico, hemoperitoneo, volet costal izquierdo y hemoneumotórax. Por laparotomía se practica una esplenotomía y por toracotomía izquierda la sutura de un desgarró pulmonar y se fija el volet con placa de stenum. En el postoperatorio inmediato se drena un neumotórax derecho mediante aspiración. A los ocho

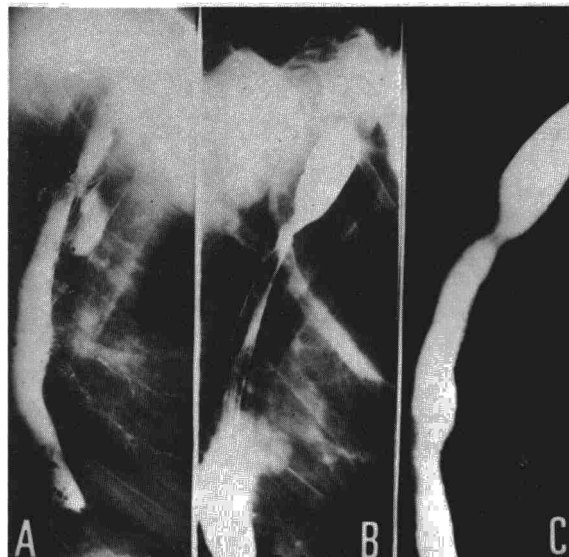


Fig. 2. Tránsito esofagográfico, apreciándose la estenosis y el paso de contraste al árbol respiratorio (a); b: tránsito en posoperatorio inmediato; c: tránsito a los tres meses de la operación.

días del ingreso aparece una neumonía por serratia en el pulmón derecho, resistente a toda antibioterapia. Tras nueve días de intubación se le practica una traqueotomía que a los pocos días muestra infección, también por serratia. A los 30 días de su ingreso sigue con ventilación asistida ya que su problema pulmonar no mejora, y los intensivistas notan que pierde aire por el traqueostoma a pesar de insuflar a gran presión el balón. Al mismo tiempo se aísla *E. coli* en esputo y revisando el traqueostoma a simple vista se objetiva una fístula posterior de unos 4 × 2 cm de extensión. Se coloca un tubo traqueal largo con el fin de que el balón se sitúe por debajo de ésta y se prepara al paciente durante 16 días con el fin de mejorar la infección pulmonar y del traqueostoma. Las imágenes pulmonares se hacen bilaterales y al mejorar la herida cervical se decide la intervención quirúrgica, aún a sabiendas que no se podrá extubar. Se interviene por cervicotomía procediendo a cerrar los orificios traqueal y esofágico con puntos sueltos longitudinales. Debido a la poca calidad de los tejidos contiguos del cuello que no dejan posibilidades de realizar un colgajo muscular, se interpone entre ambas suturas duramadre y tisucol. Se practica gastrostomía de alimentación. No es posible la extubación por el problema pulmonar bilateral y a los siete días de la intervención presenta una hemorragia por el traqueostoma, obligando a su revisión y comprobando la dehiscencia de ambas suturas. Se reinterviene, y tras practicar una hemitiroidectomía izquierda, se procede a realizar una traqueoplastia con pared esofágica, esofagostomía cervical y cierre del esófago. En el postoperatorio presentará una perforación de vesícula biliar por lo que le realizan una colecistectomía, yeyunosomía y remodelaje de la gastrostomía. Aparece infección en ambas heridas quirúrgicas e íleo paralítico con hepatomegalia de estasis, aumento del estado séptico y fallece a finales de agosto.

Caso 4. Varón de 16 años de edad que cuenta en sus antecedentes personales el haber sido intervenido a los pocos días de nacer de una atresia esofágica. Pocos meses después se diagnosticará de estenosis esofágica a nivel de la antigua sutura por lo que desde entonces y durante cinco años se alimenta mediante gastrostomía. Durante este tiempo periódicamente le practican dilataciones esofágicas y posteriormente se cierra la gastrostomía corrigiéndose al mismo tiempo una hernia de hiato esofágico. Al establecerse la alimentación oral le aparece, tras la ingesta, sobre todo de líquidos, tos y crisis asfícticas, por lo que se le practica un tránsito, viéndose el paso de contraste al árbol bronquial a nivel de la estenosis (fig. 2). Desde entonces continúa con idéntica sintomatología presentando frecuentes cuadros neumónicos, so-

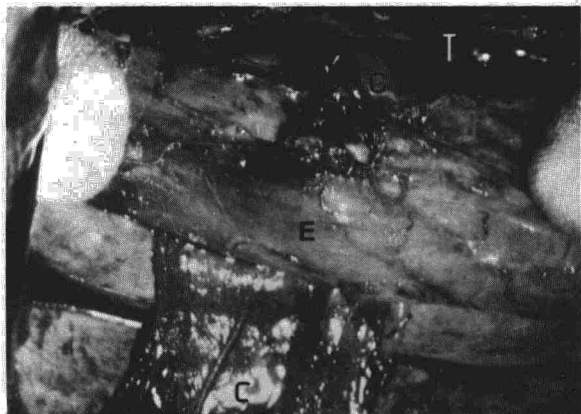


Fig. 3. Colgajo pediculado (C) de pleura interpuesto entre esófago (E) y tráquea (T).

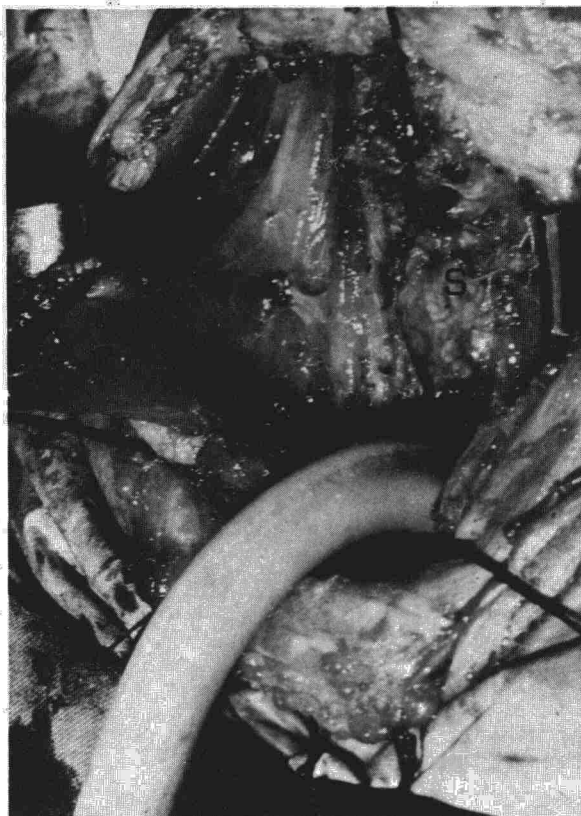

Fig. 4. Colgajo muscular a partir del esternocleidomastoideo (C). S: sutura esofágica.

bre todo en hemitórax izquierdo y crisis hipertérmicas casi semanales. Radiológicamente existe una veladura a nivel de llingua y por auscultación abundantes estertores en ambas bases pulmonares. A su ingreso en nuestro Servicio se le practica un nuevo esofagograma que confirma la presencia de la fistula esofagotraqueal a unos 3 cm de carina y coincidiendo con la estenosis esofágica. Cuenta disfgia a sólidos. Tras colocar una sonda nasogástrica se interviene por toracotomía derecha el 28-10-86 previa fibrobroncoscopia, en la que se aprecia que los orificios fistulosos son tres. Tras aislar la fistula, ésta se reseca lo más cerca posible del esófago apreciando que los tres orificios traqueales desembocan en uno esofágico, de casi 1 cm de diámetro



Fig. 5. Paciente en el que fue necesario colocar el cuello en hiperflexión, según el método original de los autores.

que se localiza en la misma estenosis que deja pasar la sonda con dificultad. Se sutura transversalmente el orificio esofágico de modo que se amplíe la luz esofágica en la misma estenosis, con puntos sueltos monopiano abarcando la mucosa esofágica. Se practica una pequeña cuña traqueal a nivel de la membranosa traqueal que incluye los tres orificios fistulosos y se sutura con puntos sueltos reabsorbibles. Se practica colgajo pleural pediculado y se interpone entre las dos suturas (fig. 3). A los seis días de la operación se retira la sonda nasogástrica y comienza la alimentación oral. Es dado de alta asintomático, no presenta disfagia, ni tos, ni broncorrea habiendo desaparecido las imágenes pulmonares y su estado general tóxico. Ha ganado peso, hace vida normal y ha comenzado a practicar deportes.

Caso 5. Paciente de 43 años de edad que ingresa por politraumatismo con volet costal, contusión pulmonar y miocárdica y fractura de pelvis y fémur izquierdo en noviembre de 1986. Ingres en UCI siendo sometido a ventilación mecánica mediante intubación orotraqueal practicando posteriormente una traqueotomía. Durante la estancia en UCI sufre una neumonía estafilocócica bilateral. Recuperado de su infección pulmonar y al practicar la desconexión ventilatoria e iniciar la ingesta oral, el paciente presenta tos y sofocación. Sospechando una fistula traqueo-esofágica se le practica una traqueoscopia objetivándose un orificio fistuloso en cara posterior del estoma y una estenosis traqueal a 1 cm por debajo de éste. El 12-1-87 se practica por cervicotomía el cierre de la fistula, procediéndose a la resección del estoma y de la estenosis traqueal en bloque, cerrándose tras reavivamiento de los bordes del orificio esofágico con puntos sueltos monopiano. Se practica un colgajo muscular a partir del esternocleidomastoideo (fig. 4) que se adosa a la sutura esofágica y se termina la anastomosis término-terminal de la tráquea. El istmo tiroideo se sutura a tráquea mediante tres puntos en situación inferior a la anastomosis para evitar la tracción de ésta y se coloca el cuello del paciente en flexión (fig. 5). Se extuba en las primeras 24 horas y la sonda nasogástrica se retira a los seis días, reestabliéndose la alimentación oral. Es dado de alta a los diez días de la intervención tras revisión fibrobroncoscópica de la sutura. La última revisión efectuada al mes y medio de la intervención es completamente normal.

Discusión

En 1965, Andersen y Sabiston³ revisan 127 casos de FTE benignas y broncoesofágicas, viendo que la etiología predominante era la infecciosa, seguida de la traumática^{1,2}. En nuestra pequeña serie, esta circunstancia no ocurre coincidiendo con las últimas publicaciones revisadas por Grillo⁴, en las que predominan las FTE de origen traumático.



Sólo un caso podría interpretarse, en los casos presentados por nosotros, como posible fistulización de origen infeccioso (posiblemente adenopático) aunque no se pudo constatar en el campo quirúrgico. Los otros cuatro son de origen traumático, predominando las FTE que aparecen tras intubaciones prolongadas, como publican diferentes autores^{4,6,7}, sobre todo si se ha practicado traqueotomía. En estos casos, la presencia además de una sonda nasogástrica que comprimirá las paredes, junto con la intubación traqueal facilitará la fistulización TE. Lo mismo ocurrirá con los balones excesivamente insuflados, aunque Grillo⁴ también recoge FTE en pacientes que llevaron balones de baja presión. El que aparezca una FTE en un paciente que sufrió dilataciones esofágicas es poco recuente, aunque Coleman¹¹ en 1957 ya recogía cinco casos.

El diagnóstico de las FTE debe ser sospechado ante un cuadro de accesos de tos tras la ingesta o ante la salida de saliva o de contenido gástrico por el traqueostoma, en los pacientes que llevan ventilación asistida. La distensión abdominal en estos pacientes también debe indicar el paso de aire al tubo digestivo.

En los pacientes con traqueostoma la exploración endoscópica a través de éstos es fundamental, si bien, en ocasiones se observan a simple vista. Las fistulas suelen estar al mismo nivel del estoma y en su cara posterior, lógicamente, o por debajo de éste a uno o dos cm. El resto de la tráquea y de las cuerdas requieren una atenta exploración por si hubiesen lesiones asociadas como las estenosis, los granulomas y las de recurrentes. Lógicamente, la existencia de dichas lesiones hará cambiar la táctica quirúrgica a plantear.

La esofagoscopia y el esofagograma no son muy útiles en las FTE altas y sí en las bajas, ya que pueden darnos una idea de la situación exacta y del tamaño de la fistula, dirigiendo la vía de abordaje, así como el diagnóstico etiológico para descartar o confirmar un origen neoplásico.

El cierre espontáneo de las FTE es muy raro y sólo es imaginable en fistulas de pequeño calibre sobre todo broncoesofágicas². El tratamiento de elección es el quirúrgico.

En los pacientes con FTE bajas (casos 2 y 5) la vía de entrada para su corrección quirúrgica será la toracotomía derecha. Tras aislar el esófago y la tráquea se secciona la fistula siempre lo más cerca del esófago para que deje tejido suficiente en el cierre traqueal. La interposición de un pedículo pleural nos ha sido suficiente en nuestros dos casos, pero hay quien prefiere colgajos preparados con pericardio. En todo caso, creemos que la utilización de uno u otro elemento vendrá dada por la calidad del tejido. En nuestros pacientes, que habían sufrido intervenciones antiguas o neumonías, la pleura era muy consistente y esa fue la razón de utilizarla.

En los pacientes que hayan sufrido una destrucción esofágica, por cáusticos por ejemplo, hay que pensar en tratamientos derivativos, como las coloplastias, para el tratamiento de las FTE.


En los casos de FTE altas, en pacientes con intubaciones largas, lo ideal es realizar el tratamiento quirúrgico cuando estemos seguros que se podrá retirar el respirador. El no hacerlo así es ir al fracaso⁴, como nos ocurrió con el paciente 3 de nuestra serie, aunque en este caso nos fue imposible controlar la infección tras 16 días de espera. En estos casos se recomienda retirar la sonda nasogástrica y colocar el manguito por debajo de la fistula. En ocasiones, en lesiones pequeñas se puede taponar la fistula con el balón del manguito. En nuestro caso 3 se intentó pero se fracasó al ser la fistula de gran tamaño. La gastrostomía y yeyunostomía de alimentación debe ser el segundo paso a tener en cuenta para tratar de «enfriar» a estos pacientes. La saliva, como dice Grillo⁴, no debe ser un problema, no haciendo falta desfuncionalizar el esófago. Si fuese necesario se soluciona con una sonda de aspiración colocada en faringe. La cervicotomía será suficiente, aunque en algunos casos, y a demanda, se completará con una esternotomía parcial, sobre todo si la fistula es amplia o existe una estenosis traqueal que lo requiera. La sutura del esófago monoplano nos dio buenos resultados aunque hay autores que prefieren realizar aquélla en dos planos. La sutura la realizamos longitudinal o transversalmente según el tamaño de la fistula, prefiriendo la longitudinal en los casos en que puede quedar a demasiada tensión. En nuestro caso 4 la sutura transversal, a modo de plastia, nos sirvió para aumentar el calibre de la estenosis.

La utilización de materiales reabsorbibles para las suturas traqueales ha hecho que la incidencia de granulomas sea mínima o nula, según los casos.

Somos partidarios de extubar a estos pacientes tras la intervención, cuando estén bien despiertos y de retirar la sonda nasogástrica a los seis días, aunque algunos autores⁴ retiran ambas en el postoperatorio inmediato ya que verifican sistemáticamente una gastrostomía de alimentación.

BIBLIOGRAFIA

1. Wychulis AR, Ellis FH, Andersen HA. Acquired nonmalignant esophagotracheobronchial fistula. Report of 36 cases. JAMA 1966; 196:117-122.
2. Anderson RP, Sabiston DC. Acquired bronchoesophageal fistula of benign origin. Surg Gyn Obstet 1965; 121:261-266.
3. Judd DR, Dubuque T. Acquired benign esophagotracheobronchial fistula. Dis Chest 1968; 237-240.



4. Grillo HC. Postintubation tracheo-esophageal fistula. International trends in general thoracic surgery 1987; 2:61-68.
5. Obrecht WF, Richter JE, Olympio GA, Gelfand DW. Tracheoesophageal fistula: a serious complication of infectious esophagitis. Gastroenterol 1984; 87:1.174-1.179.
6. Green RP, Biller HF, Sicular A, Wright M. Cervical tracheoesophageal fistula. Laryngoscope 1983; 93:364-369.
7. Grillo HC. Tracheal surgery. Scand J Thorac Cardiovasc Surg 1983; 17:67-77.
8. Maruyama Y, Pettet JR, Green CP. Acquired esophago-tracheal fistula secondary to a foreign body in the esophagus. New Eng J Med 1959; 260:126-127.
9. Ancona E, Zaninotto G, Rossi M, Bardini R. Traitement des fistules oesophago-trachéobronchiques consécutives à l'ingestion de caustiques: nouvelle technique d'exclusion de l'oesophage associée à l'oesophago-coloplastie rétro-sternale. A propos de deux cas. Ann Chir 1984; 38:23-25.
10. Cantó A, Moya J, Saumench J et al. Desinserción y avulsión laringo-traqueal de origen traumático. Presentación de dos casos, uno de ellos complicado a fístula esofágica. Arch Bronconeumol 1986; 22:88-91.
11. Coleman FP. Acquired non-malignant esophagorespiratory fistula. Amer J Surg 1957; 93:321-325.