

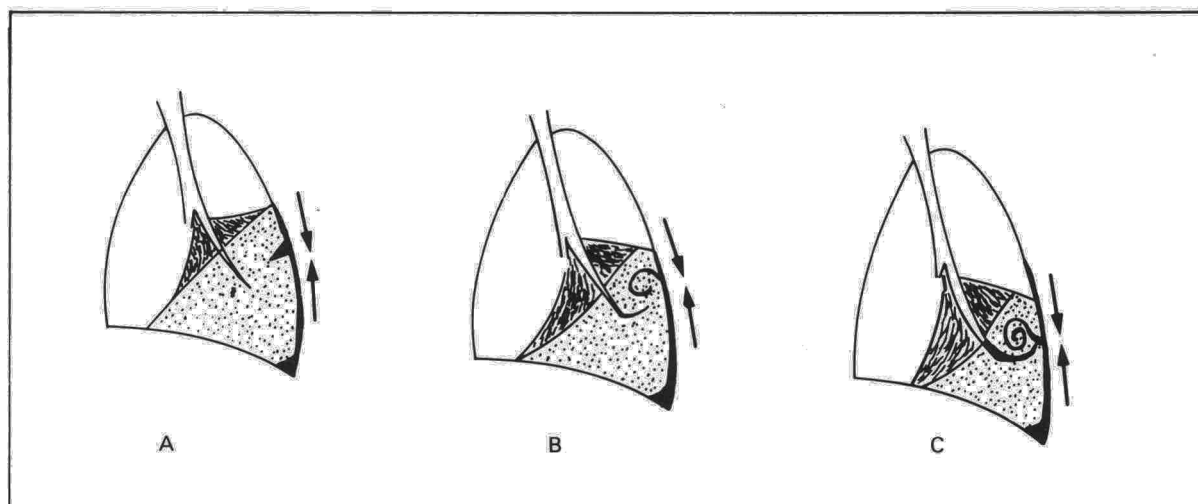Fig. 2. Esquema del arrastre-incurvación del paquete broncovascular.

lares a la placa pleural³ o a desplazamientos de cisuras intralobares⁴.

Nuestra idea parte también de la presencia previa de una placa pleural sobre parénquima normalmente aireado (fig. 1 A), cuya paulatina retracción produciría pérdida de volumen de los alvéolos más periféricos, inmediatamente subpleurales (fig. 1 B); en un determinado momento de este encogimiento, la superficie pleural se vería obligada a plegarse, no pudiendo hacerlo hacia fuera por el tope que supone la pared torácica (C y D). A partir de este momento toda posterior retracción de la superficie pleural no hará sino aumentar la invaginación (o invaginaciones) ya producidas (E); esta invaginación de pleura engrosada rodeada de alvéolos colapsados iría penetrando más y más profundamente empujada por la fuerza de retracción pleural, hasta encontrarse con otras fuerzas que la detengan (F), o la obliguen a incurvarse sobre sí misma. Estas podrían ser las rígidas estructuras broncovasculares o mejor los propios alvéolos de la profundidad del parénquima normalmente distendidos en cada movimiento respiratorio (G). Esta incurvación, repetida nuevamente contra la rígida pared torácica, daría lugar al inicio del plegamiento helicoidal que continuará mientras siga la retracción pleural (H).

El arrastre subsecuente del paquete broncovascular (fig. 2) explicaría el signo de la cola de cometa, su rasgo radiológico diagnóstico por excelencia.

Esta hipótesis secuenciada explica, a nuestro entender, más completamente los hallazgos radiológicos y anatómicos típicos de esta entidad: imagen nodular subpleural, intrapulmonar, engrosamiento pleural adyacente y signo de la cola de cometa⁶.

J.L. Lobo Beristain

Hospital de Enfermedades del Tórax San Pedro.
Logroño.


BIBLIOGRAFIA

1. Hanke R, Kretschmar R. Round atelectasis. *Semin Roentgenol* 1980; 15:174-182.
2. Schneider HJ, Felson B, González LL. Rounded atelectasis. *Am J Roentgenol* 1980; 134:225-232.
3. Devernik P, Gatzinsky P, Hultman E, Selin K, William-Olsson G, Zettergren L. Shrinking pleuritis with atelectasis. *Thorax* 1982; 37:252-258.
4. Mintzer RA, Cugell DW. The association of asbestos-induced pleural disease and round atelectasis. *Chest* 1982; 81:457-460.
5. Geremia G, Mintzer RA. An unusual case of rounded atelectasis. *Chest* 1984; 86:485-486.
6. Atienza P, Lobo Beristain JL, Quiroga J, Celaya A, Larrión JL. Atelectasia redonda. Lesión nodular rara con rasgos radiológicos diagnósticos. *Radiología* 1986; 28:187-195.

Positivización del test del sudor tras el inicio de la afectación pancreática en paciente adulto afecto de fibrosis quística

Sr. Director: En la fibrosis quística (FQ) de la infancia, las manifestaciones clínicas tanto respiratorias como gastrointestinales suelen ser tan floridas que la sospecha de la enfermedad no suele presentar grandes dificultades, como tampoco el diagnóstico de certeza mediante el test del sudor con una rentabilidad del 98 %¹.

Las formas menores de FQ con escasa o nula traducción clínica en la infancia, que se detectan en la edad adulta representan el 2 % de todas las FQ diagnosticadas. Sin embargo, se estima que hasta un 40-50 % de los pacientes que padecen la enfermedad pertenecen a este grupo y nunca llegan a ser diagnosticados^{1,2}. En la literatura española sólo han sido publicados siete casos de FQ en el adulto³⁻⁸. Presentamos un nuevo caso el cual es gemelo univitelino de un paciente anterior-



mente comunicado³, y cuyo diagnóstico no pudo demostrarse en el momento en que se realizó el estudio familiar de su hermano al estar asintomático y tener un test del sudor repetidamente negativo.

Caso clínico. Varón de 20 años de edad, gemelo univitelino de otro paciente afecto de fibrosis quística. El paciente presenta un crecimiento y desarrollo normal y entre sus antecedentes patológicos únicamente destaca una apendicectomía a los nueve años de edad y la presencia de episodios de sinusitis de repetición desde los 13 años. Dos años antes del ingreso, y a propósito de la revisión familiar practicada tras el diagnóstico de su hermano, se pudo constatar una radiografía de tórax y unas pruebas de función respiratoria normales, así como un test del sudor repetidamente negativo. El ingreso fue motivado por cuadro de neumonía. La radiografía de tórax mostró una condensación alveolar en llingula, junto con un aumento de la trama intersticial de predominio en campos inferiores. Tres hemocultivos seriados fueron negativos, hallándose en esputo la presencia de *Haemophilus influenzae*. La analítica mostró una VSG de 35 mm, leucocitos 16.100 c/mm³ con 3C/67S/4E/12M/14L; la glicemia, el ionograma, las pruebas de coagulación, así como las de función hepática y renal dentro de la normalidad. Asimismo se determinaron: IgG 821 mg/dl, IgA 119 mg/dl, IgM 160 mg/dl, tripsinemia 3.780 mg/dl (N 140-440), amilase 233 mg/dl lipase 1.681 mg/dl. La espirometría así como el test de transferencia de monóxido de carbono fueron normales. Una gammagrafía de ventilación (xenon 133) y perfusión (tecnecio 99m) mostró una perfusión normal y una ventilación heterogénea en fase de equilibrio con ligera retención del trazador en fase de lavado. El test del sudor mostró cifras de Cl⁻ superiores a 90 mEq/l en tres ocasiones y la prueba de cristalización positiva.

Dada la escasa sintomatología de nuestro paciente la sospecha diagnóstica de fibrosis quística, fue en realidad motivada por el antecedente familiar. He aquí, pues, un caso que muestra como las formas menores de la enfermedad pueden manifestarse en la edad adulta, con sintomatología de predominio respiratorio, en ocasiones muy banal. Es por ello que la presencia de patología respiratoria como: sinusitis crónica, neumonías de repetición, desarrollo de bronquiectasias y de enfermedad pulmonar obstructiva crónica sin causa justificada con o sin sintomatología digestiva acompañante, debe incluir a la fibrosis quística en el diagnóstico diferencial.

En las formas larvadas de presentación en el adulto, a la dificultad de la sospecha clínica, debe añadirse la posibilidad de la negatividad del test del sudor en presencia de enfermedad. En efecto, si bien el 98 % de pacientes con fibrosis quística presentan niveles de Cl⁻ en el sudor superiores a 60 mEq/l, el 1-2 % de los pacientes diagnosticada-

dos cursan con valores inferiores a 60 mEq/l^{1,2}. Nuestro paciente, que inicialmente presentaba el test del sudor negativo, hizo una conversión positiva del mismo, coincidiendo con la elevación de la tripsinemia, indicativa del inicio de la afectación pancreática. Ello está de acuerdo con observaciones anteriores en las que pacientes sin afectación pancreática mostraron de forma temporal cifras de Cl⁻ en el sudor dentro de la normalidad, presentando una evolución más lenta y benigna de las alteraciones pulmonares^{9,10}.

A. Román, J. de Gracia, R. Vidal, L. Guarner*,
J. Ferrer y C. Alguero

Secció de Pneumologia. Servei de Digestiu.
Hospital General Vall d'Hebron.
Universitat Autònoma de Barcelona.

BIBLIOGRAFIA

1. Davis P, di Sant'Agnese P. Diagnosis and treatment of cystic fibrosis. An update. *Chest* 1984; 85:802-809.
2. Schwachman H, Dowalski M, Khaw KT. Cystic fibrosis: a new outlook. 70 patients above 25 years of age. *Medicine* 1977; 56:129-148.
3. Gracia J de, Urrutia A, Guarga A, Joanmiquel Ll, López López I, Vidal R. Fibrosis quística en el adulto. *Med Clin (Barc)* 1984; 83:392-393.
4. Gaspar G, Moreno M, Callol S, Gómez de Terreros et al. A propósito de un caso de mucoviscidosis diagnosticado en edad adulta. *Rev Clin Esp* 1980; 156:451-454.
5. Barneo L, Navarrete F, Miyar A. Abdomen agudo en un adulto con fibrosis quística no diagnosticada. *Med Clin (Barc)* 1983; 81:549.
6. Urbano A et al. Mucoviscidosis del adulto. *Rev Clin Esp* 1985; 176:417-419.
7. Urbano A, Mont A, Picado C, Agustí Vidal A. Asociación de aspergilosis broncopulmonar alérgica y mucoviscidosis. *Med Clin (Barc)* 1985; 85:628-630.
8. León A, Fernández de Córdoba J, López Mejías J. Aspergilosis broncopulmonar alérgica y fibrosis quística. *Med Clin (Barc)* 1986; 87:823.
9. Davis PB, Hubbard VS, di Sant'Agnese PA. Low sweat electrolytes in a patient with cystic fibrosis. *Am J Med* 1980; 69:643-649.
10. Gaskin K, Gurwitz D, Durie P, Corey M, Levison H, Forstner G. Improvement respiratory prognosis in patients with cystic fibrosis with normal fat absorption. *J Pediatr* 1982; 100:857-862.

Mucoviscidosis del adulto erróneamente tratada como tuberculosis

Sr. Director: Durante años, la mucoviscidosis (MV) se consideró como una enfermedad fatal en la infancia. Recientemente se ha comprobado la presencia, cada vez mayor, de MV en pacientes adultos, como consecuencia de un tratamiento más correcto de las formas infantiles y por el descubrimiento más frecuente de casos que fueron paucisintomáticos en la infancia¹. Para el reconocimiento de estos últimos, es imprescindible que el clínico tenga presente esta posibilidad diagnóstica ante un cuadro compatible, independientemente de la edad del paciente. Bronquitis y sinusitis crónicas, neumonías de repetición, bronquiectasias, insuficiencia pancreática y azoospermia son cua-