

6. Kursh EK, Mostyn EM, Persky L. Nitrofurantoin pulmonary complications. J Urol 1975; 113:392.
7. Muller WFH. Pulmonary reactions to furantoin. Radiol Clin Biol 1974; 43:540.
8. Guardia J, Tornos P, Villalonga C, Martínez-Vázquez JM. Reacción pulmonar por nitrofurantoina. Rev Clin Esp 1974; 135:285.
9. Israel HL, Diamond P. Recurrent pulmonary infiltration and pleural effusion due to nitrofurantoin sensitivity. N Engl J Med 1962; 266:1.024.
10. Schoenberger C, Crystal RG. Drug-induced lung disease. En Updare IV, Harrison's, Principles of Internal Medicine. New York, Mc Graw Hill 1983; 53-54.

Atelectasia redonda. Una hipótesis sobre el origen del plegamiento helicoidal

Sr. Director: La atelectasia redonda (AR) es una forma curiosa de colapso pulmonar periférico por plegamiento helicoidal, que adopta el aspecto radiológico de lesión nodular.

Existe amplio consenso en cuanto a sus rasgos radiológicos y criterios diagnósticos, pero persiste

la controversia respecto a su fisiopatología¹⁻⁴. Para algunos autores¹, la AR se formaría como consecuencia de una reexpansión anómala del parénquima previamente colapsado bajo un derrame pleural ricamente fibrinoso. A este respecto, se ha demostrado con posterioridad la formación secuenciada de derrame, resorción, AR y resolución⁵. Para otros, sin embargo, el plegamiento se produciría en la mayor parte de los casos durante el proceso de colapso, no en la reexpansión. Estos autores^{3,4}, en base a la rara demostración de derrame pleural acompañante, opinan que sería la paulatina retracción de la alteración pleuro-visceral originaria (que ellos relacionan con asbesto), la que produciría el plegamiento del parénquima subyacente.

En nuestra opinión, con ello no se explica satisfactoriamente la característica disposición helicoidal, ni la incurvación del tallo broncovascular que se observan en estos casos, aunque se pretenda explicar el aspecto redondeado del área colapsada en base a la retracción de septos fibrosos perpendicu-

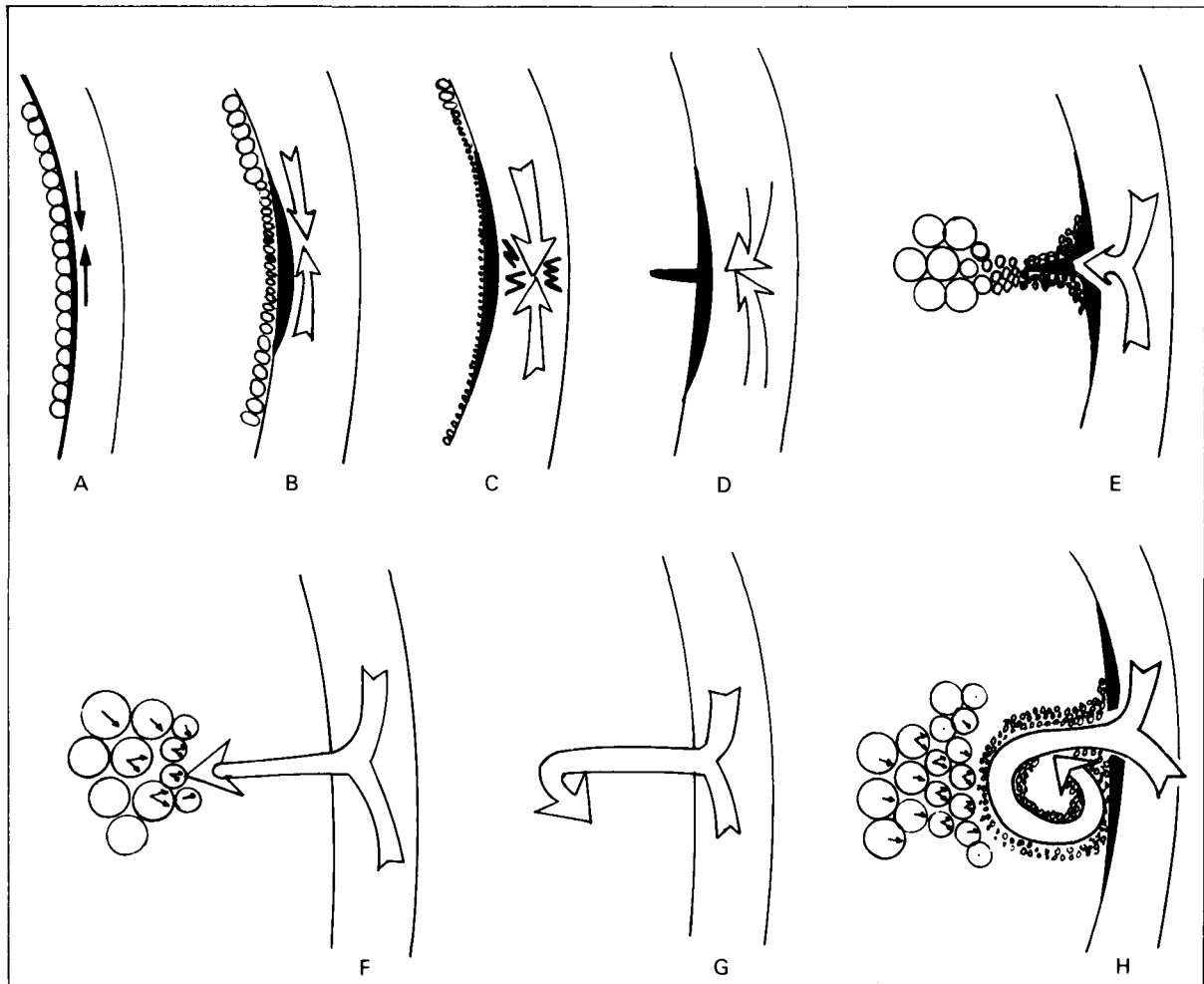


Fig. 1. Esquema secuenciado (A, B, C, D, E, F, G, H) del plegamiento helicoidal. A la izquierda siempre el parénquima y la pleura visceral y a la derecha siempre la pared torácica.

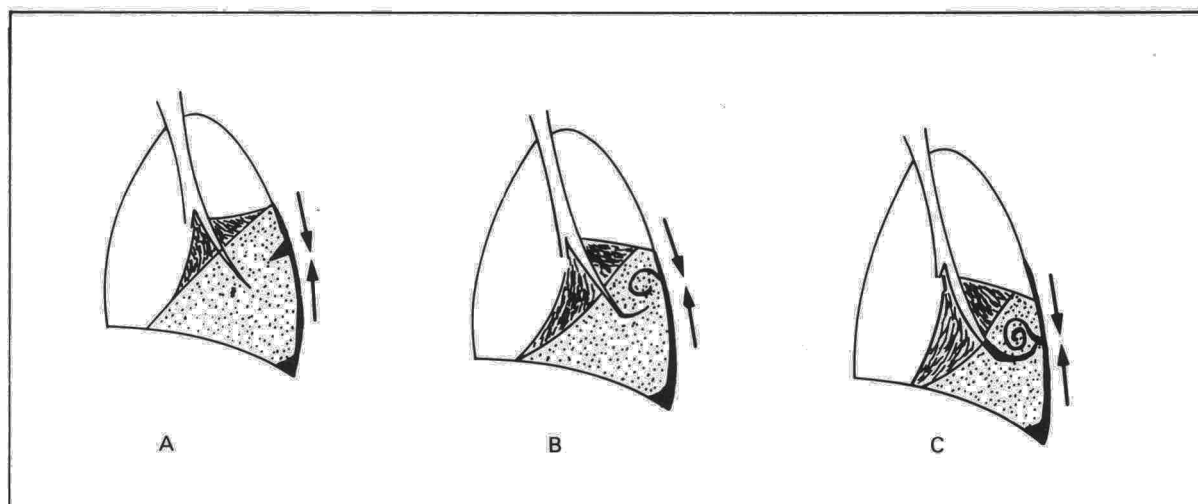


Fig. 2. Esquema del arrastre-incurvación del paquete broncovascular.

lares a la placa pleural³ o a desplazamientos de cisuras intralobares⁴.

Nuestra idea parte también de la presencia previa de una placa pleural sobre parénquima normalmente aireado (fig. 1 A), cuya paulatina retracción produciría pérdida de volumen de los alvéolos más periféricos, inmediatamente subpleurales (fig. 1 B); en un determinado momento de este encogimiento, la superficie pleural se vería obligada a plegarse, no pudiendo hacerlo hacia fuera por el tope que supone la pared torácica (C y D). A partir de este momento toda posterior retracción de la superficie pleural no hará sino aumentar la invaginación (o invaginaciones) ya producidas (E); esta invaginación de pleura engrosada rodeada de alvéolos colapsados iría penetrando más y más profundamente empujada por la fuerza de retracción pleural, hasta encontrarse con otras fuerzas que la detengan (F), o la obliguen a incurvarse sobre sí misma. Estas podrían ser las rígidas estructuras broncovasculares o mejor los propios alvéolos de la profundidad del parénquima normalmente distendidos en cada movimiento respiratorio (G). Esta incurvación, repetida nuevamente contra la rígida pared torácica, daría lugar al inicio del plegamiento helicoidal que continuará mientras siga la retracción pleural (H).

El arrastre subsecuente del paquete broncovascular (fig. 2) explicaría el signo de la cola de cometa, su rasgo radiológico diagnóstico por excelencia.

Esta hipótesis secuenciada explica, a nuestro entender, más completamente los hallazgos radiológicos y anatómicos típicos de esta entidad: imagen nodular subpleural, intrapulmonar, engrosamiento pleural adyacente y signo de la cola de cometa⁶.

J.L. Lobo Beristain

Hospital de Enfermedades del Tórax San Pedro.
Logroño.

BIBLIOGRAFIA

1. Hanke R, Kretschmar R. Round atelectasis. *Semin Roentgenol* 1980; 15:174-182.
2. Schneider HJ, Felson B, González LL. Rounded atelectasis. *Am J Roentgenol* 1980; 134:225-232.
3. Devernik P, Gatzinsky P, Hultman E, Selin K, William-Olsson G, Zettergren L. Shrinking pleuritis with atelectasis. *Thorax* 1982; 37:252-258.
4. Mintzer RA, Cugell DW. The association of asbesto-induced pleural disease and round atelectasis. *Chest* 1982; 81:457-460.
5. Geremia G, Mintzer RA. An unusual case of rounded atelectasis. *Chest* 1984; 86:485-486.
6. Atienza P, Lobo Beristain JL, Quiroga J, Celaya A, Larrion JL. Atelectasia redonda. Lesión nodular rara con rasgos radiológicos diagnósticos. *Radiología* 1986; 28:187-195.

Positivización del test del sudor tras el inicio de la afectación pancreática en paciente adulto afecto de fibrosis quística

Sr. Director: En la fibrosis quística (FQ) de la infancia, las manifestaciones clínicas tanto respiratorias como gastrointestinales suelen ser tan floridas que la sospecha de la enfermedad no suele presentar grandes dificultades, como tampoco el diagnóstico de certeza mediante el test del sudor con una rentabilidad del 98 %¹.

Las formas menores de FQ con escasa o nula traducción clínica en la infancia, que se detectan en la edad adulta representan el 2 % de todas las FQ diagnosticadas. Sin embargo, se estima que hasta un 40-50 % de los pacientes que padecen la enfermedad pertenecen a este grupo y nunca llegan a ser diagnosticados^{1,2}. En la literatura española sólo han sido publicados siete casos de FQ en el adulto³⁻⁸. Presentamos un nuevo caso el cual es gemelo univitelino de un paciente anterior-