

# ESTENOSIS LARINGO-TRAQUEALES POSTINTUBACION. CONSIDERACIONES SOBRE 41 CASOS

A. CANTO, J. MOYA, R. AGUILO, J. SAUMENCH, R. VILLALONGA,  
R. PUJOL, G. FERRER y R. MORERA

Servicio de Cirugía Torácica. Departamento de Anestesiología.  
Hospital de Bellvitge Prínceps d'Espanya.  
L'Hospitalet de Llobregat. Barcelona.

En el presente trabajo se revisan 41 pacientes afectos de estenosis traqueal postintubación que fueron tratados en nuestro Servicio de Cirugía Torácica en los últimos seis años.

Se comentan las diferentes patologías por las que ingresaron en UCI y la posible causa de su estenosis, así como la incidencia en nuestro medio. Las distintas localizaciones de las estenosis se explican por las diferentes alturas en que es agredida la laringe y la tráquea, así como su mecanismo de lesión. Se expone la acción terapéutica, con tratamientos menores no quirúrgicos, sin olvidar su profilaxis, valorándose los propiamente quirúrgicos y haciendo hincapié en la preparación preoperatoria del sujeto. Se indican las diferentes técnicas operatorias y anestésicas, el tratamiento postoperatorio, los resultados y las complicaciones.

*Arch Bronconeumol 1988; 24:3-9*

## Introducción

Con la aparición de nuevos materiales para la fabricación de tubos endotraqueales y la introducción de los balones de baja presión, parecía que los problemas de las estenosis traqueales postintubación se iban a terminar. La realidad ha sido otra. Algunos de los pacientes, que se recuperan durante largos períodos en las unidades de cuidados intensivos, pagan como tributo las complicaciones de maniobras traumáticas, siendo éstas las intubaciones y las traqueotomías, que junto a las infecciones del árbol traqueo-bronquial, harán que la estenosis traqueal continúe apareciendo en nuestros hospitales. Las estenosis cicatriciales e inflamatorias de laringe y tráquea se producen sobre todo en pacientes que han soportado ventilación mecánica asistida. Normalmente, las lesiones estenóticas inciden a nivel de cuerdas y cricoides, en los alrededores del traqueostoma, siendo en las zonas traqueales que se corresponden al manguito y a la punta de la cánula (fig. 1) donde encontramos

Laryngotracheal stenosis after intubation.  
A review of 41 cases

We have reviewed the data on 41 patients with tracheal stenosis after intubation, treated in our Thoracic Surgery Service over the last six years. The several conditions that prompted the admission of the patients into an Intensive Care Unit, as well as the possible causes of stenosis and their incidence in our center are discussed. The different levels where larynx and trachea are injured and the damaging mechanism account for the different location of stenosis. We comment on the therapeutic approach including minor non-surgical procedures, the important aspect of prophylaxis and the surgical procedures. The preoperative management of the patient is emphasized. The several surgical and anesthetic approaches, postoperative therapy, results and complications are reviewed.

la mayoría de las lesiones. Por otra parte, la infección, la presión positiva, la mala nutrición, el tratamiento con corticoides, los tubos endotraqueales ajustados, la mala compliance pulmonar y la propia idiosincrasia de los pacientes serán factores que influirán en la formación de una estenosis. La gravedad de la misma vendrá condicionada por la formación de granulomas, por la malacia de la pared laringo-traqueal y por el crecimiento fibroso endotraqueal. A pesar de las medidas profilácticas, para evitar las causas de la estenosis, en nuestro medio está aumentando, como se aprecia en la figura 2. Las largas estancias en UCI, con el aumento de supervivencia de los pacientes ingresados en dichas unidades, han favorecido que esta patología aumente en los hospitales. El desarrollar las distintas técnicas reparadoras también hace que se recuperen pacientes que estaban condenados al traqueostoma permanente, y de hecho en nuestra serie hay enfermos que lo llevaban desde hacía varios años.

El tratamiento de la estenosis postintubación también ha variado. Se practican largas resecciones traqueales, terminando la operación con anas-

Recibido el 25-2-1987 y aceptado el 14-10-1987.

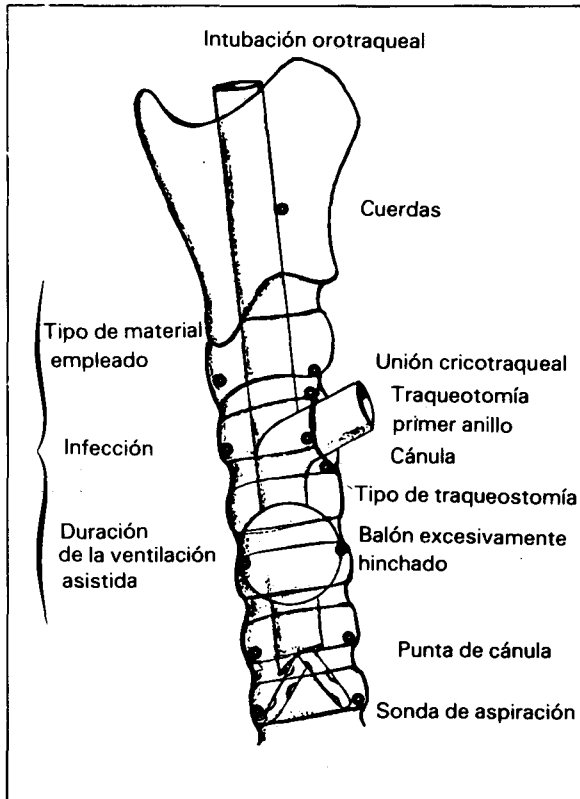



Fig. 1. Causas de las estenosis laringo-traqueales postintubación y sus localizaciones según el tipo de intubación.

tomosis término-terminales<sup>1</sup>, donde antes se planteaba y se colocaban prótesis traqueales. En las estenosis subglóticas se reseca el cricoides con las técnicas de Coureaud<sup>1,2</sup>, Pearson<sup>3</sup> o Grillo<sup>4</sup>, y en la laringe se realizan plastias anteriores o posteriores<sup>5</sup>. Las pequeñas lesiones se tratan con electrocoagulación o mejor aún con láser.

**Material y método**

Nuestra experiencia se basa en el análisis retrospectivo de 41 pacientes asistidos en nuestro Servicio de Cirugía Torácica, desde el año 1979 al 1987. Con una edad media de 42,3 años (mínima de 12 y máxima de 69 años) ingresan en UCI por los motivos que se recogen en la tabla I, en la que apreciamos también la distribución según el sexo. Todos los pacientes llevaron inicialmente una intubación orotraqueal, practicándose una traqueotomía antes de una semana a 29 de ellos y al resto después de siete años. Las lesiones se diagnosticaron y localizaron en las situaciones que se reflejan en la figura 3. El tiempo medio de intubación fue de 18 días, variando entre los dos días y los dos meses como máximo.

Diagnósticada la estenosis clínicamente, todos los pacientes fueron sometidos al siguiente protocolo preoperatorio:

1) *Preparación y tratamiento inicial:* Higiene bucal, amoxicilina 50 mg/kg/24 h «per os», repartida en tres tomas; acetilcisteína 400 mg/8 h «per os»; metilprednisona 25 mg/8 h por vía parenteral y aerosolterapia con humidificación caliente de una solución de suero fisiológico y suero bicarbonatado 1/6 M a partes iguales. Colocación de una sonda nasogástrica en los pacientes en los que coincidía una fistula traqueo-esofágica. A pesar de

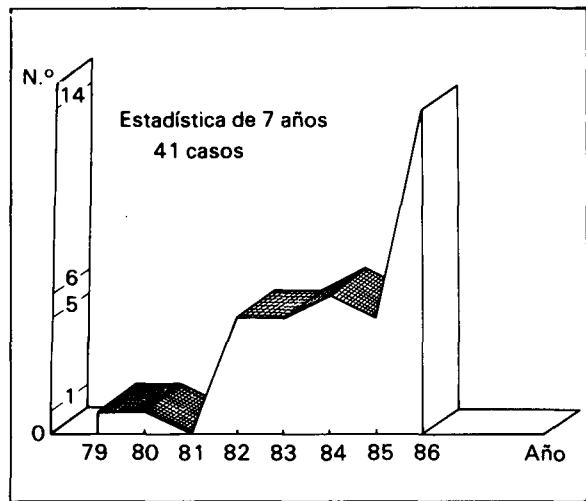


Fig. 2. Gráfica en la que se observa el aumento del número de estenosis laringo-traqueales postintubación en nuestro medio.

**TABLA I**  
**Patología que originó el ingreso en UCI**

|                                   | N.º       | Sexo      |           | Grupo 1   | Grupo 2   |
|-----------------------------------|-----------|-----------|-----------|-----------|-----------|
|                                   |           | M         | V         |           |           |
| Traumatismos                      | 19        | 6         | 13        | 8         | 11        |
| Tétanos                           | 6         | 4         | 2         | 1         | 5         |
| Accidente vascular cerebral agudo | 3         | 3         |           | 2         | 1         |
| Cirugía laringotraqueal           | 4         |           | 4         | 4         |           |
| Insuficiencia respiratoria        | 3         |           | 3         | 3         |           |
| Yatrogenia                        | 1         | 1         |           |           | 1         |
| Meningitis                        | 1         | 1         |           |           | 1         |
| Coma diabético                    | 1         |           | 1         |           | 1         |
| Autolisis                         | 2         | 2         |           |           | 2         |
| Complicación cirugía cardiaca     | 1         | 1         |           | 1         |           |
| <b>Total</b>                      | <b>41</b> | <b>18</b> | <b>23</b> | <b>19</b> | <b>22</b> |
|                                   |           | (43,9%)   | (56,1%)   |           |           |

la clínica aparatosa de disnea y estridor, sólo un paciente requirió intubación preoperatoria y dilataciones, para evitar la traqueotomía. A otro paciente se le aplicó láser para aumentar el calibre de la luz endotraqueal.

2) *Valoración de las lesiones:* En todos los casos se realizó endoscopia y estudio tomográfico. El estudio endoscópico es de una gran importancia, utilizando en la mayoría de casos el fibrobroncoscopio con un sistema de electrocoagulación adaptado, si bien en algunos pacientes se utilizó el broncoscopio rígido para poder efectuar dilataciones si el caso lo requería. La exploración fibrobroncoscópica sirvió para evaluar la extensión de las lesiones, el calibre y longitud, su fase evolutiva (aguda, subaguda, granulomas, ulceraciones y crónica-cicatricial) además de la existencia o asociación con malacia traqueal. Cuando los pacientes eran portadores de un traqueostoma, la exploración se realizaba por las dos vías: oral y ostial. A este objetivo diagnóstico se añadía un objetivo terapéutico, si era necesario. Si existían granulomas se electrocoagulaban y cuando la estenosis era severa se realizaba dilatación, que consistía en ir cambiando el tubo endotraqueal cada vez por uno más grueso. Cuando fue posible, esta vertiente terapéutica se realizó con láser en otro centro, ya que no disponemos de dicha técnica en nuestro hospital.

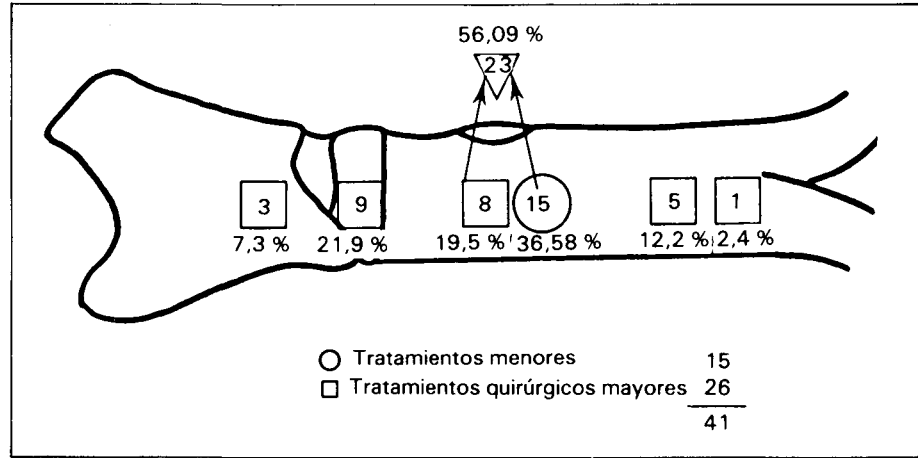



Fig. 3. Localización de las estenosis en nuestra serie.

Las tomografías fueron muy útiles para determinar la extensión de la estenosis, sobre todo en aquellos pacientes en que el calibre traqueal no permitía una exploración endoscópica completa. También nos dieron información sobre posibles desviaciones traqueales o alteraciones estenóticas traqueales y post-estenóticas. Conocer la situación exacta y la longitud de la estenosis determina la vía de abordaje. En los pacientes portadores de una fistula traqueo-esofágica se realizó un tránsito esofágico. Las curvas flujo-volumen pudieron ser practicadas en un 80 % de nuestros pacientes. El TAC se realizó tan sólo en un 10 % de la serie estudiada, habiéndose abandonado por el momento, ya que resulta una exploración lenta en su realización, además por ser una exploración estática, no nos dio ninguna nueva información, sobre todo a nivel traqueal.

3) *Protocolo quirúrgico:* En los pacientes del grupo 2 (fig. 4) consistió en traqueoaspiración sistemática, el día antes de la intervención, anestesia general y colocación de sonda nasogástrica. La intubación oro-traqueal se pudo realizar en el 90 % de los casos, con tubos de calibres del 5 al 6, que en ocasiones pasaron la estenosis y otras veces quedaron alojados en situación pre o yuxtaestenótica. Los pacientes con traqueotomía fueron ventilados a través de un tubo de Montandon, aunque el anestesista colocó un tubo endotraqueal a nivel de cuerdas para su posterior utilización. Disposición del paciente en decúbito dorsal con hiperextensión cervical para abordaje por cervicotomía transversa. Sólo en uno de nuestros pacientes se realizó una toracotomía derecha y en dos casos se amplió el abordaje a una sección longitudinal del manubrio esternal. Disección vertical del rombo de la traqueotomía hasta exponer la cara anterior de la tráquea. Tras localizar la estenosis, se procedió a la liberación circular de la tráquea y a su sección infraestenótica, intubándose a este nivel con cánula de Montandon y procediendo a la exéresis de la estenosis según la técnica a aplicar (tabla II). En ocasiones se sec-

ciona la estenosis longitudinalmente, ya que es difícil por palpación apreciar su longitud real, y seccionamos transversalmente cuando se llega a su luz y mucosa traqueal normal. El tacto de la sonda esofágica ayuda a la disección de la cara posterior traqueal, evitando la lesión de la pared esofágica. En los casos de anestesia por traqueostoma se reseco en ojal la piel alrededor de éste. Tras solucionar quirúrgicamente la estenosis, y realizada la sutura de la cara posterior de la anastomosis, se retiró el Montandon y el anestesista introduce el tubo endotraqueal que tenía insinuado entre las cuerdas, pasando el paciente a ventilación orotraqueal. Durante esta maniobra se retira la hiperextensión cervical para realizar y completar la sutura termino-terminal de la tráquea, sin ninguna tensión. Todos los puntos fueron simples y anudados por fuera de la luz traqueal.

En todos los casos se protegió la anastomosis con el tiroides o con el timo (fig. 5), según la altura de la sutura. En las anastomosis altas se aprovechó el tiroides para sujetar, mediante dos o tres puntos, la tráquea inferior a la sutura y evitar tracciones innecesarias.

En las anastomosis laringo-traqueales utilizamos, con buenos resultados en cuanto a la no aparición de granulomas, las suturas metálicas de acero. Las suturas traqueales fueron realizadas con material reabsorbible y en general lo utilizamos siempre que existían vasos en la proximidad de ésta.

En ningún caso necesitamos de la liberación de los hilios pulmonares o sección del ligamento pulmonar. En cuatro casos realizamos la maniobra de Dedo<sup>6</sup> para descender la laringe. La longitud de las resecciones traqueales osciló entre 2 y 10 anillos (aproximadamente media tráquea). En las laringoplastias se utilizó periostio de tibia o cartílago costal.

En las intervenciones en que se colocaba un tubo de Montgometry<sup>7</sup>, la ventilación del paciente en la fase final de la intervención se realizó según el esquema de la figura 6. Este modelo de cánula, que en un principio colocábamos ante una resección de

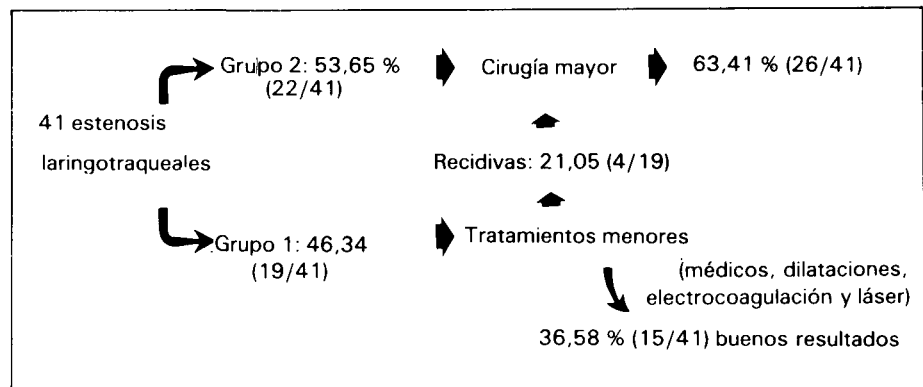


Fig. 4. Tratamientos «de entrada» tras el diagnóstico de la estenosis laríngea y/o traqueal.



**TABLA II**  
**Tipos de tratamientos quirúrgicos y resultados**

| Localización                                     | N.º       | Intervención                          | N.º | Montgomery |           | Recidiva   | Reintervención | Con tutor |
|--|-----------|---------------------------------------|-----|------------|-----------|------------|----------------|-----------|
|  |           |                                       |     | con        | sin       |            |                |           |
| Traqueales                                       | 12        | Resec. en cuña                        | 1   |            | 1         | —          | —              | —         |
|  |           | Traqueoplastia                        | 1   |            | 1         | 1          | —              | 1         |
|  |           | Anastomosis T-T                       | 10  | 1          | 9         | 2          | 1              | 1         |
| Laringotraqueales                                | 7         | Anast. Tiro-traqueal (Coureaud)       | 2   |            | 2         | —          | —              | —         |
|  |           | Pearson                               | 3   | 1          | 2         | —          | —              | —         |
|  |           | Pearson y resec. traq.                | 2   | 2          | —         | —          | —              | —         |
| Laríngeas  | 3         | Pearson y Rethi                       | 1   | 1          | —         | —          | —              | —         |
|  |           | Rethi y aritenoideopex.               | 1   | 1          | —         | —          | —              | —         |
|  |           | Grillo con laringoplast. ant. y post. | 1   | 1          | —         | —          | —              | —         |
| Fistula traq.-esof. y estenosis                  | 2         | Pearson + cierre fistula              | 1   | —          | 1         | —          | —              | —         |
|  |           | Anast. T-T y cierre fistula           | 1   | —          | 1         | —          | —              | —         |
| Doble estenosis cricoidea y traq. Doble traqueal | 2         | Pearson y resec. endos.               | 1   | 1          | —         | —          | —              | —         |
|  |           | Anast. T-T y plastia                  | 1   | 1          | —         | la plastia | —              | 1         |
| <b>Total</b>                                     | <b>26</b> |                                       |     | <b>9</b>   | <b>17</b> | <b>4</b>   | <b>1</b>       | <b>3</b>  |

estenosis subcricoidea, en la actualidad sólo lo instauramos en las plastias laríngeas y en casos muy particulares.

Para mantener la sutura traqueal sin tracción utilizamos una técnica personal de fijación del cuello y cabeza en hiperflexión, como se observa en la figura 7, que permite la deambulación del paciente.

4) *Postoperatorio*: Adicionamos al tratamiento preoperatorio la siguiente pauta terapéutica; heparina sódica subcutánea (5.000 UI) 0,25 cc/12 h, ampicilina 1 g/4 h iv, tobramicina 3 mg/kg/24 h repartidos cada 8 h, instilaciones intratraqueales de mesna en solución con suero fisiológico a.a. y a dosis de 1 cc/3 h.

A los pacientes a los que no se colocó el tubo de Montgomery, la intubación traqueal y la nasogástrica se les retiró a la vez, dentro de las primeras 24 h. En los que, además de la estenosis, presentaban una fistula traqueoesofágica, mantuvimos la sonda nasogástrica durante 5 días.

A los últimos cinco pacientes intervenidos les retiramos los corticoides en el postoperatorio, por creer que dificultan el proceso de cicatrización.

Utilizamos la aerosolterapia con suero fisiológico y acetil-cisteína en solución 1:1 cada 4 h durante los primeros 10 días de postoperatorio.

5) *Seguimiento*: Control endoscópico a los siete días de la intervención, y «a posteriori» cada siete días durante el primer mes. Tras el primer control se retirará el vendaje de hiperflexión. Durante el segundo mes las revisiones se realizaron cada 15 días, siguiendo hasta el cuarto mes con una endoscopia mensual. Este control estricto, así como la práctica de tomografías y curvas de flujo-volumen postoperatorias, nos han permitido tratar granulomas de pequeño tamaño, «sin dejarlos crecer», mediante electrocoagulación (últimamente mediante láser) y con corticoides.

En los que fue necesaria la práctica de laringoplastias, se instauró siempre un tubo de Montgomery, igualmente en las primeras estenosis subcricoideas, mantuvimos dicha intubación durante tres meses, substituyendo el Montgomery por una cánula tipo Shirley, que previamente habíamos fenestrado, retirándola aproximadamente a los 15 días, para un mejor control de sus posibles complicaciones.

El cierre del traqueostoma fue por segunda intención, aunque en cuatro casos se requirió una plastia cutánea, debido a retracciones y queloides antiestéticos a nivel de la cicatriz.

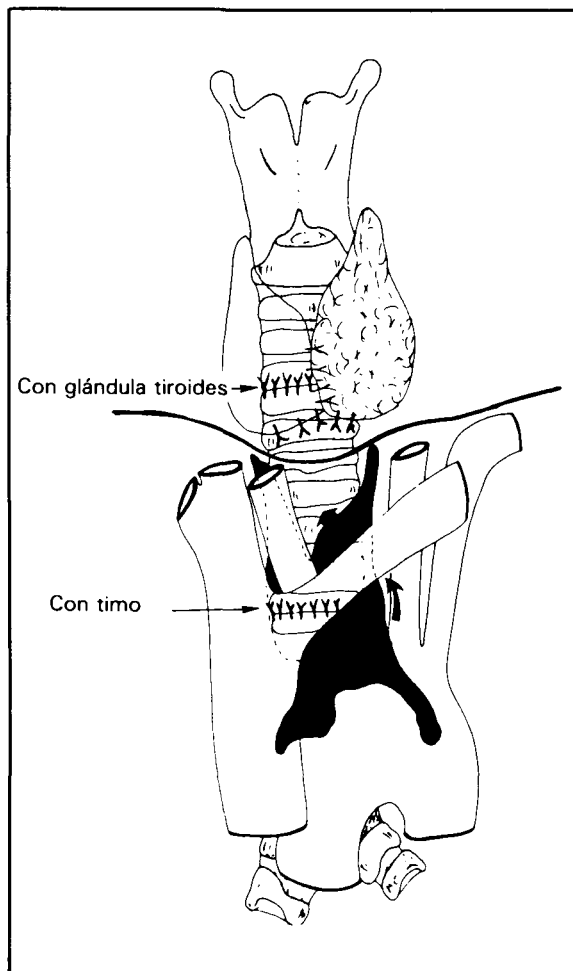


Fig. 5. Protección de la anastomosis.

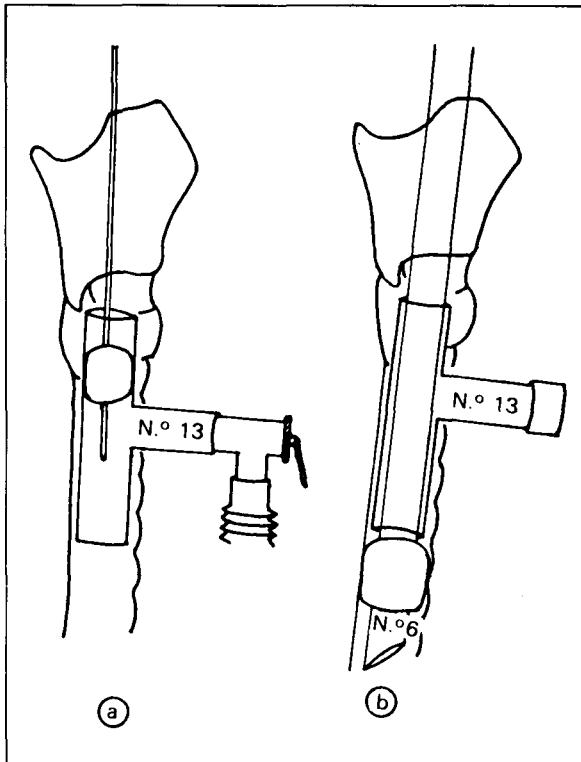



Fig. 6. Procedimiento para la ventilación al final de la intervención: A) bloqueo proximal con Fogarty; B) intubación orotraqueal por dentro del Montgomery (técnica que utilizamos actualmente).

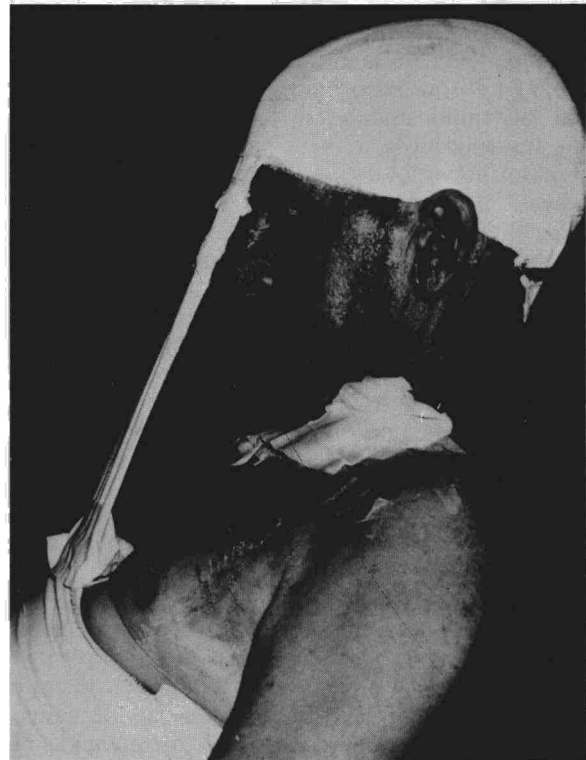

Fig. 7. Método para mantener la cabeza en hiperflexión que permite la deambulación del paciente.

## Resultados


Siguiendo un criterio nosológico, hemos considerado oportuno dividir los pacientes de la serie presentada en dos grupos (tabla I y fig. 4). En el primer grupo se recogen 19 pacientes que requirieron gestos quirúrgicos menores, incluso dos de ellos curaron con la instauración de tratamiento médico expuesto en el apartado anterior. Se trataba de pacientes con lesiones granulomatosas o estenóticas en forma de diafragma. A doce se les aplicó tratamiento local, además del general, con electrocoagulación y a cinco con láser, solucionándose el problema con varias sesiones. A otros cinco hubo necesidad de efectuar dilataciones con el broncoscopio rígido. No pudimos realizar un estudio comparativo entre los resultados obtenidos mediante la electrocoagulación y el láser, ya que la experiencia de los resultados es aún muy pobre, pero sí que constatamos que las sesiones no se repitieron tantas veces con el segundo procedimiento utilizado. De todo este grupo, cuatro pacientes recidivan constantemente y pasan a formar parte del grupo 2.

En este segundo grupo que inicialmente comprendía 22 pacientes, a los que de entrada se les indicó un tratamiento quirúrgico, se les unen los cuatro pacientes anteriores, por lo que el grupo se

compone en total de 26 pacientes con patología traqueal compleja. Las lesiones fueron de diversa localización por lo que en la tabla II los agrupamos en cinco apartados.

En el primer apartado se resumen 12 pacientes con estenosis traqueales de variada extensión, desde dos a diez anillos. A excepción de una resección en cuña y una traqueoplastia externa, en el resto de los pacientes se efectuó una resección de la estenosis con anastomosis término-terminal. Recidivaron una malacia traqueal y dos estenosis, reoperándose una de estas últimas con buen resultado. En los otros dos casos por su extensión se colocó un tubo de Montgomery, esperando su evolución a largo plazo para valorar una posible actitud terapéutica nueva.

En el segundo apartado se incluyen siete estenosis laringotraqueales, que se resolvieron con la resección total o parcial del cricoides y de éstos en dos casos se resecaron los primeros anillos traqueales. El tubo de Montgomery no se colocó sistemáticamente en este grupo, sino únicamente en los pacientes que veíamos alguna dificultad en la anastomosis, sobre todo en los que resecábamos tráquea y quedaba tensa la línea de sutura. Con o sin Montgomery no tuvimos ninguna recidiva, destacando que en estos casos, dicho tubo lo manteníamos durante un mes.



En el tercer apartado, en el que incluimos las estenosis laríngeas, la remodelación laríngea se efectuó a petición de la misma necesidad. Utilizando cartílago costal del propio paciente o periostio tibial. Sistemáticamente, se colocó el Montgomery que fue retirado a los tres meses. En ninguno de los casos incluidos en este grupo se presentaron recidivas.

En el cuarto apartado, se incluyen dos pacientes que presentaron el primero una estenosis total cricoidea y el segundo una estenosis traqueal, coexistiendo en ambos una fístula traqueo-esofágica. Se cerró la fístula, interponiendo un colgajo muscular a partir del ms. esternocleidomastoideo, realizándose además una resección del cricoides tipo Pearson en uno y la anastomosis término-terminal en el otro respectivamente. No llevaron tubo de Montgomery, ni han vuelto a recaer.

El último apartado comprende dos pacientes con doble estenosis. El primero se resolvió con una cricoidectomía parcial tipo Pearson y resección endoscópica de la estenosis traqueal, que era en forma de diafragma, y el segundo con resección de la estenosis traqueal superior y anastomosis término-terminal con plastia de cartílago en la zona de la segunda estenosis que era malácica. Recidivó la segunda y a los seis meses de la operación es portadora de un tubo de Montgomery, ya que no es posible resecar más tráquea, siendo revisada periódicamente en espera de nueva evaluación para tomar indicación terapéutica.

En resumen, los resultados obtenidos en el tratamiento quirúrgico del grupo II son los siguientes:

|                  |              |
|------------------|--------------|
| Mortalidad ..... | 0            |
| Morbilidad ..... | 23/26 (88 %) |

Las complicaciones (84 %) han sido, según el orden de gravedad, las que a continuación reseñamos:

1. Reestenosis en cuatro casos, de los cuales uno se solucionó con reintervención.

2. Granuloma laríngeo en un caso, que se resolvió mediante exéresis quirúrgica.

3. Fístula tráqueo-cutánea, en 2 pacientes, que se resolvieron espontáneamente.

4. Granulomas, abundantes en nuestra primera época (15 casos), ya que no empleamos material reabsorbible y en la actualidad con poca incidencia. Tratándolos mediante electrocoagulación y mejor aún con láser (en otro centro) de modo precoz, sin dejarlos aumentar de tamaño, siendo sus recidivas menores. En ocasiones se forman al lado de un punto que quedó intraluminal, siendo preciso en estos casos extraer éste, para evitar nuevas recidivas. Cuando hemos empleado las suturas de acero, la incidencia ha sido casi nula.

Así pues, hemos obtenido una curación completa en 23 casos (88 %) y también tres recidivas (11 %).

## Discusión


La estenosis laringo-traqueal postintubación es una patología que sufrió una disminución en cuanto a su presentación, debido a la aparición de nuevos materiales de intubación endotraqueal (balones de baja presión, tubos de silicona, etc.). A la fase de optimismo en la que se llegó a pensar que estas graves lesiones desaparecerían, le siguió en la actualidad un período en el que se ve que esto no era cierto y que el porcentaje de casos va progresivamente ascendiendo, sobre todo en pacientes que precisan de largas estancias en UCI.

De los factores que podemos destacar como desencadenantes de las estenosis laringotraqueales, algunos de ellos nos serán imposibles de evitar, ya que siempre existirá una yatrogenia obligada durante y en el transcurso de intubaciones, sobre todo si son prolongadas, así como factores generales e idiosincrasias individuales. Otros, sin embargo, pueden ver amortiguado su efecto con medidas derivadas del conocimiento y manejo de estos pacientes, así por ejemplo, las traqueotomías incorrectas que lesionan el cricoides, o las realizadas con malas técnicas o realizadas muy tardíamente en las que la tráquea ya ha sufrido agresiones mecánicas, infecciosas o ambas, los movimientos bruscos de las cánulas durante las aspiraciones, las compresiones contra la pared traqueal por posición incorrecta del tubo. Asimismo, deben evitarse los balones excesivamente hinchados, aunque sean de baja presión, pues traumatizan la mucosa traqueal. Algunas de estas incorrecciones es posible observarlas en los estudios de controles radiográficos, siendo fáciles de corregir.

Por lo anteriormente expuesto debemos de tener presente ante un paciente que ha precisado una intubación prolongada, la posibilidad de presentar esta patología, sobre todo si inicia una sintomatología de disnea, estridor o de ambas a la vez.

Ante la mínima sospecha, efectuaremos inmediatamente un estudio endoscópico, por boca o a través del traqueostoma si fuera portador del mismo; la traqueoscopia la consideramos imprescindible, ya que nos orientará exactamente de la problemática existente y durante el mismo acto exploratorio, si la lesión es mínima, nos permitirá realizar un tratamiento con electrocoagulación. Si existen granulomas en el mismo estoma, aprovecharemos para extirparlos. Cualquier pequeño granuloma, sin tratamiento médico o endoscópico, podrá crecer hasta ocluir parcial o totalmente la luz traqueal. Una vez confirmada la existencia de una afectación laringo-traqueal, complementamos su estudio con las tomografías, así como xerografías y en ocasiones con radiografías dinámicas si es necesario. Controlando de esta manera la extensión, grado de malacia y afectación de cuerdas.

La TAC no nos dio información nueva. Incluso la reconstrucción de la imagen traqueal a partir de múltiples cortes no nos ha sido rentable por el mo-



mento, ya que se trata de una exploración estática, muy laboriosa y que no añade más datos al estudio.

Las curvas flujo-volumen practicadas, tampoco modificaron la conducta a seguir en nuestra serie. En los pacientes que se practicó una traqueotomía por insuficiencia respiratoria y presentaron una complicación estenótica controlada mediante cánula endotraqueal, la indicación de si debemos tratar la estenosis vendrá indicada por la posibilidad de poder cerrar el traqueostoma «para siempre», y no por los valores de las curvas de flujo-volumen.

Una vez efectuado el diagnóstico del tipo de lesión, así como su extensión y fase evolutiva de la misma, debemos considerar la actitud a seguir. En todos los casos se instaura desde el primer momento, el tratamiento médico ya comentado. Evitaremos por todos los medios realizar una traqueotomía, que añadiría una lesión más a la tráquea y una puerta de entrada a la infección. Si fuera obligado intubaríamos con tubos finos o mejor aún si tuviésemos posibilidad, recanalizaríamos la tráquea con láser. Tranquilizaremos al paciente y le enseñaremos a utilizar al máximo su ventilación respiratoria.

En los procesos agudos con estenosis inflamatoria o edematosa, si podemos, esperaremos la reacción al tratamiento médico, que puede ser incluso curativo o veremos las secuelas fibrosas residuales que necesitarán un tratamiento, en primer lugar, endoscópico en láser, electrocoagulación o dilataciones forzadas con el broncoscopio rígido. Los granulomas y estenosis en forma de diafragma responden muy bien a la terapia endoscópica por lo general, ahora bien si se producen recidivas con intervalos cortos (menos de 15 días) tras los tratamientos, deberemos empezar a pensar en el tratamiento quirúrgico. Por nuestra parte esperamos para ello hasta la tercera recidiva. Existe otro grupo, para nosotros, que está formado por los pacientes que presentan largas y sinuosas estenosis traqueales, estenosis laríngeas, malacias o estenosis múltiples, y a los que consideramos tributarios de tratamiento quirúrgico. En el caso de que la estenosis sea muy acentuada, y existan granulomas acompañantes a la misma, iniciamos el tratamiento con una sesión de láser, que nos permite mejorar la infección, así como realizar una intubación transtenótica durante el acto quirúrgico. La resección ha de incluir toda la lesión, dejando los márgenes libres. Una vez efectuada la exéresis se procederá a la sutura término-terminal, mediante puntos sueltos de material reabsorbible o de acero, de manera que se cumplan los principios de toda buena sutura: que sea hemostática y hermética, procurando que las mucosas queden en íntimo

contacto, que no esté a tensión y los puntos de sutura no queden en situación intraluminal (sólo permisible con el acero). Para evitar las temidas fistulas vásculo-traqueales convendrá siempre interponer entre la sutura traqueal y el vaso, un tejido, en nuestro caso el timo. Los tubos de Montgomery sólo los utilizamos en los casos que haya sido preciso practicar una remodelación plástica de la laringe y en los casos especiales que comentábamos anteriormente. A este tubo le encontramos como defecto la excesiva cortedad de su rama horizontal, que en ocasiones nos obliga a alargarla mediante empalmes para que no quede enterrado en el tejido subcutáneo, lo cual favorece la infección del estoma. Por lo demás, como ventajas, permite el habla de los pacientes que lo portan, se obstruye pocas veces aunque durante los primeros días es preciso su limpieza diaria, pudiéndose llevar incluso años.

No tenemos experiencia con las prótesis traqueales, ya que en los pacientes de nuestra serie y a pesar de que algunos necesitaron la resección del 50 % de la longitud de la tráquea, no necesitamos el empleo de las mismas. Para terminar, resaltamos de nuevo el valor que tiene la profilaxis para evitar la patología de la estenosis postintubación. Cabe destacar, además la evolución positiva de la cirugía laringotraqueal, que nos va a permitir no dejar pacientes con traqueostomas permanentes, y la gran ayuda que ha significado la incorporación del láser a dicha terapéutica.

#### AGRADECIMIENTOS

Al equipo de Laserterapia de la Clínica Tres Torres de Barcelona por su colaboración y a la Sección de Endoscopia del Servicio de Neumología de nuestro hospital.

#### BIBLIOGRAFIA

1. Couraud L, Chevalier PH, Bruneteau A, Dupont P. Le traitement des sténoses trachéales après tracheotomie. Nouveau succès opératoire et bilan recapitulatif de 10 interventions. *Ann Chir Thorac Cardiovasc* 1972; 11:401-402.
2. Couraud L, Bruneteau A. Les sténoses de la voie respiratoire après réanimation par voie endotrachéale. Classification anatomique et indications thérapeutiques. A propos d'une expérience de 63 cases. *Rev Franc Mal Resp* 1974; 2:525-532.
3. Pearson FG, Cooper JD, Nelems JM, Van Nostrand AWD. Primary tracheal anastomosis after resection of the cricoid with preservation of recurrent laryngeal nerves. *J Thorac Cardiovasc Surg* 1975; 70:806-816.
4. Grillo HC. Surgical treatment of postintubation tracheal injuries. *J Thorac Cardiovasc Surg* 1979; 78:860-875.
5. Rethi A. An operation for cicatricial stenosis of the larynx. *J Laryngol* 1956; 70:283-293.
6. Dedo HH, Fishman NH. Laryngeal release and sleeve resection for tracheal stenosis. *Ann Otol Rhinol Laryngol* 1969; 78:285-288.
7. Montgomery W. T-tube tracheal stent. *Arch Otolaryng* 1965; 82:320-321.