

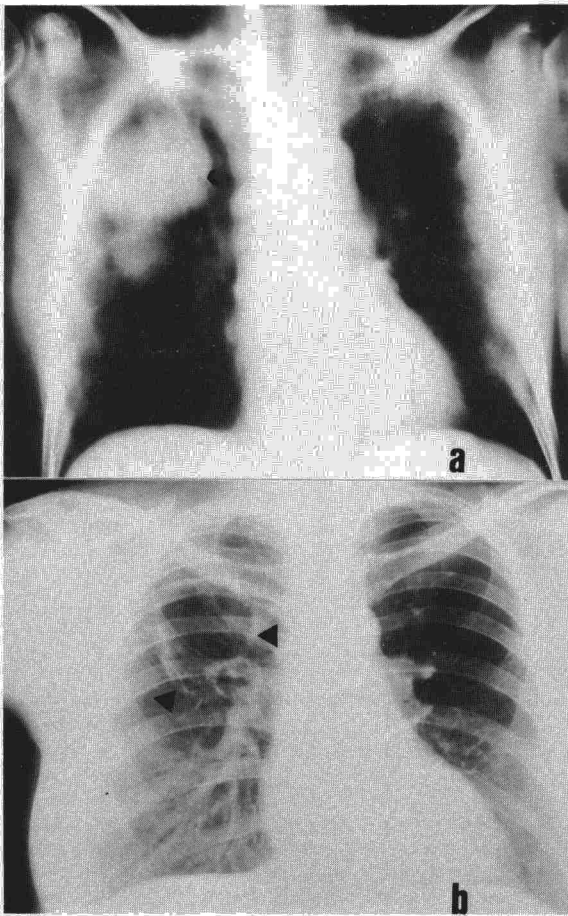Fig. 1. a) Tomografía de tórax. Se observan las dos formaciones nodulares en LSD, bien definidos en su periferia y con broncograma. b) PA de tórax 5 meses más tarde. Existen dos cavidades correspondientes a los 2 nódulos del LSD, con pared fina y neta.

terioideo mantenido más de 3 meses. Hay que destacar que en el momento del diagnóstico, no se registraron otros casos de legionelosis en el hospital.

Generalmente, la neumonía por legionella se presenta radiológicamente con infiltrados alveolares difusos y confluentes². Las formas multinodulares están descritas³ pero no son la presentación habitual; asimismo es infrecuente la aparición de cavitación⁴.

La PAT se realizó en las primeras 48 horas del inicio del cuadro clínico, obteniéndose gracias a ella la confirmación diagnóstica de *Legionella pneumophila*. No se demostró seroconversión mediante IFI y, a pesar de la posibilidad de seroconversión tardía (hasta 6 semanas), no se hizo seguimiento posterior, ya que estaba perfectamente aclarado el diagnóstico y había buena evolución clínica.

Con motivo de nuestra comunicación, nos parece oportuno insistir, en que ante procesos infecciosos pulmonares agudos, en pacientes inmunodeprimidos, con imagen radiológica de nódulos pulmonares cavitados o no, debe descartarse a *Legionella pneumophila* como posible agente etiológico, incluso aun cuando no exista inicialmente seroconversión mediante IFI.

La gravedad y la necesidad de actuación terapéutica adecuada, de forma precoz, justifica la utilización de métodos

invasivos de diagnóstico. La PAT⁵, en las lesiones nodulares periféricas, se constituye en método de elección aunque no exento de riesgo.

M.A. de Gregorio, B. Escalante**

F. Conget* y J. López

Servicio de Aparato Respiratorio,

Servicio de Radiología*

y Servicio de Aparato Digestivo**.

Hospital Clínico Universitario. Zaragoza.

BIBLIOGRAFIA

1. Fanta CH, Pennington JE. Fever and new lung infiltrates in immunocompromised hosts. *Clin Chest Med* 1981; 2:19-39.
2. Kirby BD, Peck H, Meyer RD. Radiographic features of Legionnaire's disease. *Chest* 1979; 76:562-565.
3. Fanta CH, Pennington JE. Pneumonia in the immunocompromised host. En: *Respiratory Infections: Diagnosis and management*. New York, Ed. Raven Press 1983; 171-185.
4. Venkatchalam KK, Saravolatz LD, Christopher KL. Legionnaire's disease. A cause of lung abscess. *JAMA* 1979; 241:579-598.
5. Granados A, Pozzanczer D, Verdaguer R et al. Aislamiento de *Legionella pneumophila* (LPN) a partir de muestras de esputo y punción aspirativa pulmonar en pacientes con neumonía. *Arch Bronconeumol* 1987; 23(supl):28-29.

Lavado broncoalveolar en la bronquiolitis obliterante con neumonía organizativa

Sr. Director: Hemos leído con gran interés el artículo de Plaza et al¹, en el que describen un caso de bronquiolitis obliterante con neumonía organizativa, y quisiéramos puntualizar algunos aspectos respecto al análisis celular del lavado broncoalveolar (LAB). Como muy bien afirman los autores, en la bronquiolitis obliterante sin neumonía organizativa, el análisis citológico del LBA se caracteriza por aumento del porcentaje de neutrófilos². Hasta la actualidad, apenas se ha publicado estudios sobre las características del LBA en la bronquiolitis con neumonía organizativa, aunque recientemente King et al³, han observado la presencia de linfocitosis con neutrofilia en el LBA de 8 pacientes con dicha enfermedad.

Llama la atención, que Plaza et al¹, afirman que el LBA del caso que describen (macrófagos, 60 %; linfocitos, 25 %; neutrófilos, 14 %; eosinófilos, 1 %), es poco expresivo. A pesar de que diversos motivos técnicos pueden condicionar variaciones en el recuento de linfocitos del LBA (empleo de citocentrífuga o de filtros de nitrocelulosa, dificultad de diferenciar en ocasiones macrófagos de linfocitos de gran tamaño) y de que se ha especulado que pueden existir fluctuaciones en individuos sanos, se acepta como límite superior de los mismos un 14 % del total celular^{4,5}. Concretamente, en nuestro laboratorio, el límite superior de linfocitos en los individuos sin patología pulmonar es 12 %⁶. Por otra parte, el porcentaje de neutrófilos en individuos sin patología pulmonar, es igual o inferior al 1 % en no fumadores, e igual o inferior al 3 % en fumadores⁶. Por tanto, creemos que el LBA del caso descrito por Plaza et al, se caracteriza por linfocitosis y neutrofilia muy evidente, lo cual concuerda con los hallazgos del King et al³ en los pacientes con bronquiolitis obliterante y neumonía organizativa.

A. Xaubet, C. Agustí y A. Agustí-Vidal

Servicio de Neumología. Hospital Clínic. Barcelona.



BIBLIOGRAFIA

1. Plaza V, Fernández-Solá J, Bosch J, Grau JM, Ramírez J, Urbano-Márquez A. Bronquiolitis obliterante con neumonía organizativa. Descripción de un caso. Arch Bronconeumol 1987; 23:200-202.
2. Dorinsky P, Davis W, Lucas JG, Weiland JE, Gadek JE. Adult bronchiolitis. Evaluation by bronchoalveolar lavage and response to prednisone therapy. Chest 1985; 88:58-63.
3. King TE, Shen AS, Watters LC, Waldron JA, Cherniack RM, Schwarz MI. Bronchiolitis obliterans with organizing pneumonia: clinical presentation and bronchoalveolar lavage constituents differentiates this process from idiopathic pulmonary fibrosis and sarcoidosis (abstract). Am Rev Respir Dis 1987; 135:348A.
4. Saltini C, Hance AJ, Ferrans VJ, Basset F, Bitterman PB, Crystal RG. Accurate quantification of cells recovered by bronchoalveolar lavage. Am Rev Respir Dis 1984; 130:650-658.
5. Laviolette M. Lymphocyte fluctuation in bronchoalveolar fluid in normal volunteers. Thorax 1985; 40:651-656.
6. Xaubet A, Rodríguez-Roisín R, Bombí JA, Marín A, Roca J, Agustí-Vidal A. Correlation of bronchoalveolar lavage and clinical and functional findings in asbestosis. Am Rev Respir Dis 1986; 848-854.

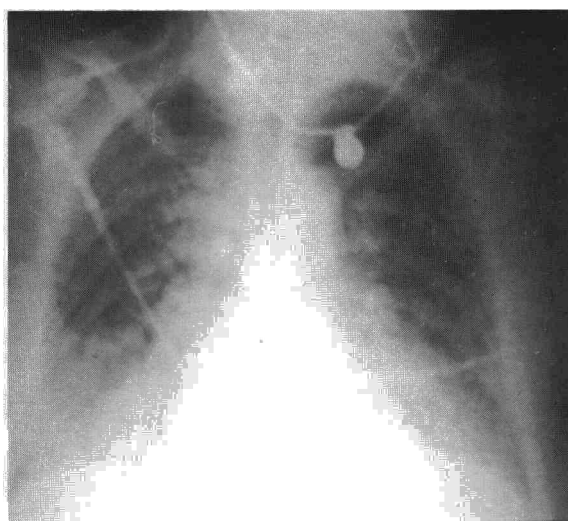


Fig. 1. Radiografía de tórax realizada al ingreso que muestra edema intersticio-alveolar difuso.

Edema pulmonar tras la ingestión de hidrocortisida

Sr. Director: Los diuréticos tiacídicos son comúnmente empleados en el tratamiento de la hipertensión arterial y estados edematosos. Sus efectos adversos están en unos casos ligados a mecanismos de hipersensibilidad¹, mientras que en otros, como el que presentamos a continuación, la patogenia permanece oscura. El edema agudo de pulmón (EAP) por ingestión de hidrocortisida es una rara entidad de la que se han comunicado pocos casos en la literatura. Presentamos uno nuevo.

Mujer de 57 años, hipertensa, que al iniciar tratamiento antihipertensivo dos años antes con 25 mg/día per os de hidrocortisida, presentó cuadro agudo de malestar general, escalofríos, sudoración y vómitos, que remitió espontáneamente. No volvió a tomar medicación, controlándose su hipertensión con medidas dietéticas, hasta la actualidad en que nuevamente, coincidiendo con la primera dosis de 25 mg de hidrocortisida, comenzó a los 30 minutos con malestar general, escalofríos, sudoración, vómitos y dificultad respiratoria intensa con cianosis. En este estado fue vista en Urgencias, constatándose una frecuencia respiratoria de 40/min, frecuencia cardíaca 150/min, TA 90/70 mmHg, temperatura axilar 37,4 °C. Se auscultaban estertores crepitantes bilaterales hasta campos medios y no había soplos cardíacos. Las yugulares estaban colapsadas. La radiografía de tórax (fig. 1) mostraba una imagen de edema intersticio-alveolar difuso, sin cardiomegalia. En el ECG había una ta-

quicardia sinusal. La analítica inicial presentaba: leucocitos 10.000/mm³ (62 segmentados, 20 cayados, 15 linfocitos, 1 monocito y 2 metamielocitos por cien); hemáties 6.660.000/mm³, Hb. 17,7 g % y Hcto. 53,6 %. La gasometría inicial y las siguientes se muestran en la tabla I.

Con tratamiento de soporte que incluía oxigenoterapia, solución de cristaloides y clorhidrato de dopamina mejoró rápidamente, manteniendo a las 72 horas TA de 150/90 con normalización de los parámetros analíticos. Al 5.º día de la radiografía de tórax también fue normal (fig. 2). La paciente fue dada de alta al décimo día.

En la actualidad hay más de 20 medicamentos no citotóxicos asociados a reacciones pulmonares adversas, dentro de los cuales se incluye a la hidrocortisida². El edema pulmonar por hidrocortisida se presenta como un cuadro de dificultad respiratoria aguda de severidad variable radiológicamente indistinguible del EAP por otras causas. Es frecuente constatar aumento de los parámetros del hemograma por hemoconcentración y leucocitosis que ha sido atribuida a la descarga de catecolaminas por estrés³.

Dada la tendencia a la resolución del cuadro en un tiempo corto, han podido documentarse pocos casos con estudios hemodinámicos, siendo en todos ellos normal la presión pulmonar de enclavamiento³⁻⁵.

La patogenia de este trastorno permanece en la actualidad en un cuadro puramente especulativo. La presencia de fiebre y la recurrencia al volver a tomar el medicamento sugie-

Tabla I
Gasometrías arteriales seriadas

Día	pH	PaCO ₂	PaO ₂	HCO ₃	(A-a)O ₂	FiO ₂
1.º (ingreso)	7.219	21,7	57,0	8,6	65,60	21
1.º (2 horas)	7.419	23,6	74,9	15,0	252,10	50
1.º (12 horas)	7.425	27,6	101,0	17,9	78,04	30
2.º	7.523	28,7	51,7	23,5	67,16	21
5.º	7.434	32,2	82,3	21,4	27,18	21

PaCO₂, PaO₂ y (A-a)O₂ se expresan en mm Hg, la concentración plasmática de bicarbonato (HCO₃) se expresa en mEq/l y la fracción de oxígeno inspirado (FiO₂) en %.