

CONSIDERACIONES ANATOMOCLINICAS SOBRE LA LIGADURA DEL TRONCO ARTERIAL BRAQUIOCEFALICO. A propósito de un caso

J. MOYA AMOROS*, A. CANTO**, J. SAUMENCH**, J. PEREIRA*, J. RODRIGUEZ MIRALLES** y D. RUANO GIL*

* Departamento de Anatomía Humana. Facultad de Medicina. Barcelona

** Servicio Cirugía Torácica. Hospital de Bellvitge Príncipes de España. L'Hospitalet. Barcelona.

En el presente trabajo describimos los estudios realizados en un paciente al que fue inevitable la práctica de una ligadura del tronco arterial braquiocefálico, que no presentó síntomas neurológicos, ni alteraciones isquémicas en las exploraciones complementarias realizadas en el curso postoperatorio, ni transcurridos dos meses después de la intervención. Asimismo, el estudio gammagráfico de la irrigación cerebral demuestra que el hemisferio cerebral derecho recibe un flujo sanguíneo aceptable (32 ml/min \times 100 gr de tejido), debido a que se ha establecido una anastomosis extracraneal a través de la glándula tiroidea entre la arteria tiroidea inferior izquierda y la arteria tiroidea superior derecha, que facilita el paso de sangre de la arteria subclavia izquierda a la bifurcación carotídea derecha.

Anatomoclinical considerations on the ligation of the brachiocephalic arterial trunk. About one case.

We describe, in the present work, the studies performed on a patient who inevitably had to undergo a ligation of the brachiocephalic arterial trunk, who neither presented neurological symptoms, nor ischemic alterations in the complementary examinations carried out in the postoperative period, nor two months after the operation. Likewise, the gammagraphic study of the blood supply to the brain shows that the right cerebral hemisphere receives an acceptable blood flow (32 ml/min/100 g of tissue), because an extracranial anastomose has been established through the thyroid gland between the left inferior thyroid artery and the right superior thyroid artery, that enables the passage of blood from the left subclavian artery to the right carotid bifurcation.

Arch. Bronconeumol 1988; 24: 136-138

Introducción

La ligadura total del tronco arterial braquiocefálico es una maniobra quirúrgica infrecuente. Las consecuencias derivadas de tal maniobra pueden repercutir sobre la irrigación arterial del hemisferio cerebral derecho y de la extremidad superior derecha, pudiendo incluso ser un gesto quirúrgico letal para el paciente.

A continuación se expone un caso, en el que fue imprescindible excluir dicha arteria debido a una rotura de la misma en dos ocasiones. Tras la ligadura, no se han producido déficits neurológicos, lo cual, nos ha motivado a realizar un análisis de las compensaciones vasculares cerebrales ocurridas.

Observación clínica

Se trata de un paciente de 44 años sin antecedentes personales de interés, con antecedentes patológicos de politraumatismo, motivo por el cual se le practicó una esplenectomía y hepatorrafia en agosto de 1986.

Presentó complicaciones pulmonares (dos neumonías) que originaron un distrés respiratorio, por lo que fue sometido a traqueotomía y ventilación mecánica durante 2,5 meses. Desde entonces tuvo disnea progresiva secundaria a una estenosis tráqueal postraqueotomía, motivo por el cual se remite al Servicio de Cirugía Torácica para valoración quirúrgica.

Se confirma una estenosis traqueal y yuxtaaórtica de 2 cm de longitud, organizada, sin granulomas ni ulceraciones. El estudio preoperatorio: analítica, ECG y Rx tórax estrictamente normales. Las pruebas de funcionalismo respiratorio mostraron una obstrucción bronquial sobreañadida a la patología traqueal, con un aumento discreto del Raw (resistencia al flujo aéreo) de 3,24.

Con el diagnóstico de estenosis traqueal, el día 23-3-87 se practica una cervicosternotomía que permite abordar una estenosis yuxtasupraaórtica de unos 2 cm de longitud, con un componente malácico asociado. Se realiza una resección del manguito traqueal estenótico y una anastomosis término-terminal habitual (con ácido poliglicólico 000). Para evitar el decúbito del tronco arterial con la sutura traqueal, se interpuso entre ambas estructuras la glándula tímica.

La evolución portoperatoria en lo concerniente a la tráquea fue estrictamente normal (no presentando granulomas ni infección). A los siete días de la intervención apareció un hemomediastino agudo por lesión de decúbito en el tronco arterial braquiocefálico, que obligó a la ligadura del mismo. Quince días más tarde presentó, de nuevo, una rotura del tronco arterial debido a un aneurisma en la zona de la ligadura, colonizado por estreptococo intermedio; procediéndose entonces a una arteriorrafia con puntos de Prolene 000 montado en teflón. Siguió un curso postoperatorio correcto sin presentar déficits neurológicos.

Recibido el 7-7-1987 y aceptado el 21-12-1987.

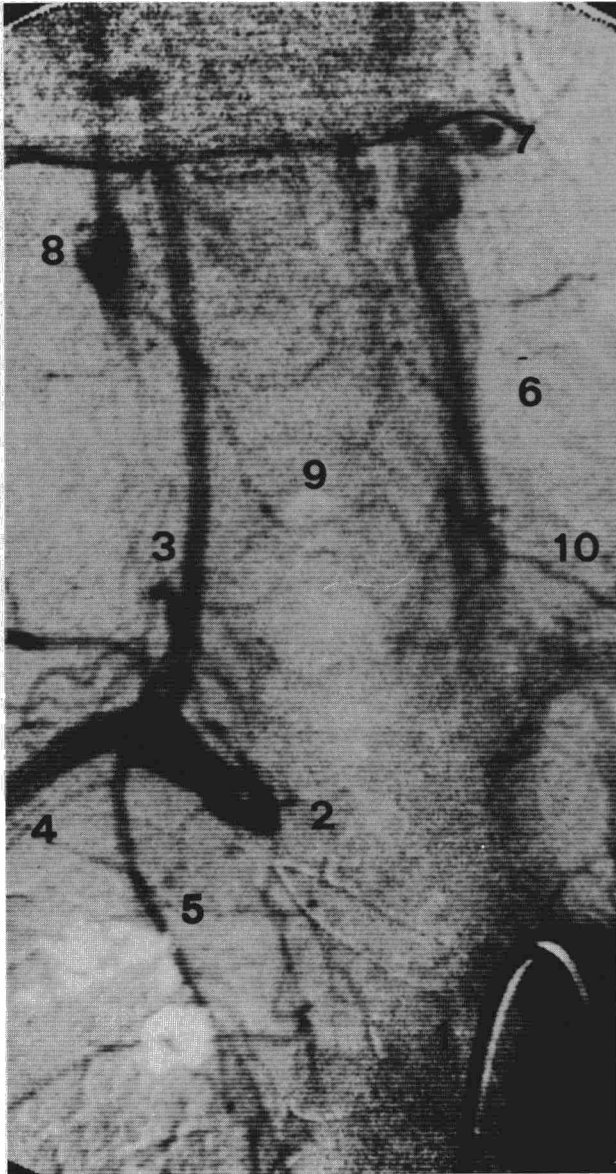



Fig. 1. Arteriografía de región cervical, según técnica de DIVAS. 1: aorta, 2: tronco arterial braquiocefálico ligado (distal), 3: arteria vertebral derecha, 4: arteria subclavia derecha, 5: arteria carótida interna derecha, 6: arteria carótida primitiva izquierda, 7: arteria facial izquierda, 8: bifurcación carotídea derecha, 9: anastomosis extracraneal transtiroidea. La circulación del hemisferio derecho se ha establecido a través del sistema de las vertebrales, y de una anastomosis extracraneal que identificamos como la arteria tiroidea inferior izquierda anastomosada con la arteria tiroidea superior derecha a través de la glándula tiroidea.

Discusión

La ausencia de signos neurológicos durante el curso postoperatorio y transcurridos seis meses, en un paciente al que se procedió a la ligadura, inevitable, del tronco arterial braquiocefálico, plantea problemas interesantes respecto al análisis de los mecanismos compensadores de la irrigación cerebral. Por esto nos ha parecido importante practicar un estudio angiográfico postoperatorio (según técnica DIVAS) con disparo de contraste en cayado aórtico (fig. 1), para vi-

sualizar los troncos supraaórticos, recogiendo las siguientes informaciones:

1. Arteriografía aórtica perfecta.
2. Exclusión del tronco arterial braquiocefálico.
3. Repleción de la arteria carótida primitiva izquierda.
4. Repleción de la arteria vertebral izquierda, por vía de la arteria subclavia izquierda.
5. Repleción retrógrada de la arteria vertebral derecha por vía del tronco basilar.
6. Repleción retrógrada de la arteria subclavia derecha, por vía de la arteria vertebral derecha.
7. Repleción de la bifurcación carotídea derecha (imagen suspendida) a expensas de una anastomosis extracraneal procedente del eje arterial izquierdo.
8. Permeabilidad de la arteria carótida interna derecha (por vía de la anastomosis extracraneal anteriormente citada).
9. Ausencia de la arteria carótida primitiva derecha (trombosada?).
10. Ausencia de la arteria facial derecha.

Los hallazgos arteriográficos explican la presencia de un paso de sangre de la arteria vertebral izquierda a la arteria vertebral derecha y arteria subclavia derecha, que permite la actividad normal del miembro superior derecho.

Asimismo, los datos anteriormente reseñados, nos permiten afirmar que la irrigación arterial del hemisferio cerebral derecho procede del tronco basilar (vía de la arteria vertebral izquierda) y de la arteria carótida interna derecha, repleccionada a través de una arteria anastomótica cervical:

La presencia de esta anastomosis extracraneal ha permitido una irrigación suficiente del hemisferio cerebral derecho. Esta arteria anastomótica, la identificamos con la arteria tiroidea inferior izquierda anastomosada con la arteria tiroidea superior derecha a través de la glándula tiroidea.


En el estudio gammagráfico de la circulación cerebral mediante Xe^{133} , se aprecia que el hemisferio cerebral derecho tiene un índice de perfusión de 32 ml/min \times 100 g y el izquierdo de 23 ml/min \times 100 g.

El examen del cráneo mediante TAC evidencia una atrofia cortical difusa de ambos hemisferios cerebrales. Creemos que este hallazgo no es secundario a la ligadura de la arteria que nos ocupa, estando en relación con el hábito enólico del paciente.

Comentarios

En la actualidad parece demostrado que el polígono de Willis no es suficiente para compensar lesiones vasculares agudas de las arterias carótidas internas, tronco basilar o vertebrales (Lazorthes et al).¹⁻⁴

Los datos descritos precedentemente, evidencian que la ligadura del tronco arterial braquiocefálico es una decisión grave, pero factible, que depende de las anastomosis extracraneales.



En el caso que describimos, el mecanismo compensador de la irrigación del hemisferio cerebral derecho no tiene lugar a través de una vía arterial intracraneal, sino por medio de anastomosis extracraneales, tal como fueron descritas por Adachi y Francke (6-9).

Estas conexiones se establecen entre las arterias tiroidea inferior izquierda y tiroidea superior derecha (a través de la glándula tiroidea). La anastomosis transtiroidea ha permitido repleccionar la bifurcación carotídea derecha, con suficiente flujo como para permitir una irrigación correcta de la arteria carótida interna derecha, ya que no se aprecia replección de la arteria facial derecha.

Esta anastomosis es suficiente para mantener una perfusión en el hemisferio cerebral derecho de 32 ml/min/100 g de tejido cerebral. En cambio, se ha constatado el inevitable robo de la subclavia izquierda, ya

que la perfusión del hemisferio cerebral izquierdo es menor (23 ml/min/100 g de tejido cerebral).

BIBLIOGRAFIA

1. Lazorthes G, Gouaze A. Les voies anastomotiques de suppléance (ou systèmes de sécurité) de la vascularisation arterielle de l'axe cerebro-médullaire. *CR Anat* 1968;140:1-230.
2. Lazorthes, G, Gouaze A, Santini JJ, Lazorthes Y, Laffont J. Le modelage du polygone de Willis. Rôle de compressions des voies artérielles d'apport dans les mouvements de la colonne cervicale et de l'extrémité céphalique. *Neurochirurgie* 1971;17:361-378.
3. Lazorthes G, Gouaze A, Saolom G. Vascularisation et circulation de l'encéphale. Paris, Ed. Masson, 1976.
4. Lazorthes G. Le cercle artériel du cerveau. *Anat Clín* 1979;1:241-257.
5. Adachi B. Das Arteriensystem der Japanen, 1928. Vol. 1. Kyoto.
6. Francke, JP et al. The internal carotid arteries. *Anat Clín* 1982;3:243-261.