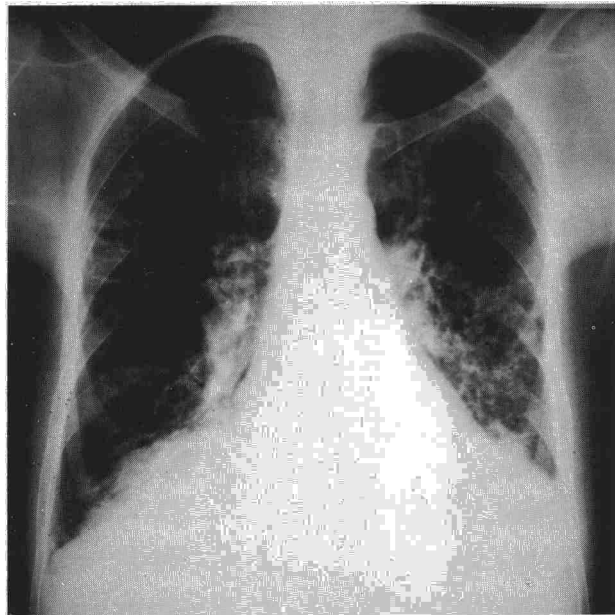


Fig. 1. Radiografía anteroposterior de tórax en la que se aprecian líneas septales marcadas, borrosidad vascular y engrosamiento de cisuras, más marcada a nivel de la cisura media del hemitórax derecho.



proceso inflamatorio. Para un correcto etiquetaje es obligado pensar en el entorno profesional (asbesto, pájaros, esparto...), empleo de medicamentos (nitrofurantoinas, sales de oro, bleomicina...), agentes tóxicos (gases, herbicidas...), tratamiento previo con radioterapia, etc. Deben descartarse también la existencia de enfermedades que afecten a otros órganos (colagenosis, sarcoidosis, histiocitosis, artritis reumatoidea, CBP, etc)<sup>3</sup>.

La CBP es una enfermedad poco frecuente en nuestro medio, en la que además de la afectación hepática, se ha descrito también la pulmonar<sup>4</sup>. El inicio de la enfermedad es variable, siendo en muchas ocasiones el prurito el primer síntoma. El diagnóstico suele sospecharse a raíz de un aumento notable de la fosfatasa alcalina (FA), cuyos valores suelen superar de 2-10 veces las cifras normales. En presencia de un aumento notable de FA, el diagnóstico queda confirmado por la positividad de los anticuerpos antimitocondriales<sup>5</sup>.

Así pues, ante una imagen radiológica de fibrosis pulmonar y si la historia no orienta el diagnóstico, debe pensarse también en la CBP, sobre todo si la paciente es del sexo femenino, antes de engrosar el cajón de sastre del término idiopático.

**M. Pallarés Querol**

Servicio de Medicina Interna.  
Mútua del Carmen. Granollers.

1. Turner-Warwick M. A perspective view on widespread pulmonary fibrosis. *Br Med J* 1974; 2:371-376.

2. Hargrave FE. Review article: Extrinsic allergic alveolitis. *Can Med Assoc J* 1973; 108:1-15.

3. Picado C. Enfermedades intersticiales pulmonares. En: Atlas práctico de neumología. Ferrer Internacional 1985; 119-124.

4. Rodes J, Bruguera M, Sánchez-Tapias JM. Cirrosis biliar primaria. En: Manual de las enfermedades del hígado y vías biliares. Editorial Científico Médica. Barcelona 1982; 277-286.

5. Kapelman B, Schaffner F. The natural history of primary biliary cirrhosis. *Sem Liv Dis* 1981; 1:273-281.

### Eosinofilia periférica como manifestación paraneoplásica

**Sr. Director:** Hemos leído con interés el caso recientemente reportado por Obeso et al<sup>1</sup>, referente a un paciente con carcinoma broncogénico y eosinofilia periférica. Aunque la causa más frecuente de eosinofilia sigue siendo la infestación por parásitos, sobre todo en áreas tropicales, la eosinofilia periférica asociada a tumor maligno es un hecho bien admitido y ya destacado en la literatura médica española hace años<sup>2</sup>.

Los autores aportan como soporte diagnóstico una citología que no permite concluir acerca de la estirpe del tumor. No obstante, la mayor parte de los casos recogidos en la literatura son clasificados como carcinomas epidermoides o indiferenciados de células grandes. Esto lo pudimos constatar en una serie publicada previamente en su revista<sup>3</sup> donde, además, aportábamos un caso con un carcinoma *oat-cell*, variedad histopatológica en la que puede considerarse excepcional la asociación a eosinofilia.

En dicha publicación<sup>3</sup> hacíamos hincapié en relacionar la cifra de eosinófilos con la evolución del proceso. El propio paciente del grupo de Pereda García y otro caso reciente<sup>4</sup> apoyan la hipótesis de que una elevada eosinofilia periférica representa un signo de mal pronóstico en el seno de un carcinoma pulmonar. Pero que la propia eosinofilia sea la responsable de la evolución desfavorable ha sido más veces sugerido<sup>4</sup> que realmente probado<sup>5</sup>.

**H. Verea Hernando.**

Sección de Neumología.  
Hospital J. Canalejo.  
La Coruña.

1. Obeso Fernández G, Cabanillas Martín JJ, Linares Barragan P, Pereda García JM. Hipereosinofilia sanguínea asociada a carcinoma de pulmón. *Arch Bronconeumol* 1988; 24:98.

2. Roca de Viñals R. Epitelioma de pene con eosinofilia local y circulatoria. *An Hosp Santa Cruz y San Pablo* 1931; 5:158.

3. Verea Hernando H, Martín Egaña MT, Masa Jiménez J, Domínguez Juncal L, Fontán Bueso J. Eosinofilia asociada a carcinoma pulmonar. Estudio clínico de 6 casos. *Arch Bronconeumol* 1985; 21:266-268.

4. Remacle P, Bruart J, Henneghien C. Bronchial cancer and hypereosinophilia. *Eur Respir J* 1988; 1:191-192.

5. Barrett AJ, Barret A. Bronchial carcinoma with eosinophilia and cardiomegaly. *Brit J Dis Chest* 1975; 69:287-292.

### Tromboembolismo pulmonar. ¿Cambio de actitud terapéutica?

**Sr. Director:** El tratamiento del tromboembolismo pulmonar (TEP), que no compromete la vida, va encaminado fundamentalmente a prevenir las recurrencias. Clásicamente, el método empleado ha sido la anticoagulación, utilizándose la interrupción de la vena cava inferior de forma controvertida y, sobre todo, en pacientes en los cuales la anticoagulación estaba contraindicada, o en aquellos en los que existían complicaciones, o recurrencia durante la terapéutica anticoagulante<sup>1</sup>.

Presentamos un caso de TEP recurrente tras las interrupción del tratamiento con heparina.

Varón de 84 años que, de forma brusca, presenta disnea y dolor en hemitórax derecho. La radiografía de tórax mostró elevación del hemidiafragma derecho y la gammagrafía pulmonar puso de manifiesto un defecto de perfusión en la base derecha compatible con TEP. La flebografía isotópica en miembros inferiores (fig. 1) objetivó trombosis venosa profunda (TVP) y circulación colateral abundante.

Durante su ingreso, el paciente estuvo tratado con heparina sódica a dosis anticoagulantes durante 20 días. Al alta se había normalizado la posición del hemidiafragma y gammagraficamente había mejorado la perfusión de la zona afectada. Dada la edad del paciente no se instauró tratamiento con dicumarínicos, pautándose antiagregantes plaquetarios.

Una semana después del alta presentó nuevamente disnea y dolor torácico de forma brusca. En la radiografía existía derrame pleural derecho y la gammagrafía de ventilación/perfusión mostró defectos múltiples y bilaterales compatibles con TEP. Se realizó venografía con contraste que puso de manifiesto la existencia de trombos a nivel del territorio ilíaco-femoral. El paciente fue anticoagulado hasta la colocación, vía yugular interna, de un filtro de Greenfield suspendiendo posteriormente la heparina. Ha permanecido asintomático hasta el momento actual.