

# INSUFICIENCIA RESPIRATORIA HIPERCAPNICA COMO PRIMERA MANIFESTACION DE UNA HERNIA DE BOCHDALEK EN EL ADULTO

A. García-Aranda, S. Bello Dronda\*, P. Arazo Garcés, P. Samperiz Legarre, C. Ramos Paesa, A. Hernández Caballero\* y J.R. Muñoz y Fernández\*\*.

Departamento de Medicina Interna.

\*Sección de Neumología. Hospital Miguel Servet. Zaragoza.

\*\*Prof. Tit. Patología General. Facultad de Medicina de Zaragoza.

La presentación en el adulto de la hernia diafragmática congénita posterolateral izquierda (hernia de Bochdalek), es excepcional. A diferencia del recién nacido, su diagnóstico es con frecuencia casual, dada la pobreza de su sintomatología, casi siempre de origen abdominal.

Presentamos un caso de hernia de Bochdalek en una enferma de 59 años, que se manifestó inicialmente por un cuadro de insuficiencia respiratoria hipercápnica grave.

La extrema rareza de su primera manifestación clínica y la inespecificidad de la radiografía de tórax retrasaron su diagnóstico, que se obtuvo por TAC torácica y estudio bariado intestinal.

Hypercapnic respiratory insufficiency as presenting feature of Bochdalek's hernia in an adult patient

The occurrence of congenital left posterolateral diaphragmatic hernia (Bochdalek's hernia) in adult patients is exceptional. In contradistinction with newborn patients, diagnosis of Bochdalek's hernia usually is a casual event because of scarcity of symptoms, nearly always from abdominal origin.

A 59-year-old woman with Bochdalek's hernia who initially presented with severe hypercapnic respiratory insufficiency is reported.

The extreme rareness of the first clinical manifestation and inspecificity of chest roentgenogram findings delayed the diagnosis, which was achieved by means of computed tomography scanning and barium swallow study.

*Arch Bronconeumol* 1988; 24:253-255

## Introducción

La hernia del foramen de Bochdalek constituye una urgencia en el recién nacido. Esta anomalía, que aparece en uno de cada 2.000 a 5.000 recién nacidos vivos, suele provocar un cuadro de insuficiencia respiratoria aguda cuyo único tratamiento es la reposición de las vísceras en la cavidad abdominal y el cierre quirúrgico del defecto congénito<sup>1</sup>. Su asociación a diferentes grados de hipoplasia pulmonar y persistencia de la circulación fetal pueden limitar la supervivencia de estos pacientes<sup>2</sup>.

Sólo alrededor del 5 % de los casos se diagnostican después del período postnatal<sup>3-5</sup>, casi siempre en la primera infancia, de forma casual o por la sintomatología abdominal y alteraciones nutricionales que provocan. El diagnóstico en el adulto es excepcional, especialmente pasada la cuarta década<sup>3-6</sup>. Su sintomatología, cuando aparece, es fundamentalmente digestiva y con mucha menor frecuencia respiratoria<sup>3-6</sup>.

Presentamos el caso de una enferma de 59 años con una voluminosa hernia de Bochdalek de intestino delgado y parte del colon, que sin sintomatología previa, se manifestó clínicamente por un cuadro de insuficiencia respiratoria y coma hipercápnico agravando la evolución de una neumonía izquierda.

## Observación clínica

Mujer de 59 años de edad sin antecedentes patológicos de interés, que presentaba desde tres años antes moderada disnea de esfuerzo; diagnosticada de insuficiencia cardíaca, había sido tratada con digital sin obtener mejoría importante. No refería estudios radiográficos anteriores. Desde tres semanas antes de su ingreso venía presentando aumento progresivo de su disnea con ortopnea sobre todo con el decúbito lateral derecho, escasa tos no productiva y dolorimiento en el costado izquierdo de características pleurales. No refería antecedente traumático. No había tenido fiebre ni otra sintomatología.

A la exploración la paciente se encontraba desorientada temporoespacialmente, con tendencia al sueño, taquipneica y con cianosis de mucosas. Destacaban además ingurgitación yugular moderada y desplazamiento de los tonos cardíacos al lado derecho. La auscultación pulmonar era sugestiva de derrame pleural izquierdo importante y existía a la palpación abdominal hepatomegalia de 3 cm bajo la arcada costal.

La gasometría en sangre arterial, respirando aire ambiente, mostró: pH 7,26, PaCO<sub>2</sub> 78 mm Hg, CO<sub>3</sub>H<sup>-</sup> 35 mEq/l, PaO<sub>2</sub> 42 mm Hg, AaPO<sub>2</sub> 10,5 mm Hg, considerando el cociente respiratorio (R) 0,8. En el hemograma se encontró poliglobulia (Hto 59 %) y discreta neutrofilia con cifras totales de leucocitos normales. En el ECG destacaba un marcado predominio ventricular derecho.

La radiografía de tórax inicial reveló una opacificación de los 2/3 inferiores del pulmón izquierdo, que no se movilizaba con el decúbito lateral y desplazamiento mediastínico a la derecha, que fue interpretada como derrame pleural izquierdo encapsulado (fig. 1). Sin embargo, no se obtuvo líquido por toracocentesis.

En las primeras 24 horas se produjo una discreta mejoría tras tratamiento con O<sub>2</sub>, sangría de 400 cc, broncodilatadores y diuréticos,

Recibido el 18-11-1987 y aceptado el 21-3-1988

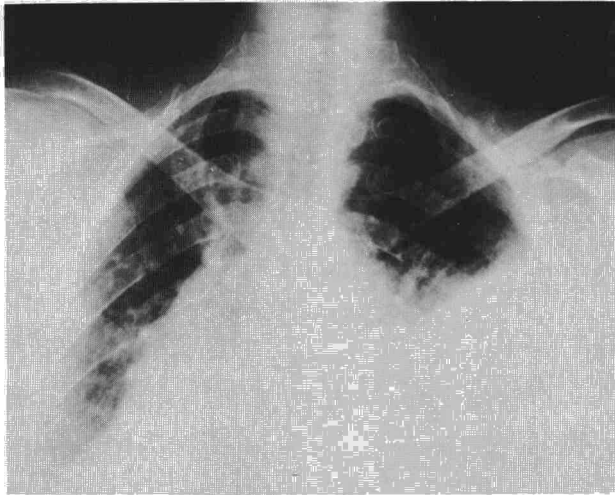



Fig. 1. Opacificación en el hemitórax izquierdo y desplazamiento mediastínico atribuidos inicialmente a derrame pleural.

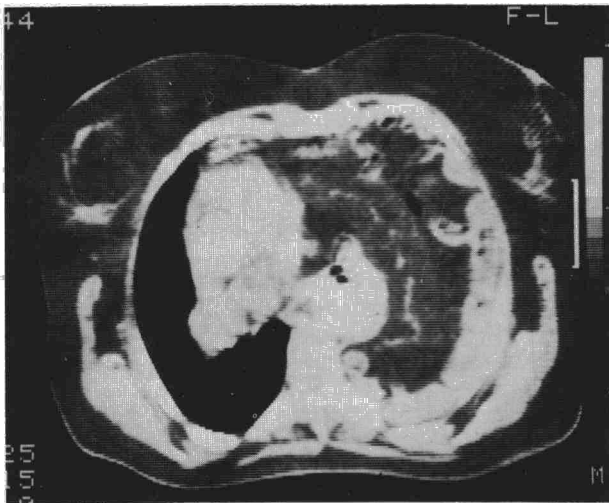

Fig. 2. TAC que muestra el desplazamiento mediastínico por asas intestinales que ocupan el hemitórax izquierdo.

pero en los días siguientes la insuficiencia respiratoria y el nivel de conciencia empeoraron. Los controles radiográficos mostraron la opacificación de todo el hemitórax izquierdo con imágenes de broncograma aéreo en zonas previamente aireadas. Planteada la sospecha de neumonía intrahospitalaria, se instauró tratamiento antibiótico y con corticoides, lo que dio paso a una mejoría clínica y comenzaron a auscultarse ruidos hidroaéreos intestinales en el hemitórax afecto.

La exploración ecográfica del tórax sólo había informado de la existencia de una masa sólida heterogénea ocupante del hemitórax sin más datos orientativos acerca de su origen. La TAC torácica demostró la existencia, junto a escasa cantidad de líquido pleural, de gran parte de intestino delgado y colon en la cavidad torácica, sin visualizarse bien el diafragma ni el orificio herniario (fig. 2). El tránsito gastrointestinal (fig. 3) confirmó la herniación de intestino delgado y ángulo esplénico de colon en el hemitórax izquierdo, ocupándolo casi en su totalidad y sobrepasando la línea media hasta 1/3 del hemitórax derecho. La localización del defecto era posterolateral, compatible con hernia de Bochdalek. El estudio del lecho vascular pulmonar mediante angiografía venosa por sustracción digital (DIVAS), mostró un pulmón izquierdo reducido y desplazado pero la arteria pulmonar y sus ramas estaban bien desarrolladas y permeables.

El estudio espirográfico fue demostrativo de un grave patrón restrictivo, con FVC de 1.130 cc sobre 2.600 cc teóricos (43 %) y FEV<sub>1</sub>

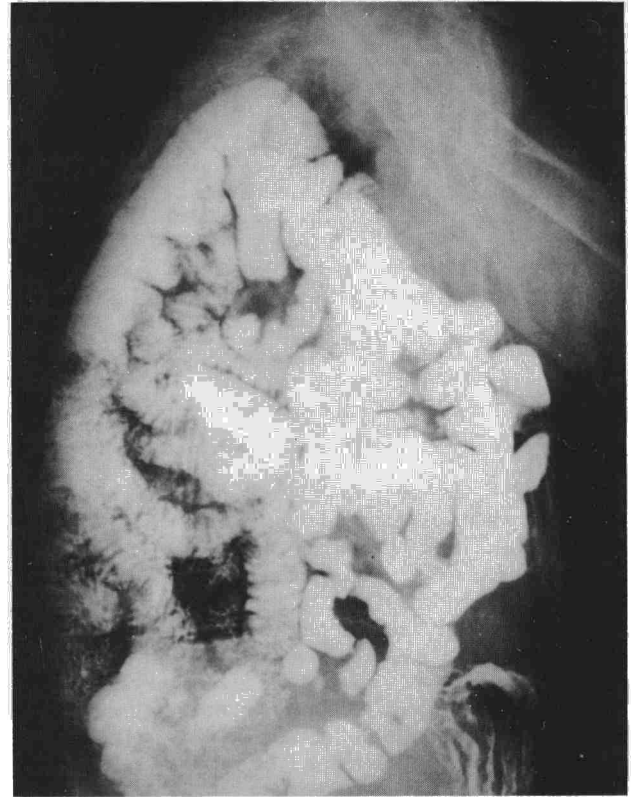


Fig. 3. Estudio baritado gastrointestinal que permite ver numerosas asas de intestino delgado dentro del tórax. El estómago se encuentra desplazado hacia delante.

TABLA 1  
Evolución gasométrica de la paciente (mm Hg)

	PaO <sub>2</sub>	PaCO <sub>2</sub>	AaPO <sub>2</sub>
Ingreso	42	78	105
Neumonía	38	70	245
Alta	62	58	155

de 820 cc sobre 1.800 cc teóricos (45 %). Al resolverse el proceso neumónico se comprobó una discreta mejoría de estos parámetros: FVC 1.310 cc y FEV<sub>1</sub> 840 cc. En la tabla I se muestra la evolución de la gasometría (todas las determinaciones se realizaron interrumpiendo el aporte suplementario de oxígeno por Ventimask a una FIO<sub>2</sub> de 24 %).

Planteada la intervención quirúrgica, la enferma la ha rechazado hasta la actualidad manteniendo una situación de insuficiencia respiratoria con hipercapnia (tabla I) que sólo le permite una actividad física escasa. No ha presentado alteraciones del ritmo intestinal.

### Comentario

En la embriogénesis del diafragma, los canales pleuroperitoneales, situados posterolateralmente, son las últimas estructuras en cerrarse. Lo hacen alrededor de la novena semana, antes de que el intestino medio regrese a su posición una vez que ha experimentado una rotación y herniación hacia el celoma umbilical. Si esto ocurre antes del cierre del canal pleuroperitoneal o si éste persiste abierto, se producirá la herniación intestinal<sup>1,7</sup>. La hernia de Bochdalek puede



acompañar por este motivo a otras malformaciones intestinales y anomalías de la diferenciación pulmonar, hipoplasia y shunt derecha-izquierda, que determinan la gravedad de su presentación en el recién nacido<sup>1,2,8-10</sup>.

No se ha encontrado una anomalía anatómica diferente que justifique la presentación retardada, aunque pudiera depender de la existencia de un saco herniario, cuya ruptura posterior precipitase la herniación. En el adulto, la hernia asintomática durante la infancia se presenta con una sintomatología vaga de origen intestinal (náuseas, hiperplección) o, con menos frecuencia, como un cuadro suboclusivo, dependiendo del volumen de las vísceras herniadas y fundamentalmente del tamaño del orificio herniario<sup>2</sup>. La sintomatología respiratoria es inhabitual y cuando se presenta es de carácter leve e inespecífico sin que se hayan descrito casos, en la literatura que hemos revisado, de insuficiencia respiratoria grave como primera manifestación clínica<sup>3,6</sup>.

Alrededor del 7 % de estos pacientes no presentan síntomas y la hernia se reconoce por estudios radiográficos o tomográficos casuales. La ausencia de sintomatología hasta avanzada edad, a pesar del tamaño de la herniación, pudiera explicarse por un lento y progresivo paso de las asas intestinales a través del amplio defecto diafragmático.

Así puede interpretarse el caso de nuestra paciente, de 59 años, que no relataba sintomatología subjetiva previa en relación con la hernia. No obstante, insistiendo en la anamnesis, refería disnea de esfuerzo lentamente progresiva que, atribuida a insuficiencia cardíaca, estaba siendo tratada como tal por su médico de cabecera. La exploración analítica y el ECG mostraban signos de cor pulmonale crónico (eje derecho y poliglobulia). Todos estos datos quizá deberían haber propiciado un estudio radiológico de la paciente con anterioridad a su ingreso.

Sin embargo, la radiografía de tórax puede ser insuficiente para el diagnóstico en ausencia de imágenes hidroaéreas intratorácicas. Con frecuencia induce a errores diagnósticos (derrame pleural, masa mediastínica, neumonía posterior, etc)<sup>3,7</sup>, como ocurrió en nuestro caso, cuya sintomatología de neumonía y el desplazamiento mediastínico atribuido a derrame pleural no permitieron la sospecha diagnóstica hasta la auscultación de ruidos hidroaéreos en el tórax, hallazgo no siempre constante en estos enfermos.

El diagnóstico de certeza puede obtenerse por TAC torácica y estudios baritados digestivos, que nos darán información sobre el tamaño y situación del defecto y la longitud del intestino herniado<sup>11,12</sup>. Otras exploraciones como el neumoperitoneo y la peritoneografía pueden ser útiles, pero no están exentas de falsos negativos y riesgos innecesarios. La DIVAS puede ofrecernos datos muy útiles, antes de plantear la intervención quirúrgica, sobre el estado del pulmón comprimido y la posible asociación a diferentes grados de hipoplasia pulmonar.

Además de la excepcionalidad de la edad, la presentación clínica y la dificultad de interpretación diagnóstica, este caso nos parece también interesante por las características de la insuficiencia respiratoria y su evolución. La conservación

inicial de la diferencia alveolar-arterial de oxígeno dentro de límites normales indica la presencia de un mecanismo de hipoventilación alveolar. Esta diferencia se modificó ligeramente, entrando en cifras patológicas, coincidiendo con la presencia de la neumonía del pequeño fragmento de pulmón izquierdo útil que existía por la presencia de la hernia. En estas circunstancias puede considerarse que se impuso un mecanismo adicional de hipoxemia, el desequilibrio en la relación ventilación-perfusión.

Una vez recuperada la paciente del problema infeccioso, los valores del gradiente volvieron a límites normales, con cifras que evidenciaban una insuficiencia respiratoria con hipercapnia, que puede ser comprendida teniendo en cuenta la pequeña cantidad de pulmón funcionando, pero siendo éste de parénquima sano. En este punto, nuevamente destacó el mecanismo de hipoxemia por hipoventilación alveolar primaria (tabla I).

Todos los autores<sup>2-6</sup> preconizan la intervención quirúrgica una vez diagnosticada la hernia en el adulto, por el peligro de estrangulación, siendo los resultados satisfactorios en casi el 100 % de los casos. En el nuestro, a pesar del amplio tamaño del defecto y la inexistencia de síntomas abdominales, la negativa de la paciente a la corrección quirúrgica nos obliga a vigilar la aparición de esta eventualidad.

## BIBLIOGRAFIA

1. Cullen ML, Klein MD, Philippart AI. Congenital diaphragmatic hernia. *Surg Clin North Am* 1985; 65:1115-1138.
2. Wiseman NE, MacPherson RI. Acquired congenital diaphragmatic hernia. *J Pediatr Surg* 1977; 12:657-665.
3. Osebold WR, Soper RT. Congenital posterolateral diaphragmatic hernia past infancy. *Am J Surg* 1976; 131:748-754.
4. Turabíán Fernández JL, Marcos Sánchez F, Serra Estelles M, Moreno Palomares M, Durán Pérez-Navarro A. Observación clínica de hernia de Bochdalek en adulto. *Rev Clin Esp* 1984; 172:179-180.
5. Ahrend TR, Thompson BW. Hernia of the foramen of Bochdalek in the adult. *Am J Surg* 1971; 122:612-618.
6. Vanneuville G, Campagne D, Tanguy A et al. Révélation tardive inhabituelle d'une hernie diaphragmatique congénitale gauche. *J Radiol* 1985; 66:317-319.
7. Wesselhoff CW, DeLuca FG. Neonatal septum transversum diaphragmatic defects. *Am J Surg* 1984; 147:481-485.
8. Levin DL. Morphologic analysis of the pulmonary vascular bed in congenital left-sided diaphragmatic hernia. *J Pediatr* 1978; 92:805-809.
9. Kitagawa M, Hislop A, Boyden EA, Reid L. Lung hypoplasia in congenital diaphragmatic hernia. A quantitative study of airway, artery and alveolar developments. *Br J Surg* 1971; 58:342-346.
10. Mishalany H, Gordo J. Congenital diaphragmatic hernia in monozygotic twins. *J Pediatr Surg* 1986; 21:372-374.
11. Siegel MJ, Shackelford GD, McAlister WH. Left sided congenital diaphragmatic hernia: delayed presentation. *A J R* 1981; 137:43-46.
12. Gale ME. Bochdalek hernia: prevalence and CT characteristics. *Radiology* 1985; 156:449-452.