

Derrame pleural tuberculoso bilateral. ¿Sólo pleuritis?

Sr. Director: Aunque en sentido amplio derrame tuberculoso es toda acumulación de líquido pleural secundario a afectación tuberculosa de sus paredes¹, el término se restringe por lo general a los casos de exudado serofibrinoso que en su presentación más típica es unilateral y sin evidencia de lesión a ningún otro nivel. Se acepta que patogénicamente aparece como respuesta hiperérgica a la entrada de unos pocos bacilos en el espacio pleural desde un pequeño foco subpleural, poco tiempo después de la primoinfección^{2,3}. La gran mayoría de publicaciones, no obstante, incluyen como derrame pleural o pleuritis tuberculosa casos en que, además, coexisten lesiones parenquimatosas evidentes, aparecen en edades avanzadas, o son bilaterales¹⁻³. Su escasa representación porcentual, sin embargo, junto con el tratamiento estándar de todos ellos, ha permitido seguir manteniendo la idea de que en general la pleuritis tuberculosa es una enfermedad benigna con tendencia a la curación espontánea, subsidiaria de tratamiento fundamentalmente por el hecho de su frecuente predisposición (hasta el 65 %) a la tuberculosis pulmonar^{2,3}. En este sentido se le ha llegado a comparar en el chancro luético².

Sin embargo, cuando el derrame bilateral se ha estudiado separadamente en la era preantibiótica^{4,5}, ha quedado clara la diferente evolución espontánea del mismo, su frecuente asociación a ulteriores afectaciones extrapulmonares y su índice de mortalidad hasta cinco veces mayor⁵. En base a ello se acepta que la pleuritis bilateral tiene su origen en una siembra hematogena localizada o generalizada⁵ tras apertura de un foco caseoso al torrente vascular.

Recientemente hemos atendido a una paciente de 83 años de edad con derrame pleural bilateral y fiebre, sin datos de afectación extraneumológica, ni radiología de tuberculosis parenquimatosas; presentaba, no obstante, alteración progresiva del gradiente alvéolo-arterial de oxígeno a pesar del vaciamiento escalonado de ambas cavidades así como deterioro paulatino del estado general (fig. 1). El Mantoux fue negativo, lo mismo que la baciloscopia de esputo, líquido y múltiples biopsias pleurales, con histología,

además, anodina. Las células mesoteliales superaban el 12 % del recuento del líquido y no había un predominio franco de linfocitos. La ulterior positividad de los cultivos de esputo, líquido y biopsias movió a la iniciación de tratamiento tuberculostático con rápida defervescencia y progresiva recuperación del estado general.

En nuestro caso no había datos de diseminación hematogena generalizada, pero la disnea creciente con insuficiencia respiratoria progresiva y mínima traducción radiológica hacían pensar en siembra difusa pulmonar. El antecedente remoto de probable contacto familiar, la radiología compatible con bronquiectasias y la repetida negatividad del Mantoux sugieren que el mecanismo patogénico fuera una reactivación de focos latentes por atenuación de la inmunidad específica. Este mismo deterioro de los mecanismos para la localización y destrucción bacilar, explicaría la ausencia de granulomas en las repetidas biopsias, la positividad de los cultivos del líquido, la abundancia de células mesoteliales y la falta de claro predominio linfocitario. Por ello, la fisiopatología de la producción de derrame en este caso ha de ser bien distinta a la de una reacción hiperérgica y la evolución natural esperable otra que la curación espontánea.

Creemos, por todo lo expuesto, que la idea de que la pleuritis tuberculosa es una enfermedad con tendencia evolutiva autolimitada debe restringirse a los casos típicos y que, en consecuencia, ha de tratarse de delimitar estrictamente los diferentes tipos de derrame tuberculoso, aunque la aceptación generalizada de tratamiento uniforme implique a la postre un pronóstico similarmente favorable, quizás asumiendo un tratamiento excesivo para los casos típicos. La conclusión alternativa permite plantear la reducción del tratamiento quimioterápico para los casos de pleuritis unilateral aislada, tal y como ya se está llevando a cabo en nuestro país por algún grupo de trabajo con resultados preliminares alentadores⁶.

JL. Lobo Beristain

Sección de Respiratorio. Hospital Txagorritxu. Vitoria.

1. Onadeko BO. Tuberculous pleural effusion: clinical patterns and management in nigerians. *Tubercle* 1978; 59:269-75.

2. Light RW. Pleural diseases. Philadelphia. Lea & Febiger, 1983; 119-25.

3. Berger HW, Mejia E. Tuberculous pleurisy. *Chest* 1973; 63:88-92.

4. Sibley JC. A study of 200 cases of pleurisy with effusion. *Am Rev Tuberc* 1950; 62:314-23.

5. Paine AL. Bilateral tuberculous pleural effusions. A study of 45 cases. *Am Rev Tuberc* 1941; 44:424-38.

6. Granados A, Manresa F, Galarza I, Estopa R. Pleuritis tuberculosa. Tratamiento con INH-RIF durante 6 meses: primeros resultados. Comunicación al XXI Congreso SEPAR. *Arch Bronconeumol* 1988; 24 (supl):12.

Concentradores de oxígeno y sus características prácticas

Sr. Director: En el vol. 24, n.º 1 de enero-febrero 1988, publican Vds. en la pág. 21 un artículo sobre concentradores de oxígeno y sus características prácticas.

En la pág. 23 del citado artículo, los autores presentan un cuadro en el que se dan a conocer las concentraciones de oxígeno para diferentes caudales que oscilan de 0,5 a 5 l/min.

A mi modo de ver, el cuadro no se corresponde con la realidad, puesto que las concentraciones se elevan paralelamente con el caudal suministrado. Este comportamiento no es normal en los concentradores. Así, por ejemplo, en el concentrador de la marca Devilbiss, que es uno de los aparatos analizado en el artículo, se conoce que a mayor caudal disminuye la concentración de oxígeno. Esperando puedan subsanar esta anomalía, les saluda atentamente.

L. López Visus

Madrid.

Leiomioma pulmonar: recuperación de dos casos

Sr. Director: Hemos leído con interés el artículo «Leiomioma de pulmón: a propósito de un caso», de N. Llobregat Poyan et al, publicado en *Archivos de Bronconeumología*¹. En la introducción del mismo, se hace referencia a no haber encontrado ningún caso publicado en la literatura médica nacional.

En el año 1980, en el primer número de la *Revista Española de Cirugía Cardíaca, Torácica y Vascular*, publicamos el trabajo «Leiomioma pulmonar: a propósito de dos casos»². Se trataba de dos pacientes intervenidos en el Servicio de Cirugía Torácica del Hospital «Príncipes de España» de Barcelona, con un intervalo de tres días, curiosamente, a pesar de su extrema rareza.

El primero de ellos era una mujer de 57 años con un leiomioma pulmonar periférico situado en el lóbulo inferior derecho (fig. 1), de 12 x 8 cm, a la que se realizó exéresis de la tumoración, con sección de dos pedículos a pleura visceral por medio de sutura mecá-

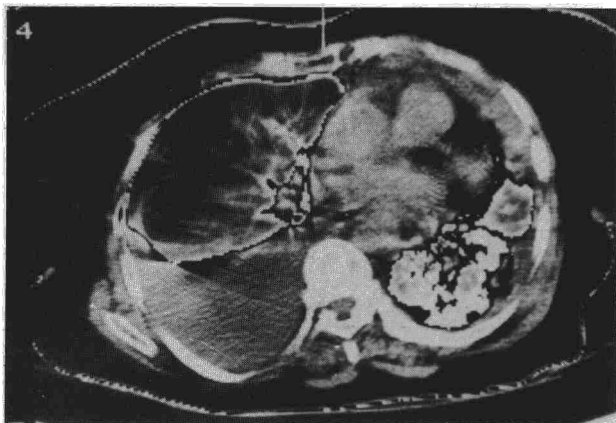


Fig. 1. Corte a nivel de lóbulos inferiores tras la evacuación de la cavidad pleural izda. Obsérvese la pérdida de volumen de LII, el engrosamiento pleural irregular y la imagen sugestiva de bronquiectasias.