

HIPERHIDROSIS TORACICA UNILATERAL TRANSITORIA SECUNDARIA A TRATAMIENTO QUIRURGICO DE UN CARCINOMA ESCAMOSO

Ll. Puig, C. León* y J. M.^a de Moragas

Servicio de Dermatología y Unidad de Cirugía Torácica*. Hospital de la Santa Creu i Sant Pau. Universitat Autònoma de Barcelona.

La hiperhidrosis torácica unilateral es una manifestación infrecuente generalmente secundaria a neoplasias intratorácicas. Los autores presentan un paciente afecto de un carcinoma escamoso al que se le practicó lobectomía y resección de tres costillas, el cual desarrolló un cuadro de hiperalgesia e hiperhidrosis en la zona de las metámeras correspondientes a las costillas resecadas.

Transient unilateral thoracic hyperhidrosis secondary to surgical therapy of squamous carcinoma

Unilateral thoracic hyperhidrosis is an uncommon feature, usually secondary to intrathoracic neoplasias. The authors report a patient with squamous carcinoma who underwent lobectomy and resection of three ribs, and subsequently developed hyperalgesia and hyperhidrosis in the metameric area corresponding to the resected ribs.

Arch Bronconeumol 1989; 25:298-300

Introducción

Cualquier lesión de las vías simpáticas del sistema nervioso autónomo puede producir una alteración localizada de la sudoración. La hiperhidrosis torácica unilateral es rara y se ha descrito como consecuencia de un osteoma de T10¹, neoplasias intratorácicas²⁻⁸ y de forma idiopática^{9, 10}. La lesión o destrucción de la innervación simpática, por invasión directa, metástasis pleurales, o lesión quirúrgica, que habitualmente determina una hipohidrosis residual, puede verse precedida por una fase irritativa transitoria⁴, que determina hiperhidrosis de la extremidad superior en un 2% de los pacientes con tumores de Pancoast¹¹. Puesto que la incidencia de neoplasias intratorácicas es elevada y su tratamiento quirúrgico habitual, es sorprendente que esta complicación no sea reconocida con mayor frecuencia, motivo por el que consideramos interesante la publicación del presente caso.

Caso clínico

Paciente varón de 61 años, hipertenso y fumador de 20 cigarrillos/día, sin criterios de bronconeumopatía crónica obstructiva, que con-

sultó en otro centro por tos escasamente productiva de 1 mes de evolución, practicándose radiografías de tórax y TAC torácico demostrativas de masa pulmonar en parte posterior de lóbulo superior derecho, en contacto con la parrilla costal, sin alteraciones óseas, así como punción aspiración citológica guiada mediante ecografía, compatible con adenocarcinoma, por lo que fue remitido a nuestro hospital. Se practicó estudio de extensión, que fue negativo, cobaltoterapia preoperatoria y toracolobectomía superior derecha, con resección de 3.^a, 4.^a y 5.^a costillas, desarticulándolas por detrás. El diagnóstico anatomopatológico fue de carcinoma escamoso mal diferenciado (5 cm Ø) con extensa necrosis, adherencias fibrosas pleurales a pared costal sin evidencia de infiltración tumoral y ganglios linfáticos sin evidencia de infiltración tumoral. Desde el postoperatorio inmediato el paciente refirió hiperalgesia espontánea y al roce, con carácter urgente, por lo que se efectuó interconsulta al Servicio de Dermatología.

A la exploración se apreciaba área de hipotermia con hiperhidrosis localizada, de 20 × 10 cm Ø, medial a la cicatriz (J de plastia), localizada aproximadamente en las metámeras correspondientes a las costillas extirpadas. La figura 1 ilustra el resultado de un test del sudor con yoduro potásico y almidón. El área hiperalgésica se extendía unos 15 cm por debajo y hacia el hemitórax contralateral, apreciándose moderado eritema y aspecto en piel de naranja que persistieron durante 1 semana. Se efectuó tratamiento analgésico, con resolución del dolor al cabo de 8 semanas y sustitución de la hiperhidrosis por hipohidrosis hemilateral derecha, afectando la cabeza, el tronco y la extremidad superior, sin que se haya observado la aparición de síndrome de Horner. Posteriormente se efectuó cobaltoterapia complementaria sobre cicatriz e hilio pulmonar. Durante el curso evolutivo del paciente hasta el último control, 3 años después de la intervención, se ha presentado una recidiva de la neoplasia sobre el muñón bronquial a los 16 meses de la intervención, tratada nuevamente con cobaltoterapia, aparición de metástasis generalizadas y herpes zóster T9 D con resolución completa.

Recibido el 15-5-1989 y aceptado el 15-5-1989.

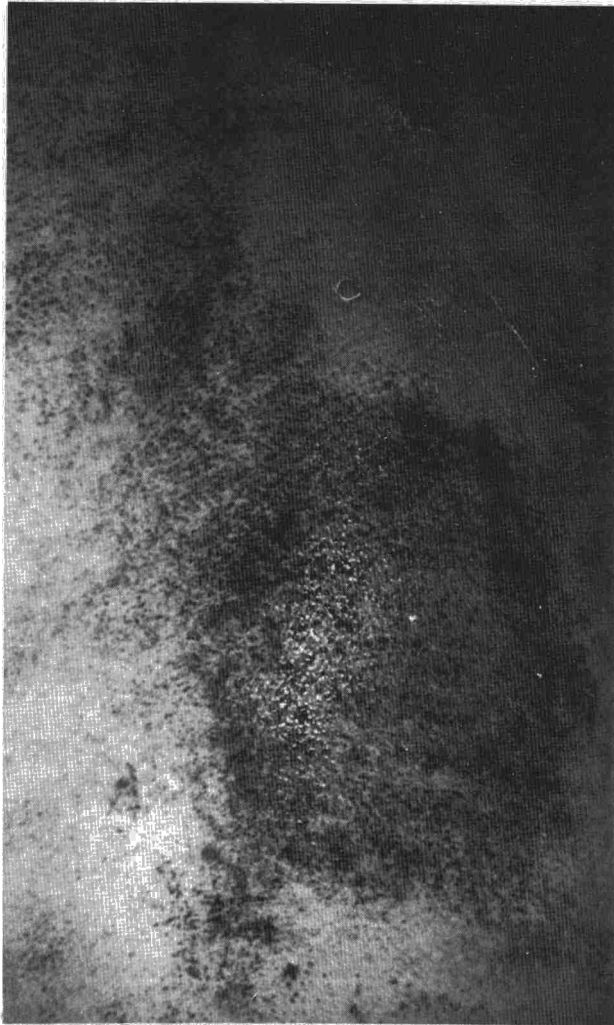


Fig. 1. Test del sudor con almidón y yoduro potásico. Hiperhidrosis localizada en hemitórax derecho, por debajo de la cicatriz de toracotomía.

Discusión

Las fibras simpáticas preganglionares (mielinizadas) se originan en la región del hipotálamo, descienden por la médula espinal hacia las áreas laterales intermedias, donde se sitúan las correspondientes neuronas ganglionares, emergen de la médula espinal entre los niveles T1-L2 formando parte de las raíces ventrales y los ramos blancos, y se conectan con múltiples neuronas postganglionares adyacentes, situadas en los ganglios simpáticos de la cadena simpática, que discurre a ambos lados de la columna vertebral, o de los plexos simpáticos de la cadena simpática, que discurre a ambos lados de la columna vertebral, o de los plexos simpáticos, situados en la proximidad de los vasos que irrigan las vísceras. Las fibras posganglionares, no mielinizadas, emergen de los ganglios de la cadena simpática y se unen a través de los ramos grises a los nervios espinales correspondientes para inervar su territorio de distribución, o bin se originan en

los ganglios colaterales e inervan las diversas vísceras. Esta distribución anatómica permite que una lesión de un solo ganglio simpático afecte por lo menos a seis dermatomas⁶, y proporciona una posible explicación de la extensión de la hipohidrosis residual en nuestro paciente.

La hiperhidrosis torácica unilateral es infrecuente y se asocia en la mayoría de los casos a neoplasias intratorácicas con afectación pleural y de la pared torácica. Pool¹ describió un paciente que presentaba dolor e hiperhidrosis del hemitórax izquierdo, siguiendo una distribución T2-T12, escoliosis torácica y ligera hiperhidrosis de la palma izquierda, secundarias a un osteoma licalizado a nivel de la décima vértebra torácica y que se resolvieron como resultado de una hemilaminectomía.

Walsh et al² describieron dos pacientes con tumores pulmonares que afectaban los troncos simpáticos, dando lugar a dolor e hiperhidrosis espontánea en los dermatomas correspondientes y escoliosis cóncava hacia el lado afecto. En uno de los pacientes, afecto de un carcinoma anaplásico de células grandes, se encontraban afectados varios nervios intercostales, y presentaba asimismo piloerección, palidez, hipotermia y parestesias locales en el área afectada, T8-L1. La radioterapia local determinó una remisión temporal del dolor y las alteraciones del sistema nervioso autónomo, mientras que en el otro paciente fue necesaria una extirpación quirúrgica con simpatectomía parcial para conseguir una paliación sintomática.

Stanford³ describió la afectación por contigüidad del sistema nervioso simpático torácico, que determinaba anhidrosis y vasodilatación ipsilaterales, y la afectación de los nervios intercostales, con anestesia en uno de los pacientes y parálisis en el otro, en dos pacientes con mesotelioma pleural izquierdo y derecho respectivamente, en la fase terminal de su enfermedad. Middleton⁴ describió la aparición de hiperhidrosis unilateral paroxística, extendiéndose por el lado derecho del cuerpo, desde la cara hasta el nivel T10, asociada a dolor en el hemitórax derecho y escoliosis torácica cóncava hacia la derecha, en un paciente con un carcinoma anaplásico metastásico. Se practicó una cordotomía C1, que fue eficaz como tratamiento paliativo del dolor, si bien el autor no menciona el efecto de la misma sobre la hiperhidrosis.

Jegarajah y Coutts⁵ publicaron un caso de adenocarcinoma pulmonar derecho con escoliosis torácica cóncava hacia el lado afecto, pleurodinia ipsilateral e hiperhidrosis del hemitórax derecho desde T2 hasta T11, que acabó siendo substituida por un síndrome de Horner, indicativo de una parálisis del sistema nervioso simpático inicialmente estimulado. En la autopsia se demostró un adenocarcinoma primario del lóbulo inferior derecho con metástasis pleurales e infiltración de la pared torácica, los nervios intercostales, la mitad inferior del plexo braquial y el diafragma. Pleet et al.⁶ publicaron un caso de hiperhidrosis unilateral paroxística, localizada en la mitad derecha del cuerpo, desde la cara hasta T10, asociada a piloerección, dolor torácico e hipoestesia, secunda-



rias a un mesotelioma pleural con invasión de la cadena simpática toracolumbar derecha, que no respondieron a la radioterapia paliativa.

Poh⁷ describió un paciente con una masa hiliar y derrame pleural unilaterales, secundarios a carcinoma bronquial metastásico, asociados a hiperhidrosis paroxística de todo el hemicuerpo contralateral (izquierdo). Para explicar este fenómeno, Poh invocaba una estimulación metastásica de las ramas anteriores de la cadena simpática toracolumbar o del área preóptica contralateral. McCoy⁸ describió un paciente con un tumor de Pancoast originado en el lóbulo superior izquierdo, asociado a una erupción pápulo-vesicular e hiperhidrosis hemicorporal derecha, en ausencia de síndrome de Horner, que se atribuyó a irritación del sistema simpático toracolumbar derecho por metástasis hematogena o por contigüidad.

La infiltración de los nervios por una neoplasia metastásica produce habitualmente dolor y pérdida de la función motriz, sensitiva o autonómica, aunque puede verse precedida con menor frecuencia por una fase transitoria de estimulación, con hiperhidrosis localizada que indica hiperactividad simpática. En nuestro paciente, la relación temporal con el acto quirúrgico y los hallazgos anatomopatológicos sugieren una etiología traumática. Esta posibilidad debería tenerse en cuenta en la evaluación de otros casos similares.

Agradecimientos

Agradecemos a la Dra. M. Cinta Pallarès, del Servicio de Oncología del Hospital de la Santa Creu i Sant Pau, su colaboración en el seguimiento clínico del paciente.

BIBLIOGRAFIA

1. Pool JL. Unilateral thoracic hiperhidrosis caused by osteoma of the tenth dorsal vertebra. *J. Neurosurg* 1956; 13:111-115.
2. Walsh JC, Low PA, Allsop JL. Autonomic disturbances produced by lung cancer: a report of two unusual cases. *Proc Aust Assoc Neurol* 1975; 12:81-83.
3. Stanford F. Sympathetic nerve involvement with mesotelioma of the pleura. *Br J Dis Chest* 1976; 70:134-137.
4. Middleton WG. Bronchial carcinoma with pleural spread causing unilateral thoracic hiperhidrosis. *Br Med J* 1976; 2:563.
5. Jegarajah S, Coutts II. Localized sympathetic overactivity: An unusual complication of bronchogenic carcinoma. *Br J Dis Chest* 1977; 71:300-302.
6. Pleet DL, Mandel S, Neilan B. Paroxysmal unilateral hiperhidrosis and malignant mesothelioma. *Arch Neurol* 1983; 40:256.
7. Poh SC. Bronchial carcinoma with hemilateral hiperhidrosis. *Singapore Med J* 1978; 19:59-60.
8. McCoy BP. Apical pulmonary adenocarcinoma with contralateral hiperhidrosis. *Arch Dermatol* 1981; 117:659-661.
9. Dworin A, Sober A. Unilateral segmental hiperhidrosis. *Arch Dermatol* 1978; 114:770-771.
10. Champion RH, Herxheimer A. Unilateral hiperhidrosis of the trunk. *Acta Med Scand* 1960; 168:17-20.
11. Hepper NG, Herskovic T, Witten DM, Mulder DW, Woolner LB. Thoracic inlet tumors. *Ann Intern Med* 1966; 64:979-989.