

# MANIFESTACIONES PULMONARES COMO EXPRESION CLINICA DE ENDOCARDITIS INFECCIOSA EN DROGADICTOS

F.J. Espinosa Parra\*, M. Valdés Chávarri, A. Cano Sánchez, A. García Alberola, J. Arribas Ros\*, F. Sánchez Gascón, J. Santesteban de Mingo, F. Soria Arcos y J. Prieto Sánchez

Servicio Docente de Medicina Interna. Hospital General. Facultad de Medicina de Murcia.

\* Servicio de Medicina Interna. Hospital Santa María del Rosell. Cartagena.

Se describen cinco casos de endocarditis de corazón derecho en pacientes drogadictos, todos ellos debidos a *Staphylococcus aureus*. Junto a la fiebre, el dolor de tipo pleurítico, la tos y la expectoración purulenta o hemoptoica fueron las notas clínicas predominantes. La radiografía simple de tórax demostró nódulos periféricos cavitados en la mayoría de los pacientes. Los datos cardiológicos fueron prácticamente inexistentes. Sólo la ecocardiografía puede aportar datos de valor diagnóstico. La respuesta terapéutica en todos los pacientes fue excelente. Se hace hincapié en el hecho de que la presentación febril de un drogadicto con manifestaciones pulmonares debe despertar de inmediato la sospecha de endocarditis infecciosa.

Pulmonary manifestations as clinical expression of bacterial endocarditis in drug addicts

We reported five cases of right sided endocarditis in drug addicts due to *Staphylococcus aureus*. Fever, pleuritic pain, cough and purulent or bloody sputum production were the classical presentation. The chest X-ray on admission showed multiples and pipheral nodules or infiltrates. With time the majority undergo cavitation. The cardiological findings were irrelevant. Only the ecocardiography had some diagnostic value. The clinical response to treatment was excellent in all the patients. The clinical presentation of a drug addict with fever and pulmonary manifestations should always raise the possibility of a bacterial endocarditis.

Arch Bronconeumol 1989, 25:252-255

## Introducción

Con el aumento de la drogadicción, la frecuencia de endocarditis infecciosa derecha ha experimentado un notable aumento, calculándose hoy en día como el 5-10 % de todas las endocarditis infecciosas<sup>1</sup>.

Desde que en 1981 se publicó la primera nota clínica en España<sup>2</sup>, han sido numerosas las citas y publicaciones sobre este cuadro. En este trabajo, fruto de la colaboración de dos servicios de Medicina Interna de la región de Murcia, aportamos nuestra casuística, haciendo especial hincapié en las manifestaciones pulmonares como clásica presentación de este tipo de endocarditis infecciosa.

## Material y métodos

Se estudiaron los siguientes pacientes:

**Caso 1.** Mujer de 20 años, adicta a la heroína desde hace 3 años y consumidora importante de alcohol. Ingresa por presentar fiebre, tos, hemoptisis y dolor torácico de 20 días de evolución. En la explo-

ración física destacaba mal estado general, lesiones por venopunción en ambos brazos y adenopatías laterocervicales inferiores a 1 cm. Soplo sistólico grado 2/6 de eyección y de localización paraesternal izquierda baja, que no aumentaba con la inspiración. La auscultación pulmonar demostraba crepitantes en ambas bases. Se palpaba una hepatoesplenomegalia moderada, 2 cm por debajo del reborde costal.

En la radiografía de tórax se apreciaban múltiples nódulos pulmonares periféricos, algunos de los cuales se abscesificaron posteriormente (figs. 1 y 2). Como datos analíticos, una leucocitosis de con fórmula normal. VSG 100 a la primera hora, GOT 87, GPT 73, hipergammaglobulinemia policlonal. Serología: HBsAc, HBcAc y VIH positivos. Se aisló *Staph. aureus* sensible a cloxacilina en tres hemocultivos. El ecocardiograma practicado mostró una imagen de vegetación de 2 cm en la válvula tricúspidea (fig. 3).

Se instauró tratamiento con cloxacilina y gentamicina, con buena respuesta clínica y negativización de los hemocultivos de control.

**Caso 2.** Varón de 25 años, adicto a heroína y cocaína por vía intravenosa desde hace 5 años, con antecedentes de hepatitis B y candidiasis sistémica. Ingresa por fiebre de 5 días de evolución, dolor e impotencia funcional en hombro derecho y rodilla izquierda. Refería además, astenia, anorexia y pérdida de 20 Kg de peso en los últimos meses.

En la exploración física destacaba mal estado general, lesiones múltiples de venopunción en brazos, pequeñas adenopatías inguinales y axilares bilaterales y eczema marginado de Hebra. Artritis franca de rodilla izquierda y hombro derecho.

Recibido el 14-11-1988 y aceptado el 5-6-1989.

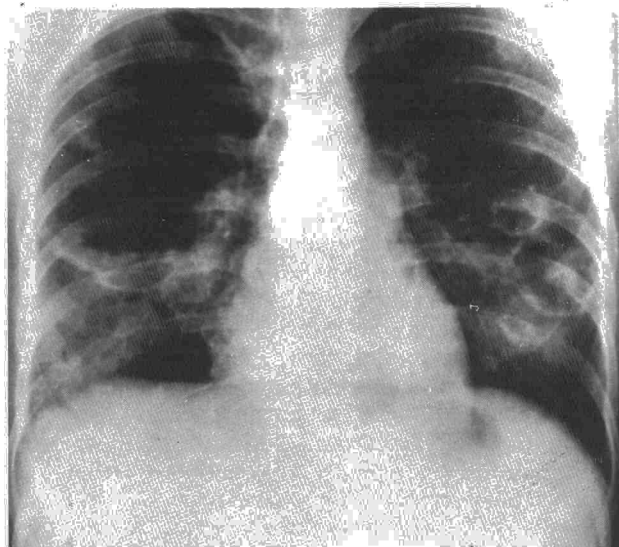



Fig. 1. Múltiples nódulos pulmonares periféricos.

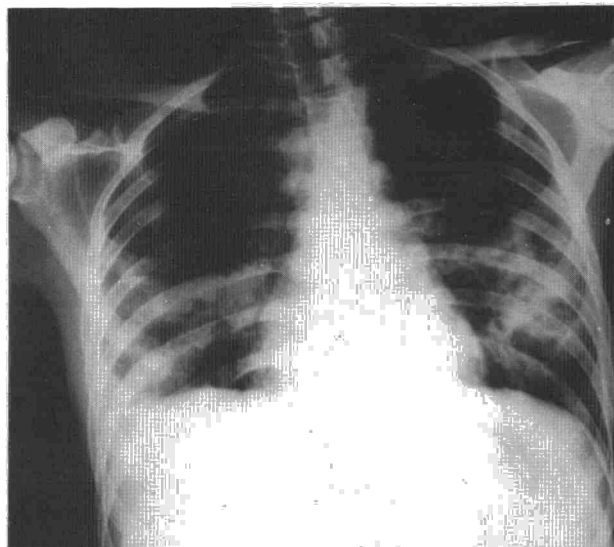


Fig. 2. Nódulos pulmonares, alguno abscesificado.

Las radiografías de tórax y rodilla fueron normales. En la analítica destacaba: leucocitos 8.300, con una fórmula normal, Hgb 11 g %, VSG 80 a la primera hora, VIH positivo. En tres hemocultivos, se aisló *Staph. aureus* resistente a cloxacilina. La artrocentesis de la rodilla inflamada mostró líquido purulento con 27.200 leucocitos por mm<sup>3</sup>, 98 % polimorfonucleares y cultivo negativo. En el ecocardiograma bidimensional se apreció una vegetación de 1,6 por 1,8 cm adherida al lado derecho del tabique interventricular por encima de la valva septal tricuspídea.

Se instauró tratamiento con vancomicina y gentamicina, desapareciendo la fiebre en 9 días y presentando poco después un cuadro clínico de embolia pulmonar, observándose la desaparición de la vegetación en el ecocardiograma.

**Caso 3.** Mujer de 25 años, adicta a heroína desde hace 2 meses. Ingresa por fiebre de tres días de evolución, dolor torácico de tipo pleurítico, tos no productiva y diarrea.

En la exploración física destacaba fiebre de 40 °C, lesiones pustulosas en extremidades y tromboflebitis fibrosada en el dorso de ambas manos.

La radiografía de tórax mostró una condensación de 2 cm de diámetro en el lóbulo superior izquierdo, cavitándose en su evolución y apareciendo otro nódulo cavitado en el lóbulo inferior izquierdo. En la analítica destacaban: 7.800 leucocitos con 3 cayados y 77 segmentados. HGB 11,7 g %, plaquetas 170.000, VSG 50 a la primera hora, PTTA 31 (control 22). Actividad de protrombina 54 %, VIH positivo. En tres hemocultivos se aisló *Staph. aureus* sensible a la cloxacilina. El ecocardiograma demostró la presencia de una vegetación de 2,5 por 1,9 cm, anclada en la valva septal tricuspídea.

La paciente recibió cloxacilina y tobramicina, mejorando clínicamente. Durante la segunda semana de tratamiento presentó nefritis intersticial aguda y leucopenia con neutropenia, que remitieron al sustituir la cloxacilina por vancomicina.

**Caso 4.** Mujer de 21 años, adicta a heroína y cocaína, con antecedentes de promiscuidad heterosexual, hepatitis y endocarditis tricuspídea por estafilococo 4 meses antes. Ingresa por fiebre de 5 días de evolución, tos, expectoración purulenta y ocasionalmente hemoptoica, dolor torácico y cuadro de dolor abdominal cólico, diarrea y vómitos.

A la exploración física destacaban múltiples señales de venopunción y tromboflebitis fibrosada en antebrazos. Candidiasis lingual. Estertores crepitantes en base pulmonar izquierda y hepatomegalia dolorosa de 3 cm por debajo de reborde costal derecho.

La radiografía de tórax mostró una condensación en lóbulo inferior izquierdo y varias imágenes nodulares en pulmón derecho, que evolucionaron a la formación de cavitación. La analítica mostraba 6.500 leucocitos con una fórmula normal, Hgb 9,6 g %, VSG 60, PTTA 53 con control de 18. Albúmina 2,8 g. Na 122, K 2,9. En el sedimento urinario se apreciaban tricomonas y piuria. Los hemocultivos aislaron *Staph. aureus* sensible a cloxacilina. La ecocardiografía

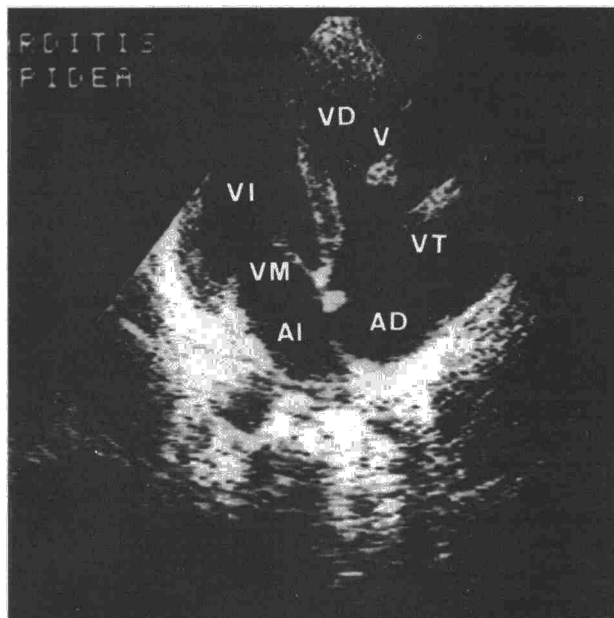


Fig. 3. Imagen de vegetación en válvula tricuspídea.


mostró unas vegetaciones de gran tamaño, 3 por 2 cm en las valvas septal y posterior de la tricuspídea.

La paciente recibió tratamiento con cloxacilina, tobramicina y nistatina tópica. Al persistir la fiebre durante dos semanas a pesar del tratamiento, se sustituyó la cloxacilina por vancomicina, remitiendo totalmente su sintomatología.

**Caso 5.** Gestante de 17 años, adicta a la heroína desde hacía 1 mes, con promiscuidad heterosexual que ingresa con el feto muerto. Refería fiebre de 7 días de evolución, con tos, expectoración purulenta y ocasionalmente hemoptoica y dolor torácico de tipo pleurítico.

A la exploración física, destacaban señales de venopunción con tromboflebitis fibrosada en el brazo izquierdo.

La radiografía de tórax, presentaba varios focos neumónicos en ambos campos pulmonares, alguno de ellos cavitado. En la analítica cabe destacar 7000 leucocitos con una fórmula normal. Hemoglobina 11,3 g %, plaquetas 124.000, VSG 79, Na 129, K 3,4. Actividad de protrombina 64 %. Albúmina 2,6 g %. Anti-VIH negativo. Tests cutáneos de inmunidad celular negativos. En los hemocultivos



aisló *Staphylococcus aureus* sensible a la cloxacilina. La ecocardiografía fue normal.

Se instauró tratamiento con cloxacilina y tobramicina, presentando como única complicación una candidiasis oral y siendo dada de alta a los 28 días de tratamiento en buena situación clínica.

## Resultados

Nuestros pacientes con endocarditis infecciosa presentaron las siguientes características generales: cuatro eran mujeres, por 1 solo varón; la edad media fue 21,6 años. Todos ellos adictos a la heroína y dos además a la cocaína. Dos pacientes tenían hábitos heterosexuales y uno de ellos era alcohólico. Dos de nuestros pacientes habían tenido una hepatitis tipo B y ninguno tenía enfermedad cardíaca subyacente.

Los síntomas fueron de reciente comienzo en todos los casos, oscilando entre 3 y 20 días. El más frecuente fue la fiebre que presentaron todos los pacientes, seguida de tos y dolor pleurítico (4 casos), esputo hemoptóico en tres y mucopurulento en dos.

A la exploración física las lesiones por venopunción fueron constantes (5/5). Sólo un paciente presentó soplo. Mal estado general, adenopatías múltiples periféricas y crepitantes basales en dos pacientes. Los datos radiográficos más habituales fueron la presencia de nódulos múltiples periféricos en 4 de nuestros 5 pacientes, cavitándose en tres de ellos. Sólo un paciente tenía radiografía normal al ingreso. Análíticamente, todos tenían una velocidad de sedimentación elevada. Cuatro eran VIH positivos. Una anemia normocrómica y normocítica ligera, de unos 11 g de hemoglobina estaba presente en cuatro de nuestros pacientes. El microorganismo aislado fue *Staphylococcus aureus* en todos los casos. Uno de ellos era resistente a la cloxacilina. La ecocardiografía demostró la presencia de verrugas en 4 de nuestros 5 pacientes. Todos los pacientes evolucionaron bien con tratamiento médico. En dos casos, la cloxacilina hubo de ser sustituida por la vancomicina, al no mejorar el paciente.

## Discusión

La incidencia de endocarditis infecciosa en drogadictos no se conoce con exactitud, pero va en aumento. Simberkoff señala que la cifra de 1,5 a 2 casos por 1000 adictos al año, sería una cifra conservadora<sup>3</sup>. El estudio multicéntrico realizado en España en los años 1977 al 84, registró 283 casos de 3.183 infecciones en drogadictos<sup>4</sup>.

La mayoría de los drogadictos localizan su infección en la válvula tricúspide, con cifras variables en la literatura (Banks: 84 %<sup>5</sup>, Neufeld: 90 %<sup>6</sup>, Graham: 100 %<sup>7</sup>, Stimmel: 6 %<sup>8</sup> y Cherubin: 16 %<sup>9</sup>). La afectación tricúspide en la endocarditis infecciosa en no drogadictos se cifra en un 6-11 %<sup>10,11</sup>; casi siempre la endocarditis infecciosa asienta sobre una válvula normal. *Staphylococcus aureus* es, al menos, responsable del 80 % de los casos; tiene capacidad de

lesión sobre válvulas normales y confiere a la enfermedad la categoría clínica de endocarditis aguda<sup>5,7,8,12-17</sup>. La mayoría se presentan con síntomas pulmonares secundarios a émbolos pulmonares sépticos y son la tos, la expectoración, la hemoptisis, el dolor pleurítico y la disnea los síntomas más frecuentes (70 a 100 %)<sup>5,7,13,14,16</sup>.

La radiografía de tórax típica presenta nódulos o infiltrados segmentarios, que con el tiempo se cavitan, sobre todo cuando el germen causal es el estafilococo<sup>6,18</sup>. En menor proporción puede aparecer un empiema o un derrame pleural. Aunque en algunos casos las embolias pulmonares en drogadictos no son debidas a endocarditis tricúspide<sup>17</sup>, ya que la simple tromboflebitis séptica puede producirla<sup>19</sup>, es útil siempre tratar de descartar la endocarditis en un drogadicto que acude al hospital con fiebre y signos o síntomas de afectación pulmonar.


Los datos de afectación cardíaca son menos frecuentes. En una serie de Banks de 42 pacientes, 16 no tenían soplo tricúspideo al ingreso<sup>5</sup>. En esta misma serie, 13 lo presentaron en el curso evolutivo de la enfermedad. El soplo suele ser sistólico corto, paraesternal izquierdo y aumenta con la inspiración<sup>5,20</sup>. En este grupo de pacientes es necesario un alto grado de sospecha para no olvidar la posibilidad de endocarditis. Los hemocultivos seriados son obligados<sup>21-23</sup>, pero en general el tratamiento deberá implantarse sin esperar el resultado de los mismos, siendo la cloxacilina o vancomicina y un aminoglicósido el tratamiento de elección<sup>24</sup>.

Desde el punto de vista cardiológico, es conocida la sensibilidad del ecocardiograma en la detección de vegetaciones, y que con el modo bidimensional se considera del 80-85 %<sup>25-28</sup>. Hay que hacer hincapié sin embargo que su presencia no necesariamente implica endocarditis activa, ya que a pesar del tratamiento activo, la vegetación suele permanecer sin cambio de tamaño, y sólo ocasionalmente desaparece. La desaparición total tras el tratamiento es tan poco frecuente que debe hacer pensar en su desprendimiento y embolización, como comprobamos en uno de nuestros pacientes.

Se deberá sospechar la endocarditis infecciosa en drogadictos ante un cuadro febril con manifestaciones pulmonares. La radiografía de tórax es de gran importancia y ayuda diagnóstica. Los datos cardiológicos suelen ser irrelevantes, la mayoría no producen soplo y tan sólo la ecocardiografía al visualizar la vegetación puede tener valor. El hemocultivo sigue siendo el arma más eficaz en el diagnóstico y tratamiento de estos pacientes.

## BIBLIOGRAFIA

1. Panidis IP, Kotler MN, Mintz GS, Segal BL, Ross JJ. Right heart endocarditis: Clinical and echocardiographic features. *Am Heart J* 1984; 107:759.
2. Gatell JM, Sasal M, Miró JM, Mensa J, Zamora L, García San Miguel J. Endocarditis tricúspide en los heroínómanos. *Med Clin* 1981; 76:303-306.



3. Simberkoff MS. Narcotic associated infective endocarditis. In: Kaplan EL, Taranta AV eds: Infective endocarditis. Dallas. The American Heart Association 1977; 46-50.
4. Grupo de trabajo para el estudio de infecciones en drogadic-tos. Estudio multicéntrico de la incidencia de complicaciones infec-ciosas en adictos a drogas por vía parenteral en España (1977-1984). *Enf Inf Microbiol Clin* 1985; 3,4:186-190.
5. Banks T, Fletcher R, Nayab A. Infective endocarditis in he-roin addicts. *Am J Med* 1973; 55:444-451.
6. Neufeld GK, Branson CG, Marshall LW et al. Infective endo-carditis as a complication of heroin use. *South Med J* 1976; 69:1148-1151.
7. Graham DY, Reul GJ, Martin R et al. Infective endocarditis in drug addicts. Experiences with medical and surgical treatment. *Circulation* 1973; 48 (supl 3):37-41.
8. Stimmel B, Donoso E, Dack S. Comparison of infective endo-carditis in drug addicts and nondrug users. *Am J Cardiol* 1973; 32:924-929.
9. Cheruheruin CE, Baden M, Kavalier F et al. Infective endo-carditis in narcotics addicts. *Ann Intern Med* 1968; 69:1091-1098.
10. Lerner PI, Weisstein L. Infective endocarditis in the antibiotic era. *N Engl J Med* 1966; 274:199.
11. Pelletier LL Jr, Petersdorf RG. Infective endocarditis: A re-view of 125 cases from the University of Washington Hospitals, 1964-72. *Medicine* 1977; 56:287-313.
12. Louria DB, Hensle T, Rose J. The major medical complica-tions of heroin addiction. *Ann Intern Med* 1967; 67:1-22.
13. Curtis J, Richman BL, Feinstein MA. Infective endocarditis in drug addicts. *South Med J* 1974; 67:4-9.
14. Menda KB, Gorbach SL. Favorable experience with bacterial endocarditis in heroin addicts. *Ann Intern Med* 1973; 78:25-32.
15. Ramsey RG, Gunnar RM, Tobin JR. Jr. Endocarditis in the drug addict. *Am J Cardiol* 1970; 25:608-618.
16. El-Khatib MR, Wilson FM, Lerner AM. Characteristics of bacterial endocarditis in heroin addicts in Detroit. *Am J Med Sci* 1976; 271:197-201.
17. Joseph WL, Fletcher SH, Giordano JM et al. Pulmonary and cardiovascular implications of drug addiction. *Ann Thorac Surg* 1973; 15:263-274h.
18. Khan MY, Wendell HH, Gerding DN. Staphylococcal endo-carditis in narcotic addicts. *Diagnosis and treatment. Minn Med* 1975; 58:244-247.
19. Jaffe RB, Koschmann EB. Intravenous drug abuse. Pulmo-nary, cardiac and vascular complications. *AJR* 1970; 109:107-120.
20. Cannon NJ, Cobbs CG. Infective endocarditis in drug addicts. En: Kaye D: Infective endocarditis. Baltimore University Park Press 1976; 111-127.
21. Belli J, Waisbren BA. The number of blood cultures neces-sary to diagnose most cases of bacterial endocarditis. *Am J Med Sci* 1956; 232:284-288.
22. Werner AS, Cobbs CG, Kaye D. Studies of the bacteremia of bacterial endocarditis. *JAMA* 1967; 202:199-203.
23. Reller LB. Laboratory procedures in the management of in-fectious endocarditis. En Bisno A.L (ed): Treatment of infective en-docarditis. New York, Grune and Stratton 1981; 235-267.
24. Sande MA, Scheld WM. Combination antibiotic therapy of bacterial endocarditis. *Ann Intern Med* 1980; 92:390-395.
25. Martin RP, Meltzer RS, Chia BL, Stinson EB, Rakowski H, Popp RL. Clinical utility of two dimensional echocardiography in infective endocarditis. *Am J Cardiol* 1980; 46:379-385.
26. Stewart JA, Silimperi D, Harris P, Wise NK, Fraker TD, Jr, Kisslo JA. Echocardiographic documentation of vegetative lesions in infective endocarditis: Clinical implications. *Circulation* 1980; 61:374.
27. Davis RS, Strom JA, Frishman W, Becker R, Matsumoto M, LeJemtel TH, Sonnenblick EH, Frater RWM. The demonstration of vegetations by echocardiography in bacterial endocarditis: an indica-tions for early surgical intervention. *Am J Med* 1980; 69:57-63.
28. Wong DH, Chandraratna PAN, Wishnow R, Dusitnanond V, Nimalasuriya A. Clinical implications of large vegetations in infec-tive endocarditis. *Arch Intern Med* 1983; 143:1874-1877.