

Aplasia pulmonar diagnosticada en edad adulta. A propósito de dos casos

Sr. Director. La aplasia pulmonar (AP) es una alteración del desarrollo, que consiste en la ausencia completa de uno o ambos pulmones, con la presencia de un esbozo rudimentario de bronquio con terminación en fondo de saco, no existiendo ni vasos ni parénquima. Se trata de una alteración relativamente infrecuente, habiendo sido encontrada en 1 de cada 10.000 radiografías de tórax¹.

Generalmente se diagnostican en edades tempranas de la vida, lo que puede ser debido a su frecuente asociación con otras malformaciones del desarrollo. Sin embargo, no es raro el realizar el diagnóstico de AP en personas de edad adulta, como son los casos que presentamos en este trabajo.

Caso 1: Mujer de 55 años con antecedentes tabáquicos leves y que cumplía criterios de bronquitis crónica. Ingresó por presentar un cuadro de reagudización infecciosa e insuficiencia cardíaca derecha. En la exploración clínica destacaba: abolición de los ruidos respiratorios y de la transmisión de las vibraciones vocales en campos medio e inferior izquierdos. Radiografía de tórax PA y L: opacificación total del hemitórax izquierdo con desplazamiento mediastínico homolateral. Fibrobroncoscopia: bronquio principal izquierdo terminado en fondo de saco. Broncografía: bronquio izquierdo de 4 cm de longitud en fondo de saco estrellado. Gammagrafía pulmonar de perfusión: falta absoluta de perfusión en pulmón izquierdo.

Caso 2: Varón de 68 años, fumador leve, con antecedentes de bronquitis crónica. Ingresó por reagudización infecciosa e insuficiencia cardíaca derecha, presentando una exploración torácica semejante al caso 1.º. Radiografía de tórax: opacificación a nivel del lóbulo inferior izquierdo e imágenes sugestivas de herniación de pulmón derecho en campo anterosuperior izquierdo a través de mediastino anterior; cardiomegalia (fig. 1). ECG: arritmia completa por fibrilación auricular con respuesta ventricular rápida. Broncoscopia: bronquio principal izquierdo que se colapsa con facilidad y que termina en un fondo de saco cubierto por mucosa normal. Broncografía (fig. 2): bronquio izquierdo terminado en un fondo de saco a los 3 cm de su comienzo. Gammagrafía de perfusión: pérdida de captación pulmonar izquierda. TAC torácico: atelectasia pulmonar izquierda y engrosamiento de las paredes del bronquio principal izquierdo.

El diagnóstico de la AP se realiza habitualmente en edades tempranas de la vida, generalmente debido a su frecuente asociación (60 %) con otras malformaciones (cardiovasculares, intestinales y diafragmáticas)¹; o bien, actualmente, a un mejor control sanitario de la población infantil. Las citadas malformaciones son más frecuentes en la aplasia del pulmón derecho presentando por ello peor pronóstico².

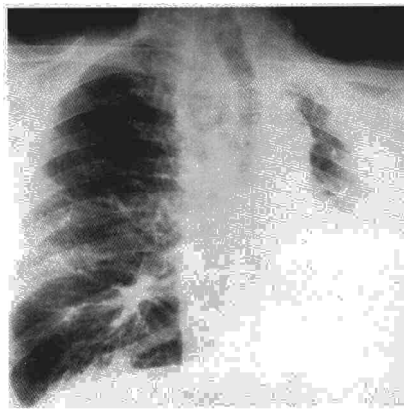


Fig. 1. Radiografía PA de tórax: opacificación a nivel del lóbulo inferior izquierdo e imágenes sugestivas de herniación de pulmón derecho en campo anterosuperior izquierdo a través de mediastino anterior. Cardiomegalia.

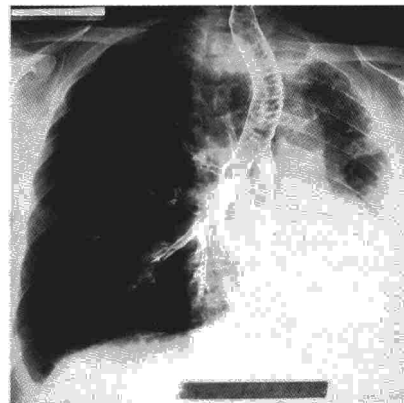


Fig. 2. Broncografía de árbol bronquial izquierdo: bronquio izquierdo terminado en un fondo de saco a los 3 cm de su comienzo.

La AP, sobre todo la izquierda, puede cursar de forma asintomática hasta la edad adulta³, siendo el comienzo habitual de la clínica la presencia de infecciones de repetición y/o de insuficiencia cardíaca⁴. La AP izquierda es la más frecuente y presenta el mejor pronóstico⁵. En los dos casos ocurrió esta entidad y ambos contaban con bronquitis de repetición desde hacía 20 y 25 años respectivamente.

Los pacientes acudieron a nuestro centro por presentar una reagudización de su broncopatía, siendo ingresados al apreciarse un estudio radiológico compatible con atelectasia pulmonar total. Dados la edad, la clínica y el hábito tabáquico se planteó el diagnóstico de neoplasia broncopulmonar como primera posibilidad a descartar. Al realizar la broncoscopia se observaron hallazgos que, además de descartar el diagnóstico de neoplasia, eran altamente sugestivos de AP, ya que pudo apreciarse la terminación del bronquio principal izquierdo en fondo de saco recubierto de una mucosa normal. Se realizó broncografía que permitió la visualización completa del esbozo bronquial. Estos hallazgos demostraban la ausencia del árbol bron-

quial izquierdo, por lo que se decidió la realización de una arteriografía pulmonar para demostrar la inexistencia de arteria pulmonar, aunque no pudo obtenerse el consentimiento de los pacientes. Alternativamente, pudo realizarse una gammagrafía de perfusión que demostró la ausencia de perfusión de las zonas afectas. La combinación de los hallazgos citados sugiere encontrarnos ante una AP.

El interés de comunicar estos casos es el de tener en cuenta el diagnóstico de aplasia pulmonar ante la sospecha de una atelectasia total de pulmón⁶, aunque se presente en edades adultas. La utilización de las técnicas endoscópicas supone una ayuda muy importante para su diagnóstico, que además muy complementada con la angiografía, confirma definitivamente esta anomalía del desarrollo.

J.A. Figuerola Mendal, A. Sebastián Ariño y J. Arribas Barcelona.

Hospital Rojo Villanova. Zaragoza.

1. Fraser RG, Paré PJA. Anomalías pulmonares originadas durante el desarrollo. En: Diagnóstico de las enfermedades del tórax. 2.ª ed. Barcelona, Salvat Ed. 1980; 559-601.

2. Thurlbeck W. Postnatal growth and development of the lung. Am Rev Respir Dis 1975; 111:803-44.

3. Borja A, Ransdell HT. Congenital development arrest of the lung. Ann Thoracic Surg 1970; 10:317.

4. Dunhill MS, Ross HB, Brist MB, Lond MB. Absent right pulmonary artery as an isolated congenital defect. Lancet 1961; 2:185-7.

5. Valle AR. Agenesis of lung. Am J Surg 1955; 89:90-100.

6. Rosemberg DM. Pulmonary agenesis. Dis Chest 1962; 42:68-73.

Carcinosarcoma de pulmón: presentación de un nuevo caso

Sr. Director: El carcinosarcoma de pulmón es un raro tumor compuesto por elementos carcinomatosos y sarcomatosos. Asienta en distintos órganos, siendo el pulmón la cuarta localización por orden de frecuencia tras útero, hipofaringe y esófago^{1,2}. Clásicamente² han sido separados en dos formas anatómicas con pronósticos y curso evolutivo distintos: una forma central endobronquial asociada a un relativamente buen pronóstico y otra parenquimatosa periférica invasiva de escasa supervivencia³. Presentamos un nuevo caso de carcinosarcoma diagnosticado mediante fibrobroncoscopia con metástasis cutáneas a distancia.

Varón de 70 años con antecedentes personales de tabaquismo e ingesta etílica excesiva, hipertensión arterial sistémica en los últimos cuatro años tratada de forma irregular y un ingreso hospitalario previo unos meses antes por un episodio de insuficiencia cardíaca congestiva secundario a miocardiopatía esclero-hipertensiva. Fue estudiado en nuestra consulta externa por clínica de tos, disnea, fiebre y pérdida de 14 kg de peso de 1