



3. Harley JB, Reichlin M, Arnett FC, Alexander EL, Bias WB, Provost TT. Gene interaction at HLA DQ enhances autoantibody production in Sjögren's syndrome. *Science* 1986; 231:1145-1147.

4. Hatron PY, Wallaert B, Gosset D. Subclinical lung inflammation in primary Sjögren's syndrome. Relationship between bronchoalveolar lavage cellular analysis findings and characteristics of the disease. *Arthritis Rheum* 1987; 30:1226-1231.

5. Manthorpe R, Oxholm P, Prause JU et al. Sjögren's syndrome: comments on the proposed criteria for classification. *Arthritis Rheum* 1987; 30:954-956.

6. Martínez-Cordero E. Antinuclear antibodies associated with pulmonary involvement in systemic sclerosis. *Chest* 1989; 96:960-961.

7. Martínez-Cordero E, Burgos-Vargas R, Herrera-Esparza R, Reyes PA. Antinuclear antibodies profile in progressive systemic sclerosis. A multicentric study. *Rev Invest Clin (Méx)* 1983; 35:273-277.

8. Yoshida S, Akizuki M, Mimori T. The precipitating antibody to an acidic nuclear protein antigen, the Jo-1 in connective tissue disease: A marker for a subset of polymyositis with interstitial pulmonary fibrosis. *Arthritis Rheum* 1983; 26:604-611.

9. Hedgpeth MT, Boulware DW. Interstitial pneumonitis in antinuclear antibody negative systemic lupus erythematosus. A new clinical manifestations and possible association with anti-Ro (SS-A) antibodies. *Arthritis Rheum* 1988; 31:545-548.

10. Harley JB, Gaither KK. Autoantibodies. *Rheum Dis Clin North Amer* 1988; 14:43-56.

11. Constantopoulos SH, Papadimitriou CS, Moutsopoulos HM. Respiratory manifestations in primary Sjögren' syndrome. A clinical functional and histologic study. *Chest* 1985; 88:226-229.

12. De Horatius RJ, Williams RC Jr. Rheumatoid factor accentuation of pulmonary lesions associated with experimental diffuse proliferative lung disease. *Arthritis Rheum* 1972; 15:293-301.

13. Scott TE, Wise RA, Hochberg MC, Wigley FM. HLA-DR4 and pulmonary dysfunction in rheumatoid arthritis. *Am J Med* 1987; 82:765-771.

Invasión tumoral del trayecto de biopsia en los tumores costales malignos. Estudio de cinco piezas de resección en bloque

Sr. Director: Hemos leído con interés el excelente trabajo de J. Martínez et al¹ titulado tumores costales, donde los autores nos presentan su experiencia en el diagnóstico y tratamiento de estas lesiones.

Coincidimos con ellos sobre la controversia establecida acerca del diagnóstico histológico preoperatorio, opinando por nuestra parte, que éste debería ser generalmente establecido después de que los estudios clínico-radiológicos y de extensión tumoral, que de

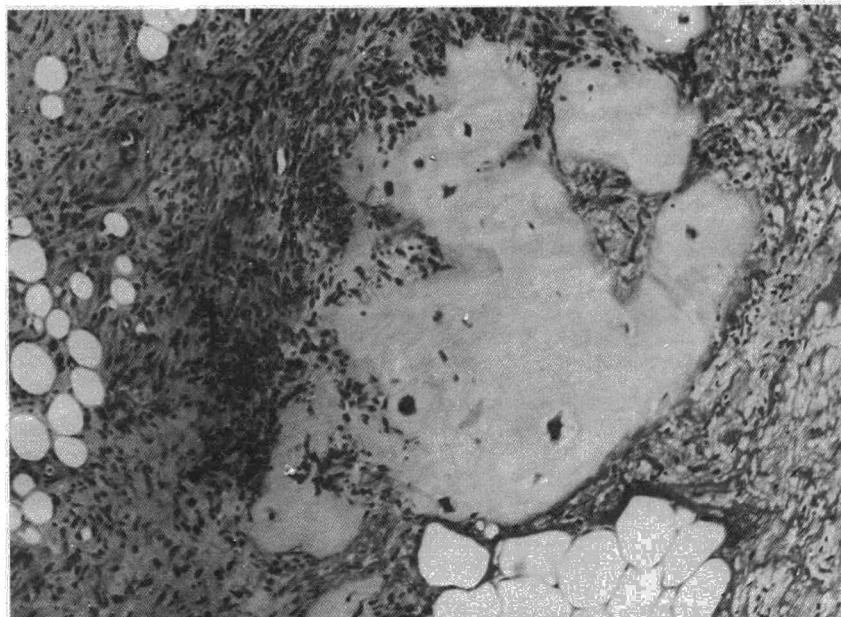


Figura 1.

una forma protocolizada se efectúan en este tipo de tumores, fueran analizados y no aportarían un diagnóstico etiológico.

Con esta opinión y participando, efectivamente, de la posibilidad de diseminación durante el proceso biopsico previo, hemos examinado anatomopatológicamente todas las piezas de resección en bloque por tumores malignos primarios de la pared torácica a los que se les hubo efectuado un diagnóstico histológico preoperatorio por un método de biopsia, buscando la afectación tumoral del trayecto de la biopsia.

Cinco casos fueron analizados encontrando tres condrosarcomas, un liposarcoma y un sarcoma de Ewing. En todos ellos el diagnóstico previo se estableció por biopsia abierta con anestesia local. Todos fueron tratados mediante resección en bloque de pared que incluye: plano costal, muscular, subcutáneo y piel con márgenes oncológicos de seguridad. El defecto fue recubierto mediante prótesis heterólogas e injerto pediculado músculo cutáneo de gran dorsal.

Solamente en el caso de una paciente con un condrosarcoma costal se pudo comprobar que en el seno del tejido de granulación existían nidos de células malignas de estirpe condromatosa (fig. 1). Cuatro años después de la intervención, la paciente se encuentra bien y libre de enfermedad.

Dado que la invasión tumoral es claramente posible, después de un proceso biopsico preoperatorio creemos que este trayecto se debe de incluir siempre en la pieza de resección quirúrgica y que el tratamiento quirúrgico más idóneo en los tumores malignos primarios de pared torácica es la resección en bloque de pared torácica con márgenes oncológicos de seguridad.

J. Torres y E. Vázquez


Servicios de Cirugía Torácica y *Anatomía Patológica.
Hospital Juan Canalejo. La Coruña.

1. Martínez J et al. Tumores costales. *Arch Bronconeumol* 1990; 26:68-72.

Fascitis eosinofílica con afectación pleuropulmonar

Sr. Director: La fascitis eosinofílica (FE) o síndrome de Shulman cursa con inflamación y posterior fibrosis de la fascia, tejido celular subcutáneo y dermis profunda, preferentemente en extremidades, siendo su substrato morfológico el hallazgo de fascitis. Característicamente se asocia con VSG elevada, hipergammaglobulinemia y eosinofilia periférica y suele responder de forma espectacular a esteroides¹. La afectación visceral es infrecuente, estando descrita, aunque no bien documentada la pulmonar²⁻⁴ y no existiendo ningún caso publicado con afectación pleural.

Presentamos un varón de 38 años que refería disnea de esfuerzo, dolor pleurítico en hemitórax izquierdo, artralgias en manos y mialgias en antebrazos y muslos con aumento de volumen e induración del tercio distal de antebrazos. Análisis general: VSG 45 mm/h y 814 eosinófilos/mm (11%). ANA, FR, células LE, C3, C4, seroaglutinaciones, proteinograma e inmunoglobulinas: normales. Rx tórax: Patrón intersticial incipiente en bases, derrame pleural izquierdo. Disminución de la DLCO en las PFR. Se realizó toracocentesis obteniéndose líquido pleural en escasa cantidad (30 cc) que correspondió a un exudado de predominio neutrofílico con ligera eosinofilia, sin otros hallazgos. El lavado broncoalveolar no mostró alteraciones y la biopsia transbronquial evidenció discreta fibrosis septal. En la biopsia cutánea de antebrazo se objetivó en el tejido celular subcutáneo profundo y fascia la existencia de infiltrados perivasculares e intersticiales consti-



tuidos por linfocitos, histiocitos y eosinófilos, asociados a un discreto engrosamiento fascial. Se inició corticoterapia con remisión total de los síntomas y normalización de los parámetros analíticos tras un mes de tratamiento. En la actualidad, después de 14 meses de seguimiento, el paciente se controla con 5 mg de prednisona a días alternos, sin manifestaciones cutáneas, musculares, respiratorias ni eosinofilia.

Desde la descripción original por Shulman en 1974⁵, no conocemos ningún caso de FE asociado a derrame pleural, por lo que es difícil discernir si se trata de una asociación casual o, por el contrario, el derrame pleural puede ser una manifestación más de la FE.

Dado que la FE es considerada por diversos autores una variante de esclerodermia, proceso en el que la pleura puede estar afectada, y que en nuestro paciente fueron razonablemente descartadas otras causas de pleuritis, pensamos que el derrame pleural puede formar parte del espectro clínico de la FE.

J. Ancochea, E. Zamora y S. Solano

Servicio de Neumología. Hospital de la Princesa. Madrid

1. Shulman LE. Diffuse fasciitis with eosinophilia: a new syndrome. *Arthritis Rheum* 1977; 20 (suppl):205.

2. Kent LT, Cramer SF, Moskowitz RW. Eosinophilic fasciitis. Clinical, laboratory and microscopic considerations. *Arthritis Rheum* 1981; 24:677-683.

3. Moore TL, Zuckner J. Eosinophilic fasciitis. *Semin Arthritis Rheum* 1980; 9:228-235.

4. Barnes L, Rondnan GP, Medsger TA, Short D. Eosinophilic fasciitis: a pathologic study of twenty cases. *Am J Pathol* 1979; 96:493-507.

5. Shulman LE. Diffuse fasciitis with hypergammaglobulinemia and eosinophilia: a new syndrome? *J Rheumatol* 1974; 1 (suppl):46.

Información

35^e Session d'Enseignement Post-Universitaire de Physiopathologie Respiratoire

del 19 al 22 de marzo de 1991

Centro des Prémontrés
PONT-A-MOUSSON
France

Las "Journées Paul SADOUL", se orientan hacia temas de fisiopatología respiratoria: función respiratoria, insuficiencia respiratoria, epitelio de las vías aéreas, etc... Están reservadas a los neumólogos y

reanimadores que comprendan el francés. La organización la llevan conjuntamente la Unité de Recherche INSERM n.º 14 de PHYSIOPATHOLOGIE RESPIRATOIRE (Docteur René Peslin) y la Facultad de Medicina de Nancy.

Correspondencia:

Journées Paul Sadoul
Unité INSERM 14
C.O. 10
54511 VANDOEUVRE-LES-NANCY
France