



Nódulo pulmonar por *Pneumocystis carinii* en pacientes con SIDA

Sr. Director: La causa más común de enfermedad pulmonar en pacientes infectados con el virus de inmunodeficiencia adquirida (SIDA) es el *Pneumocystis carinii*. La radiografía de tórax en estos pacientes es anormal en más del 90%. El hallazgo más frecuente consiste en infiltrados intersticiales, pudiéndose ver otras formas radiológicas. Presentamos una forma poco usual de manifestación radiológica de la afectación pulmonar por *P. carinii* en un paciente con SIDA.

Caso clínico. Varón de 44 años, homosexual, con serología VIH positiva y síndrome febril, tos no productiva y cefalea de una semana de evolución. A la exploración se objetiva candidiasis oral e hipoventilación en la base pulmonar derecha.

La Rx de tórax demostró un nódulo pulmonar de 1,5 cm de diámetro, homogéneo y de bordes definidos en el lóbulo medio, así como una atelectasia laminar adyacente (fig. 1). Una Rx de tórax realizada un mes antes era de características normales. Se realizó una broncoscopia con cepillado y lavado bronquial del lóbulo medio, observándose en la tinción de plata, quiste de *P. carinii*, no observándose otros gérmenes (BAAR, hongos o bacterias). La serología a *Mycoplasma* y *Legionella* fue negativa. Con el diagnóstico de infección pulmonar por *P. carinii* se trató al paciente con trimetoprim (20 mg/kg/día) y sulfametoxazol (100 mg/kg/día) durante 20 días, remitiendo los síntomas pulmonares y desapareciendo el nódulo pulmonar.

La manifestación más frecuente de la neumonía por *P. carinii* en pacientes con SIDA consiste en infiltrados perihiliares bilaterales de tipo intersticial, con progresión difusa por todos los campos pulmonares. Recientemente están surgiendo otras formas de presentación radiológica que hay que tener presentes. Estas incluyen condensaciones lobares o segmentarias, lesiones cavitadas, atelectasias, patrón en panel, derrame pleural y adenopatías hiliares¹.

La neumonía por *P. carinii*, presentándose como nódulo pulmonar solitario, es infrecuente^{2,3}. Pocos casos se han publicado hasta ahora en enfermos con SIDA. En la serie de JL. Barrio, sobre 150 casos de *P. carinii*,

sólo se manifestaron nódulo pulmonar solitario en dos pacientes⁴. El diagnóstico diferencial desde el punto de vista radiológico incluye aspergilosis, mucormicosis, candidiasis, criptococosis, nocardiosis y tuberculosis. La inespecificidad de los síntomas, así como de las imágenes radiológicas, hacen que la identificación del organismo sea el único diagnóstico definitivo y en este sentido el lavado broncoalveolar tiene un alto rendimiento diagnóstico⁵. Desde el punto de vista histológico, estos nódulos pulmonares presentan un patrón mixto, consistente en tejido granulomatoso, junto a un exudado eosinofílico con células plasmáticas, linfocitos e histiocitos con quistes de *P. carinii*.

La neumonía por *P. carinii* debe incluirse, junto con las otras infecciones pulmonares mencionadas anteriormente, en el diagnóstico diferencial del nódulo pulmonar solitario en pacientes con SIDA.

J. Ruiz Recuenco, A. Fernández Prieto y J. Peñas Herrero*

Servicio de Radiología y *Unidad de Neumología. Hospital Virgen de la Luz. Cuenca.

1. De Lorenzo LJ, Chin Tong H, Magure GP. Roentgenographic pattern of *Pneumocystis carinii* pneumonia in 104 patients with AIDS. Chest 1987; 91:323-327.

2. Hartz JW, Geisinger KR, Scharjy M, Muss HB. Granulomatous *Pneucystis carinii* pneumonia presenting as a single solitary nodule. Arch Pathol Lab Med 1985; 109:466-469.

3. Bier S, Krivisky B, Leonidas J. *Pneumocystis carinii* pneumonia presenting as a single pulmonary nodule. Pediatric Radiol 1986; 16:59-60.

4. Barrio JL, Suárez M, Rodríguez JL, Saldaña MJ, Pitchenick AE. *Pneumocystis carinii* pneumonia presenting as cavitating and non cavitating solitary pulmonary nodules in patients with the acquired immunodeficiency syndrome. Am Rev Respir Dis 1986; 134:1.094-1.096.

5. McLoud T. Pulmonary infections in the immunocompromised host. Radiol Clin North 1989; 27:1.059-1.066.

Parálisis diafragmática bilateral como complicación de cirugía cardíaca con utilización de hipotermia local

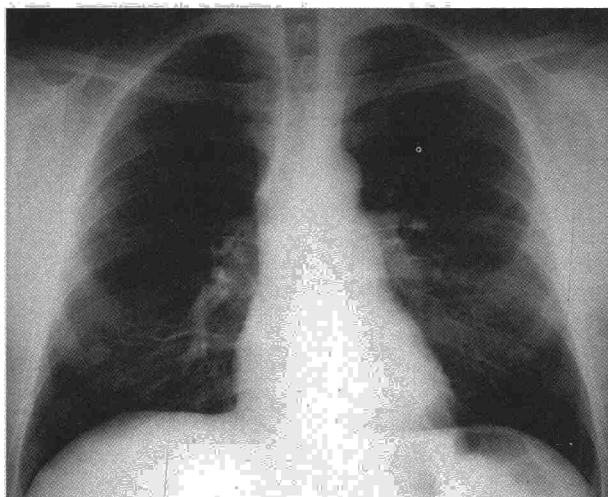
Sr. Director: En pacientes intervenidos de cirugía cardíaca es habitual encontrar infiltrados y atelectasias en el lóbulo inferior izquierdo durante el postoperatorio¹. Algunos autores consideran que estas alteraciones son debidas fundamentalmente a paresias frénicas transitorias por el uso de hipotermia local (HL)².

La parálisis diafragmática bilateral (PDB), sin embargo, es una complicación infrecuente y sólo aportada en casos en los que se utilizó HL intensa^{3,4}.

Nosotros queremos aportar un nuevo caso de PDB después de una intervención para prótesis mitral en la que se utilizó HL rellenando el saco pericárdico con suero salino helado.

Mujer de 51 años, a la que en junio de 1989 se le realiza implantación de una prótesis metálica en válvula mitral. Durante el tiempo de clampaje aórtico (29 minutos) se utilizó HL con suero salino helado dentro del saco pericárdico e hipotermia sistémica (28 °C) con perfusión de 1.000 cc de solución cardiopléjica. En el postoperatorio presenta fracaso ventilatorio con hipercapnia severa y no es posible desconectarla del respirador hasta el 29 día de la intervención. Posteriormente refiere ortopnea severa y disnea, sin signos de insuficiencia cardíaca. Estaba taquipnéica, con imposibilidad para el decúbito y con movimiento abdominal paradójico. El hemograma, transaminasas y aldolasa fueron normales. La Rx de tórax presentaba elevación de ambos diafragmas, con severa reducción de volumen pulmonar que no existía en estudios del preoperatorio. El estudio fluoroscópico mostró mínimo movimiento diafragmático con maniobras inspiratorias y espiratorias forzadas. El estudio funcional respiratorio realizado el 2.º mes mostraba: capacidad vital forzada (CVF) 1.581 ml (54%); Volumen espiratorio máximo en el 1.º seg (VEMS) 1.145 ml (57%); VEMS/CVF 72; capacidad pulmonar total (CPT) 2.527 ml (57%); capacidad residual funcional (CRF) 1.660 ml (73%); volumen residual (VR) 946 ml (63%). En posición de decúbito: CVF 709 ml (57% menor que en posición sentada). Gasometría arterial: PO₂ 81 mm Hg; PCO₂ 44 mmHg; pH 7,38. Presión inspiratoria máxima (PIM) estática en boca y a VR: 35 cmH₂O. Presión espiratoria máxima (PEM) a CPT: 75 cmH₂O. Durante el seguimiento observamos mejoría de su disnea, recobrando la capacidad para adoptar el decúbito y, mediciones posteriores de CVF y presiones musculares (tabla I) nos indican recuperación progresiva.

En cirugía cardíaca con circulación extracorpórea se utiliza HL para proteger al miocardio de lesión isquémica durante el tiempo de clampaje aórtico. Los primeros casos de parálisis diafragmática relacionados con HL fueron aportados en 1963 por Scannel⁵ y posteriormente se demostraron paresias frénicas transitorias en perros tras la exposición directa e indirecta del nervio frénico al hielo⁶. Son pocos los casos aportados de PDB después de cirugía cardíaca⁴ y se describe esta



Radiografía PA de tórax.