

## CARTAS AL DIRECTOR

### Cómo es un buen jefe de servicio de neumología (o cómo debe ser un marido perfecto)

**Sr. Director:** Hay poca discusión respecto a las cualidades que debe reunir la perfecta casada desde que Fray Luis de León estableció cuáles deben ser. Es posible que haya quienes añadan o quiten algunas de estas cualidades, pero estos cambios no son más que modas pasajeras que no alteran esencialmente el modelo ideal propuesto por Fray Luis.

En cambio nadie se ha atrevido a definir cómo debe ser un marido perfecto; sobre todo no hay acuerdo entre las interesadas. La perfección del marido se busca, según me parece, en aspectos muy diferentes: la perfección física, la fortaleza, la ternura, la virilidad en cualquiera de sus sentidos, el valor, la riqueza, la inteligencia —rara vez—, la seguridad, la capacidad de comprensión, la colaboración en las tareas domésticas y muchas más. Sospecho que quien tenía razón al final era Oscar Wilde, que con ironía señaló que las perfecciones que se piden a un marido sólo son exigibles a un mayordomo.

Estas divagaciones vienen a cuento, quizás, al examinar las perfecciones que se piden a un buen jefe de servicio de neumología en un editorial de Archivos de Bronconeumología<sup>1</sup>.

Según este editorial, un buen jefe de servicio de neumología debe tener: una gran capacidad técnica, directiva, de gestión y de control. Debe demostrar estas capacidades en la selección y formación de profesionales, en la selección del material y, además, en las tareas administrativas. Finalmente debe garantizar el nivel profesional del servicio mediante sesiones clínicas y bibliográficas y mediante el estímulo del estudio y del interés científico de todos los miembros del grupo, fomentando las iniciativas individuales y facilitando su realización.

Verdaderamente es deseable encontrar a quién reúna este cúmulo de capacidades. Puestos a pedir quizás habría que añadir alguna petición más, entre ellas que supiese neumología teórica y práctica, a no ser que pensemos, como se cuenta que pensaba un antiguo director general de sanidad respecto a los directores de los sanatorios antituberculosos, de los que decía que tampoco estaba de más que supiesen algo de tuberculosis.

Queda una duda, que a mi juicio no se ha planteado el autor: ¿Cómo elegir a un buen jefe de servicio de neumología? O lo que es lo mismo ¿cómo escoger entre los candidatos, supuestamente numerosos —y este es otro cantar— al que reúna el mayor número de estas cualidades?

La elección del marido se basa en razones en general simples y elementales y en el fondo matizadas por la resignación de que "matrimonio y mortaja del cielo bajan". La de un buen jefe de servicio de neumología es más administrativa y estatutaria que la de un buen marido. Si no es, como lo ha sido anteriormente, la valoración del conocimiento neumológico, lo que tiene todos los inconvenientes del sistema chino del mandarínato

¿cuáles son los criterios por los que podemos reconocer la presencia en un candidato de estas cualidades exigibles?

En el matrimonio cabe un recurso corrector, si el cónyuge sale a su aire y desmandado: el divorcio. ¿No sería bueno aceptar que en la elección de un jefe de servicio de neumología se contase también con el divorcio como factor de corrección de posibles errores? Y entonces, si se admite este divorcio ¿por qué no hacerlo extensivo, sin excesivos traumatismos, a otros miembros de los servicios?

Quedan dos puntos que se me antojan poco seguros: el primero es el de qué papel desempeña en este matrimonio el jefe de servicio: el de marido o el de esposa. O lo que es equivalente, el que protege y se responsabiliza, papel asignado tradicionalmente al varón o el de parte protegida y más débil. Con cierto temor a equivocarme me parece que debemos asignar al jefe del servicio el papel del esposo. Espero que no me cuelguen las feministas, esgrimiendo la célebre cuota del veinticinco por ciento.

El otro punto es. ¿Con quién se casa el jefe de servicio? En el supuesto de que el marido está obligado a cuidar y hasta mimar a su cónyuge ¿a quién debe atender en primer lugar el jefe de servicio?

Según me parece deducir de los requerimientos que pide el Dr. García Pachón, a quien deben ir dirigidos los afanes del jefe de servicio de neumología es al personal de dicho servicio y, quizás especialmente a los residentes. Pero esto no es tan obvio, a mi modo de ver. ¿No es posible pensar que como es la administración, quien firma los papeles es a ella a quien deben dirigirse estos afanes?

Finalmente, es evidente que algún papel tienen que jugar los enfermos, de quienes no se ha hablado hasta ahora. Yo no tendría gran inconveniente en decidir que con quien se casa el jefe de servicio es con los enfermos, a los que el servicio tiene que prestar atención aunque es posible pensar a la vez que, un vínculo importante debe dirigirse también hacia los componentes del servicio, que son los que van a encargarse de la prestación de la gran mayoría de esta atención.

Pudiera suceder así que no se tratase de un matrimonio realmente, sino de un *menage à trois* o incluso de un matrimonio poligámico. Ya sabemos que este es un tipo de matrimonio que para nosotros, occidentales, es monstruoso y sujeto a conflictos de celos sin cuento o lo que viene a ser lo mismo (al menos entre nosotros): a que nadie sepa a ciencia cierta cuál es su posición, ni su deber principal.

Sin ánimo de polémica, pienso que se aclararía bastante éste, y otros temas, si partiésemos, como parto, de que para los médicos el principal deber es el enfermo, aunque admito que en esto, como en otras cosas los "caminos de perfección" pueden ser variados y, con frecuencia sorprendentes.

**J. López Mejías**  
Sevilla

1. E. García Pachón. ¿Cómo es un buen Jefe de Neumología? (Editorial). Arch Bronconeumol 1990; 26:26.

### Empiema pleural por salmonella

**Sr. Director:** Las formas extraintestinales de infección por salmonella son raras, representando el 7,4% en la amplia serie de Saphra<sup>1</sup>. Las infecciones pleuropulmonares representan entre el 10 y el 35% de todas las manifestaciones extradigestivas<sup>1,2</sup>. La neumonía por salmonella cursa generalmente como un infiltrado lobar, siendo frecuentes las complicaciones. Alrededor de un cuarto de los pacientes desarrollan empiema<sup>3</sup>. Presentamos un caso de empiema por salmonella en un paciente con cirrosis hepática.

Varón de 54 años, diagnosticado de cirrosis hepática tímica y fumador de 40 cigarrillos/día, que acude a nuestro centro por cuadro de dolor pleurítico en hemitórax derecho y fiebre de 10 días de evolución. Exploración: TA 110/70 mmHg, pulso rítmico a 104/minuto, temperatura 38 °C. Bien perfundido, estigmas hepáticos, subictericia conjuntival. Auscultación cardíaca normal y auscultación pulmonar: abolición de murmullo vesicular en base de hemitórax derecho. Abdomen: hígado duro e irregular a dos traveses del reborde costal, dudosos ascitis; sin edemas. Analítica: 15.500 leucocitos/mm<sup>3</sup> (80% segmentados, 1% cayados, 17% linfocitos, 2% monocitos), hematocrito 43%, hemoglobina 14,9%, VSG 74 mm la hora, actividad de protrombina 48%, plaquetas 216.000/mm<sup>3</sup>. Urea 68 mg/dl, creatinina 1,3 mg/dl, bilirrubina total 1,7 mg/dl (directa 0,8), GOT 23U/L, GPT 14U/L, ALP 248U/L, GGT 62U/L, LDH 240U/L, proteínas totales 5 g/dl (albúmina 48%, gammaglobulinas 22,6%). Gasometría arterial normal. La Rx tórax mostró un infiltrado de características alveolares en LID y derrame pleural derecho parcialmente encapsulado. El paciente fue ingresado en el Servicio de Neumología, iniciándose tratamiento con cefotaxima. Hemocultivos (tres): estériles. Cultivo de esputo: contaminación orofaríngea. Urocultivo: menos de 10.000 UFC/ml. Se realizó toracocentesis, extrayendo con dificultad 150 ml de líquido pleural purulento y fétido, cuyo estudio aportó los siguientes datos: pH 6,53, glucosa 3 mg/dl, LDH 1128u/l, proteínas 4,3 g/dl, amilasa 76u/l, ADA 19u/l, matías 100/mm<sup>3</sup>, leucocitos 38.000/mm<sup>3</sup> (100% polimorfonucleares), citología negativa, Ziehl negativo. En el cultivo de líquido pleural creció salmonella grupo D, factor 9. Coprocultivo: flora intestinal normal. Aglutinaciones tifo-paratíficas: negativas. Ante los hallazgos obtenidos por toracocentesis, se colocó tubo de drenaje torácico. Al no drenar a las 48 horas, persistiendo la imagen radiológica, se realizó toracotomía posterolateral derecha con desbridamiento y decorticación pleural. El cultivo del líquido purulento obtenido confirmó el diagnóstico bacteriológico previo. La evolución posterior del paciente fue satisfactoria, manteniéndose la cefotaxima y siendo dado de alta a los 23 días de su ingreso.

Las infecciones pleuropulmonares por salmonella suelen presentar un curso agudo, como ocurrió en nuestro paciente, a diferencia de otras formas extraintestinales que son subagudas o crónicas. La mortalidad en los distintos estudios publicados es elevada, oscilando entre el 23 y el 63% en razón de la patología de base que presente el paciente<sup>2,3</sup>. En cuanto a la patogenia están descritas tres



vías básicas de infección: diseminación hematológica por invasión desde el foco gastrointestinal, aspiración de secreciones gastrointestinales infectadas y extensión desde una localización vecina<sup>3</sup>. La mayoría de pacientes infectados presenta patología pulmonar subyacente o inmunodepresión<sup>2,3</sup>. De hecho, se ha atribuido a la depresión inmune celular en el huésped inmunocomprometido, un posible mecanismo patogénico en la infección extraintestinal por salmonella<sup>4</sup>, sugiriéndose que la infección surgiría de un foco latente en el sistema reticuloendotelial que se activaría al fallar éste<sup>2</sup>. En nuestro paciente, dado que no creció salmonella en los hemocultivos ni en el coprocultivo, la ausencia de síntomas gastrointestinales y el antecedente de cirrosis hepática, consideramos que este último mecanismo de infección sería el más probable. Respecto al tratamiento, destacar la buena respuesta a cefotaxima. Las cefalosporinas de tercera generación constituyen una buena alternativa a la terapia clásica, aunque la experiencia clínica en las formas extraintestinales de infección por salmonella es todavía escasa<sup>3,5</sup>.

**E. Zamora, C. Arrate y J. Ancochea**

Servicio de Neumología. Hospital de la Princesa. Universidad Autónoma. Madrid.

1. Saphra I, Winter JW. Clinical manifestations of salmonellosis in man: an evaluation of 7779 human infections identified at the New York Salmonella Center. *N Engl J Med* 1957; 256:1.128-1.134.

2. Aguado JM, Obeso G, Cabanillas JJ, Fernández-Guerrero M, Ales J. Pleuropulmonary infections due to nontyphoid strains of salmonella. *Arch Intern Med* 1990; 150:54-56.

3. Cohen JI, Bartlett JA, Corey GR. Extraintestinal manifestations of salmonella infections. *Medicine* 1987; 66:349-388.

4. Sperber SJ, Schleupner CJ. Salmonellosis during infection with human immunodeficiency virus. *Rev Infect Dis* 1987; 9:925-934.

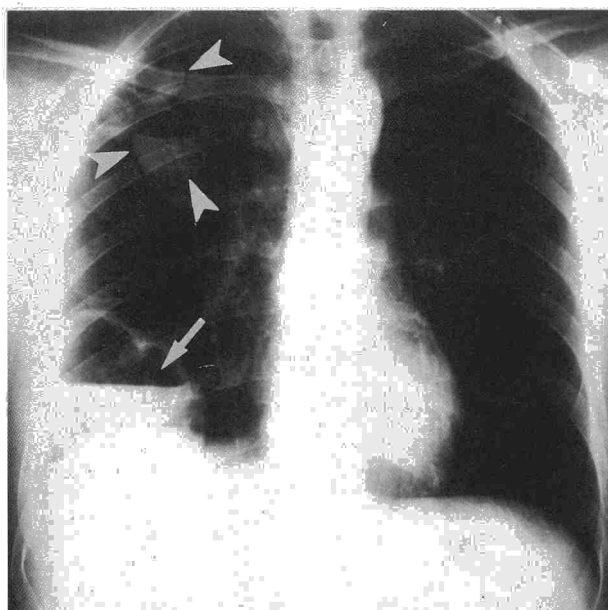
5. Bryan JP, Rocha H, Scheld WM. Problems in salmonellosis: Rationale for clinical trials with newer beta-lactam agents and quinolones. *Rev Infect Dis* 1986; 8:189-207.

### Neumonía estafilocócica hematológica tras forunculosis

**Sr. Director:** La neumonía por *Staphylococcus aureus* es un proceso de alta mortalidad, infrecuente en la población sana<sup>1,2</sup>. Constituye menos de un 5% de las neumonías adquiridas en la comunidad<sup>3</sup>.

El mecanismo patogénico de la infección pulmonar es por inhalación, aspiración o vía hematológica. En este último caso suele ser secundaria a infección venosa y se observa fundamentalmente en pacientes con catéteres infectados, drogadicción, etc., pero sólo más raramente es secundaria a la infección de tejidos blandos<sup>4</sup>. A este respecto presentamos un caso de neumonía por *Staphylococcus aureus* que apareció como complicación de una infección cutánea en un paciente previamente sano, sin alteraciones inmunes conocidas ni otros factores de riesgo.

**Fig. 1. Radiografía posteroanterior de tórax, mostrando cavitaciones con nivel hidroaéreo (flechas).**



Se trataba de un varón de 19 años de edad, previamente sano que desarrolla un pequeño furúnculo en mejilla izquierda, que él mismo manipula con intención de drenarlo. Realizó un tratamiento con amoxicilina (1,5 g) durante sólo dos días. Siete días después comienza con fiebre alta, dolor pleurítico y malestar del estado general. Se realiza estudio radiológico de tórax, donde se evidencia infiltrado alveolar en el lóbulo inferior derecho, que no responde ambulatoriamente a un tratamiento irregular con penicilina G-sódica y cloxacilina. El paciente evolucionó mal y en la radiografía de control se observó el desarrollo de imágenes cavitarias con niveles hidroaéreos en el lóbulo inferior y superior del pulmón derecho (fig. 1). Análiticamente: leucocitos  $13,9 \times 10^9/l$  con 77,4% neutrófilos; hemoglobina 124 g/l; hematocrito 37,9%; glucosa 113 mg/dl; urea 21 mg/dl; GOT 23 U/L; GPT 45 U/L; F. alcalina 132 U/L; subpoblaciones celulares en sangre venosa: linfocitos T3 73%, linfocitos T4 51%, linfocitos T8 32%, cociente T4/T8 1,60, linfocitos B 13%. Anticuerpos anti-HIV-1 por EIA negativos. El ecocardiograma no demostró verrucosidades valvulares ni otras alteraciones.

Tras el ingreso se realizó punción percutánea con aspiración de una de las formaciones abscesificadas, extrayéndose material purulento que se remitió para cultivo en medio Portagerm (Biomérieux, Marcy l'Etoile, Francia) y se comenzó tratamiento con Vancomicina por vía parenteral. El paciente permaneció apirético y asintomático con mejoría progresiva y resolución total de las imágenes radiológicas. Tras 24 horas de cultivo, se observó un crecimiento abundante y puro de *Staphylococcus aureus* sensible a cloxacilina.

El caso que aportamos se trata de un paciente sin antecedentes de drogadicción, ni ningún otro factor debilitante subyacente y sin la evidencia de otro foco infeccioso que no fuese su forunculosis facial previa, que había tratado inadecuadamente con antibióticos y manipulado de forma séptica. Por lo

demás, su aspecto radiológico corresponde a una neumonía de origen hematológico<sup>5</sup> y la etiología se pudo documentar por punción-aspiración percutánea. Este método diagnóstico que presenta baja morbilidad y alta rentabilidad<sup>6</sup> nos permitió establecer con absoluta fiabilidad su diagnóstico correcto. Esta forma de neumonía hematológica ha sido documentada infrecuentemente<sup>2,4</sup> y en nuestro caso además, aparece como complicación de una infección cutánea que en principio se pensó que era banal.

**A. Vázquez Fidalgo, H. Vereja Hernando y C. Montero Martínez**

Sección de Neumología. Hospital Juan Canalejo. La Coruña.

1. Waldovogel FA. *Staphylococcus aureus* (including toxic shock syndrome). En: Mandell, Douglas, Bennett, eds. *Principles and Practice of Infectious Diseases*. 3.<sup>a</sup> ed. London: Churchill Livingstone 1990; 1.489-1.510.

2. Kaye MG, Fox MJ, Bartlett JG, Braman SS, Glassroth J. The clinical spectrum of *Staphylococcus aureus* pulmonary infection. *Chest* 1990; 97:788-792.

3. MacFarlane JT, Finch RG, Ward MJ, Macrae AD. Hospital study of adult community-acquired pneumonia. *Lancet* 1982; 31:225-258.

4. Sirus Naraqi MD, Macdonnell G. Hematogenous staphylococcal pneumonia secondary to soft tissue infection. *Chest* 1981; 79:173-175.

5. Fraser RG, Paré JAP, Genereux G. *Diagnosis of diseases of the chest*. 3.<sup>a</sup> ed. Philadelphia: Saunders Company 1989.

6. Dorca J. Técnicas invasivas en el diagnóstico de las neumonías. *Arch Bronconeumol* 1989; 25:270-281.