

Metaplasia escamosa y carcinoma epidermoide de la pleura. A propósito de un caso

S. Montalbán, F.A. Pastor*, P. Berlinches, L. Pérez-Mila y G. Ortuño*

Servicios de Anatomía Patológica, Medicina Interna y Radiología. Hospital Sta. María de Rosell de Cartagena y *Cátedra de Anatomía Patológica. Facultad de Medicina de Murcia.

Presentamos un caso de carcinoma epidermoide de pleura en un varón de 68 años de edad, antiguo tuberculoso, con empiema de larga evolución.

El carcinoma epidermoide de pleura es raro. Los pocos casos descritos hasta ahora en la literatura, lo han sido en pacientes tuberculosos sometidos a neumotórax extrapleural que desarrollaron fístulas pleuro-cutáneas, o bien en los casos sin fístula que fueron sometidos a punciones pleurales múltiples de evacuación o relleno.

En nuestro paciente, ninguna de estas dos circunstancias estuvo presente, lo que nos permite afirmar que la metaplasia escamosa previa del mesotelio pleural en nuestro caso, es el único factor etiológico posible en la génesis de este tipo de carcinoma.

Arch Bronconeumol 1992; 28:116-118

Squamous metaplasia and epidermoid pleural carcinoma. A case report

We report the case of a 68 years old male patient with previous history of pulmonary tuberculosis who presented a pleural epidermoid carcinoma with long lasting empyema. Pleural epidermoid carcinoma is rare. The few cases reported until present showed that most of patients had pulmonary tuberculosis treated with extrapleural pneumothorax who developed pleurocutaneous fistulae, or patients without fistulae subjected to multiple thoracocentesis for drainage or filling. In our patient none of these two circumstances was present. This allows us to state that previous squamous metaplasia of pleural mesothelium is, in our case, the only possible etiologic factor for the genesis of this type of carcinoma.

Introducción

El carcinoma escamoso de pleura es un proceso poco frecuente. Hasta ahora, los casos descritos en la literatura, lo han sido en pacientes tuberculosos con empiemas de larga evolución sometidos a neumotórax extrapleural terapéutico con desarrollo de fístulas pleuro-cutáneas, o bien en los casos sin fístula sometidos a punciones múltiples de evacuación o relleno¹⁻⁵. Estos antecedentes han permitido sugerir que el carcinoma epidermoide de pleura puede originarse a partir del trayecto fistuloso, secundario a implantes epiteliales post-punción o a través de una metaplasia escamosa pleural de mesotelio.

Nuestro caso creemos que resulta interesante porque el paciente no fue sometido a neumotórax extrapleural, ni a punciones previas, lo que unido a las características morfológicas del tumor, nos permite defender la metaplasia escamosa previa del mesotelio pleural como el factor etiopatogénico principal.

Caso clínico

Varón de 68 años de edad con antecedentes de pleuritis tuberculosa a los 15 años e hipertensión arterial. En su historia clínica se reflejan nueve ingresos hospitalarios en los últimos 12 años, por cuadros de tos y expectoración hemoptoica, que cedieron con tratamiento antibiótico y medidas sintomáticas generales. Los diagnósticos de alta fueron: EPOC, fibrosis posttuberculosis y empiema. En el último ingreso, el enfermo refiere dolor y tumefacción en costado izquierdo de tres meses de evolución, acompañado en los últimos días de tos y expectoración purulenta.

El examen clínico revela una zona tumefacta, eritematosa y caliente en región inframamaria izquierda, donde se realiza punción aspiración con aguja fina (PAAF) y biopsia que se diagnosticaron de inflamación aguda supurada.

El examen radiológico de TAC (fig. 1), revela un pulmón derecho normal y un pulmón izquierdo colapsado, con desplazamiento del hilio. La cavidad pleural izquierda está ocupada por un material de densidad líquida, con un nivel hidroaéreo en vértice. La pleura visceral y parietal muestran un gran engrosamiento y sobre la pleura parietal aparece una masa densa, irregular, que rompe costillas e infiltra músculos y tejidos blandos de pared torácica, pero sin alcanzar piel.

Recibido el 2.5.1991 y aceptado el 18.6.1991.

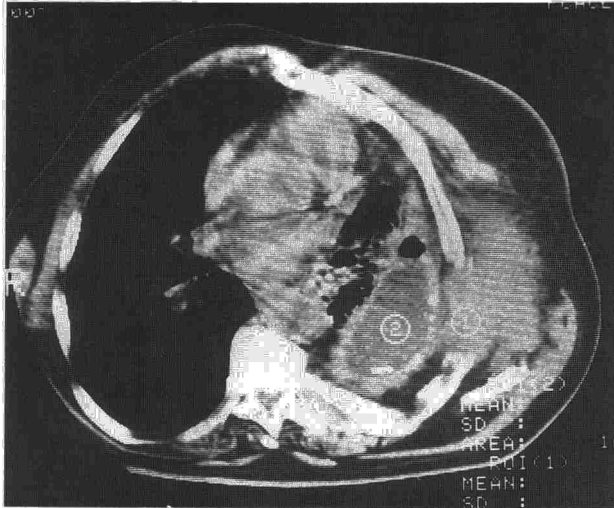



Fig. 1. TAC torácica que muestra colapso pulmonar izquierdo, empiema pleural con nivel hidroaéreo y masa hiperdensa que destruye e invade arco costal y partes blandas.




Fig. 2. Detalle macroscópico del seno costodiafragmático, donde se aprecia una extensa tumoración que infiltra pared costal (flecha).

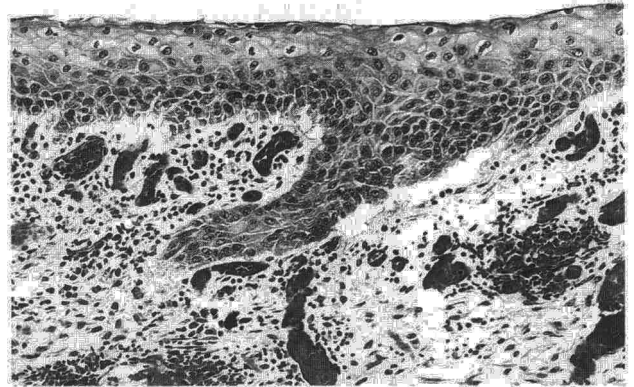


Fig. 3. Superficie pleural recubierta por un epitelio escamoso maduro, bajo el que se sitúa un tejido de granulación muy vascularizado. (H-E \times 160).

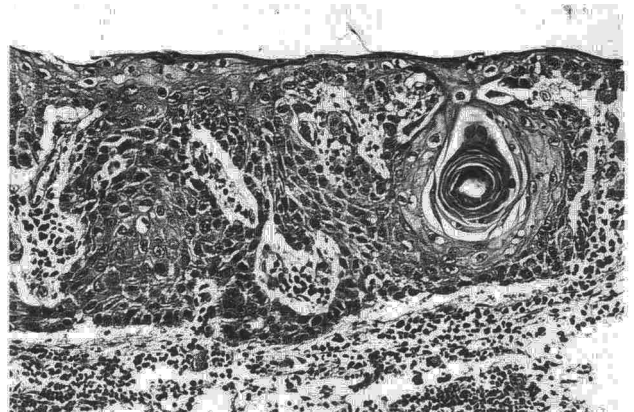


Fig. 4. Superficie pleural con carcinoma *in situ* mostrando un globo córneo en el espesor del epitelio. El tejido conjuntivo subyacente muestra infiltrado linfocitario. (H-E \times 320).

El enfermo sufre un rápido deterioro de su función respiratoria y fallece a los 4 días de su ingreso.

Hallazgos anatomopatológicos

Macroscópicamente, se observa que la cavidad pleural izquierda está ocupada por abundante líquido purulento con concreciones calcáreas en su interior, de forma irregular y de 3 cm de diámetro medio. El pulmón izquierdo se encuentra colapsado sobre el hilio y la superficie pleural es irregular, de color blanquecino y con un espesor de entre 0,1 y 0,5 cm. La masa descrita en el estudio radiológico se corresponde con una tumoración blanquecina, de aspecto granujiento, que infiltra pleura parietal extendiéndose ampliamente en pared torácica, pero sin alcanzar piel (fig. 2).

Se realizan numerosas secciones de pulmón, pleura y pared torácica, que se fijan en formaldehído al 10 %, se incluyen en parafina y se tiñen con hematoxilina-eosina, PAS y tricrómico de Masson.

Microscópicamente, se observa que la superficie de ambas pleuras, parietal y visceral, están tapizadas por un epitelio plano queratinizado, por debajo del cual se sitúa abundante tejido conjuntivo fibroso denso vascularizado (fig. 3). En las zonas en las que no existe epitelio escamoso, se aprecian abundantes depósitos de fibrina y polinucleares neutrófilos, bajo el que se sitúa un tejido de granulación joven. En el

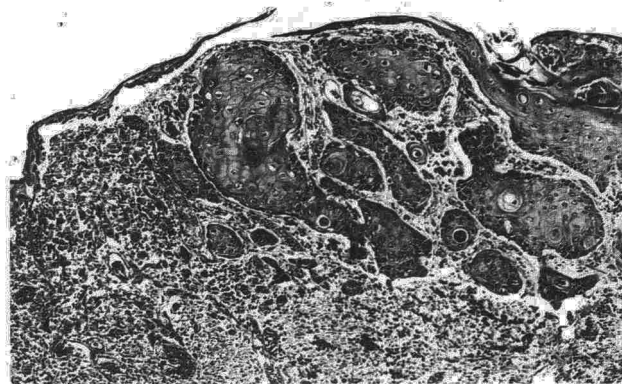


Fig. 5. Superficie pleural con carcinoma epidermoide infiltrante. Numerosos nidos epiteliales han roto la basal e invaden el tejido conjuntivo subyacente. (H-E \times 320).

seno de esa amplia metaplasia escamosa difusa, existen áreas dispersas de displasia intensa y carcinoma *in situ* (fig. 4), que se asocia en otros campos, con zonas de carcinoma microinvasor (fig. 5). La neoplasia se hace francamente invasiva en la pared costal, afectando músculos intercostales y costillas, tal como vimos en la imagen macroscópica (fig. 2). Por último, respecto al pulmón, éste muestra intensa atelectasia con fibrosis intersticial y metaplasia cúbica del revestimiento alveolar, así como bronquiectasias y supuración en las luces bronquiales.

Discusión

El carcinoma escamoso de la pleura es una entidad rara, de la que existen pocas referencias bibliográficas¹⁻⁵. La práctica totalidad de los casos descritos tienen, como antecedentes, el tratamiento con neumotórax extrapleural de una tuberculosis, con desarrollo, en ocasiones, de fístulas y habitualmente asociado a punciones posteriores de relleno³.

Todo ello ha permitido sugerir que este carcinoma puede originarse a partir del trayecto fistuloso, como es bien conocido en otros territorios^{6,7}, o bien en los casos sin fístula, a partir de implantes de células epiteliales tras punciones repetidas o, por último, por un proceso de metaplasia escamosa previa del mesotelio, secundario a una irritación crónica^{3,4}.

Nuestro caso tiene la particularidad de que es el primero descrito en el que, la metaplasia escamosa de la pleura parece el único factor etiopatogénico posible, dado que no se realizó neumotórax extrapleural y, en

ningún momento, pudieron hacerse punciones de evacuación del empiema, ya que la pleura estaba revestida de una auténtica coraza calcárea.

El hecho de que la metaplasia escamosa sea difusa, con múltiples focos de carcinoma *in situ*, además del carcinoma invasor, creemos que sustentan aún más esta patogenia. La posibilidad de implantes celulares postpunción con capacidad de transformación maligna es remota y en estos casos, debería esperarse que la neoplasia fuese un fenómeno puntual y localizado. Por último, los casos secundarios a fístula deberían afectar solamente al trayecto fistuloso o, a lo sumo, a los tejidos de su vecindad, pero nunca a todo el revestimiento pleural.

Por ello, a nuestro juicio y sin poder descartar definitivamente otras posibilidades para casos concretos, creemos que el carcinoma escamoso de la pleura puede originarse a partir de una metaplasia previa de las células mesoteliales, como respuesta a una irritación crónica y dada su capacidad pluripotencial, como es conocido en otros mesotelios⁸.

BIBLIOGRAFÍA

1. Bruce T, Dahlstrom G, Uggla LG. Squamous epithelial cancer of the pleura following extrapleural pneumothorax for pulmonary tuberculosis. *Acta Tuberc Scand* 1960; 38: 261-266.
2. Deaton WR Jr. Carcinoma arising in a chronic empyema cavity. Case report with review of the literature. *Dis Chest* 1962; 42: 563-566.
3. Willen R, Bruce T, Dahlstrom G, Dubiel WT. Squamous epithelial cancer in metaplastic pleura following extrapleural pneumothorax for pulmonary tuberculosis. *Virchows Arch A Pathol Anat and Histol* 1976; 370: 225-231.
4. Ruttner JR, Heinzl S. Squamous-cell carcinoma of the pleura. *Thorax* 1977; 32: 497-500.
5. Prabhakar G, Mitchell IM, Guha T, Norton R. Squamous cell carcinoma of the pleura following bronchopleural fistula. *Thorax* 1989; 44: 1.053-1.054.
6. Brown H, Rivera J. Epidermoid carcinoma arising in a pilonidal sinus. Report of a case and review of the literature. *Int Surg* 1968; 50: 435-440.
7. Horn CV, Templeton AC. Carcinoma developing in a drainage sinus of chronic osteomyelitis of the humerus. *Br J Surg* 1971; 58: 399-400.
8. Burrig KF. Epithelial (true) splenic cysts. *Am J Surg Pathol* 1988; 275-281.