



## Neumonía necrotizante por nocardia en pacientes con SIDA

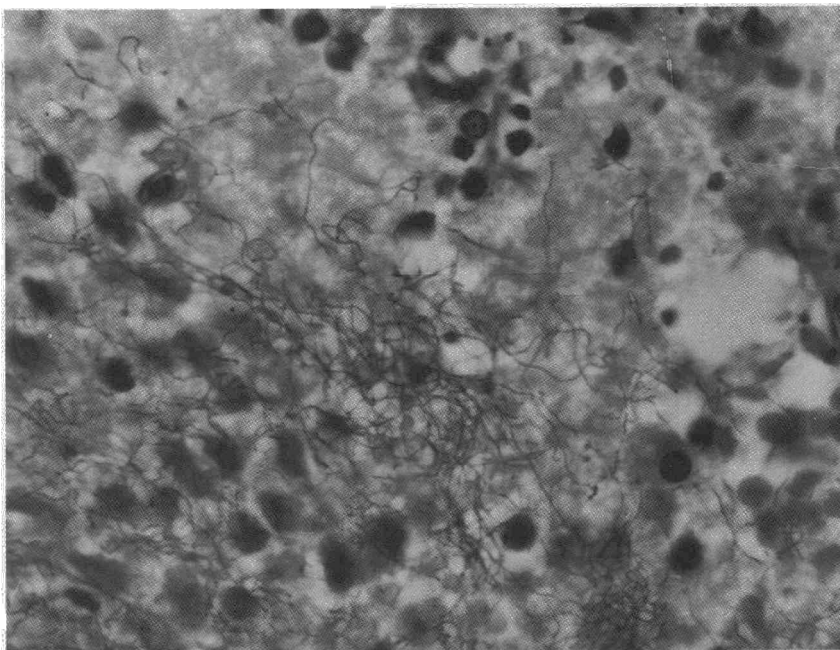
**Sr. Director:** La nocardiosis pulmonar (NP) es una enfermedad común en personas inmunocomprometidas. Se acepta que entre un 44 % y un 51 % de ellas tienen sus vías respiratorias colonizadas por nocardias, lo que indica probable infección<sup>1</sup>. Sin embargo, en el SIDA, la NP está menos descrita<sup>2, 3</sup>. Las razones de esta discrepancia podrían ser: la coexistencia frecuente de nocardias con patógenos más conocidos que enmascaran su presencia, y el extendido uso de sulfamidas para tratamiento y prevención de neumonías por *Pneumocystis carinii* (PC), que también son eficaces para las nocardias<sup>3, 4</sup>. La nocardiosis, no es criterio de inmunodeficiencia en los enfermos VIH positivos<sup>2, 3</sup>. No obstante, ciertos datos experimentales y la mala evolución de la NP en una amplia serie de estos enfermos, han sido mencionados para modificar ese criterio<sup>3</sup>.

Presentamos un caso de NP diagnosticado en la autopsia de un niño con SIDA.

Varón de 8 años de edad, diagnosticado de hemofilia a los 6 meses. En junio de 1987 se descubrió serología positiva para VIH. A partir de entonces presentó múltiples procesos infecciosos (abscesos por *Staphylococcus aureus*, herpes simple y candidiasis orales, retinitis por citomegalovirus, tuberculosis pulmonar y neumonía por PC) y neutropenias repetidas. En marzo de 1990, había ingresado por proceso febril y fue diagnosticado de neumonía. Durante su estancia presentó un panadizo en un dedo. Los cultivos del pus del panadizo, esputos y sangre fueron negativos para bacterias, micobacterias y PC. En noviembre de ese año reingresó por nuevo cuadro febril y disnea. En la analítica de sangre había anemia, neutropenia de  $0,46 \times 10^3$  dl y plaquetopenia. La radiografía de tórax mostraba infiltrados pulmonares bilaterales. Con la sospecha de neumonía por PC, se inicia tratamiento con pentamidina y corticosteroides; a pesar de lo cual la disnea se acentúa y en unas horas fallece.

En la autopsia, ambos pulmones estaban consolidados, con amplias áreas de exudados fibrinosos alveolares, necrosis de tabiques y discreto infiltrado de neutrófilos periféricos. Con tinciones de Ziehl-Neelsen modificado, y técnicas de plata con incubación prolongada, se pusieron de manifiesto numerosos microorganismos filamentosos, ramificados sin formar gránulos, identificados como nocardias (fig. 1). Se observaron además infiltrados focales intersticiales de células plasmáticas con quistes de PC y amplias áreas de edema alveolar. El estudio no incluyó cráneo.

Las nocardias son bacterias difíciles de aislar en los líquidos y fluidos habituales<sup>1, 4, 5</sup> por ello, y debido a las implicaciones terapéuticas que su diagnóstico conlleva, se ha propuesto en los enfermos inmunocomprometidos, el uso precoz de técnicas invasivas<sup>3</sup>. La identificación en tejidos de bacilos débilmente ácido-alcohol resistentes, con las características ya descritas, se acepta como criterio suficiente para el diagnóstico de nocardiosis<sup>4, 5</sup>. Es importante recordar que, debido al procesamiento de las muestras, el carácter ácido-alcohol resistente puede per-



**Fig. 1.** Detalle de nocardias en el exudado alveolar. (Ziehl-Neelsen modificado,  $\times 1.250$ ).

derse en algunas áreas histológicas<sup>5</sup>. La lesión característica de la NP es la supuración y formación de abscesos, pero en nuestro caso predominaron las áreas de necrosis confluentes y el exudado fibrinoso intraalveolar, probablemente debido a la intensa neutropenia del enfermo.

La coexistencia de nocardias y PC es bien conocida<sup>3</sup>. En este caso el PC fue un hallazgo aislado y ocasional, por lo que creemos no ha tenido un papel relevante en el carácter difuso de las lesiones. En relación con este hallazgo es interesante comentar el antecedente de neumonía por PC, pues tanto éste como las nocardias son sensibles a las sulfamidas, si bien en el caso de las nocardias el tratamiento debe de ser mantenido durante al menos 6 meses<sup>3, 4, 6</sup>.

**P. Pérez Cidoncha, E. Marín García y J. Fernández Alonso**

Departamento de Anatomía Patológica.  
Hospital Universitario Virgen del Rocío.  
Sevilla.

1. Barnicoat MJ, Wierzbicki AS, Norman PM. Cerebral nocardiosis in immunosuppressed patients: five cases. *Quarterly Jour Med* 1989; 72:689-698.
2. España Alonso A, Hermida Donate JM, Buzón Rueda L, Ledo Pozueta A. Nocardiosis cutánea e infección por el virus de la inmunodeficiencia humana. *Actas Derm-Sif* 1989; 80:753-755.
3. Kramer M, Uttamchandani RB. The radiographic appearance of pulmonary nocardiosis associated with AIDS. *Chest* 1990; 98:382-385.
4. Wilson JP, Turner HR, Kirchner KA et al. Nocardial infections in renal transplant recipients. *Medicine* 1989; 68:38-57.


5. Symmers W, St C. *Textbook of systemic pathology*. 2.<sup>a</sup> ed. Churchill Livingstone: London 1976; 347-449.

6. Rodríguez JL, Barrio JL, Pitchenik AE. Pulmonary nocardiosis in the acquired immunodeficiency syndrome. *Chest* 1986; 90:912-913.

## Linfangioleiomiomatosis pulmonar. Problemas de diagnóstico diferencial

**Sr. Director:** Hemos leído con interés la nota clínica de Rubio Barlés et al<sup>1</sup>, en la que describen dos casos de linfangioleiomiomatosis (LAM) y señalan la importancia de la tomografía axial computarizada (TAC) en el diagnóstico de esta enfermedad. Coincidiendo totalmente con los comentarios de los autores de este trabajo acerca del papel importante que juega la TAC en el diagnóstico de esta neumopatía, que casi siempre requiere biopsia pulmonar abierta para su confirmación, presentamos un caso de LAM asociada con angiomiolipomas renales y leiomiomas uterinos múltiples y queremos significar la importancia del diagnóstico diferencial, de forma muy particular, con dos procesos que guardan con la LAM características clínicas, de dependencia hormonal e incluso histológicas muy similares: la esclerosis tuberosa (ET) y el leiomioma benigno metastatizante (LBM)<sup>2</sup>.

Se trataba de una mujer de 39 años de edad, sin hábitos tóxicos, que presentaba como único antecedente patológico de interés la existencia de un episodio de neumotórax espontáneo un mes antes de su ingreso en nuestro Servicio. Cuando fue vista en consul-



ta refería disnea de moderados esfuerzos, progresiva, de dos años de evolución, acompañada de tos persistente con expectoración escasa y hemoptisis ocasional de pequeña cuantía. La exploración física era normal. Hemograma, bioquímica, estudios de coagulación y orina: normal. Test de tuberculina: negativo. Baciloscopia y cultivo de Löwenstein del esputo: negativos. ECG: bloqueo incompleto de la rama derecha del haz de His. La radiografía de tórax mostraba un patrón intersticial difuso bilateral de predominio basal, con áreas de panalización. Gasometría basal: pO<sub>2</sub> 60,8 mmHg, pCO<sub>2</sub> 30,4 mmHg, saturación O<sub>2</sub> 90,9%, resto normal. La exploración funcional pulmonar reflejaba un defecto ventilatorio obstructivo severo, con atrapamiento aéreo, aumento de los volúmenes pulmonares, disminución de la capacidad de transferencia del CO, aumento del gradiente alveolo-arterial de O<sub>2</sub> y cicloergometría de baja potencia, sugestiva de elevación de la resistencia arteriolar pulmonar. Se realizó TAC torácica de alta resolución que evidenció un parénquima pulmonar con múltiples cavidades aéreas de diferente tamaño y pared fina. La TAC abdominal mostraba lesiones renales bilaterales compatibles con angiomiolipomas. La TAC cerebral fue normal y el estudio ultrasonográfico reveló leiomiomas uterinos múltiples y un quiste ovárico derecho. Después de biopsia transbronquial inespecífica se realizó biopsia pulmonar abierta, siendo el estudio histopatológico de la muestra concluyente de LAM. Se inició tratamiento con progesterona y tamoxifen, continuando en el momento actual con progesterona tras haberse practicado histerectomía y salpingo-ooforectomía bilateral ante la existencia de clínica ginecológica importante y considerando su patología de base.

Para algunos autores, la LAM puede tratarse de una forma frustrada de la ET<sup>3</sup>. El diagnóstico diferencial a veces no es fácil, ya que la epilepsia y el retraso mental, tan característicos de la ET, aparecen con menor frecuencia en las formas clínicas con participación pulmonar y cuando aparecen dichas manifestaciones pulmonares son indistinguibles clínicamente de las producidas por la LAM. Por otra parte, la presencia renal de angiomiolipomas múltiples y bilaterales son característicos de la ET<sup>4</sup>; en nuestro caso guardaban estas características.

La falta de componente hereditario y de lesiones intracraneales u otros signos/síntomas propios de la ET (adenomas sebáceos, epilepsia, retraso mental, lesiones oculares), así como lo infrecuente de la afectación pulmonar (0,1-1 %) en esta enfermedad sistémica<sup>5</sup>, nos permitió descartarla.

Al presentar la paciente miomas uterinos, el diagnóstico diferencial con LBM era obligado. En esta enfermedad, el neumotórax espontáneo es raro, las alteraciones en la función pulmonar son menos severas, siendo también menos característico el patrón radiológico intersticial, sobre todo la panalización, exige la presencia de mioma uterino y la respuesta al tratamiento mediante ovariectomía es más favorable. De cualquier manera, en aquellos casos en que se diagnostica la LAM en las fases iniciales, cuando las manifestaciones clínicas-radiológicas y funcionales son menos llamativas, será el análisis anatomo-

patológico el estudio definitorio, siendo característica de la LAM la presencia de nódulos de músculo liso en relación directa con vasos sanguíneos y linfáticos, en los límites de las lesiones enfisematosas, mientras que en el LBM aparecen dispersos de modo aleatorio, sin clara definición perilinfática.

En conclusión, nos parece de interés incluir el estudio abdominopélico en los casos de LAM, a fin de descartar con mayor certeza la existencia de LBM, si consideramos además que la actitud terapéutica futura en ambos casos puede ser muy distinta valorando la posibilidad de inclusión en protocolos de trasplante pulmonar los casos terminales de LAM<sup>6</sup>, ya que ningún tratamiento de otro tipo ha conseguido prolongar la supervivencia de estos pacientes.

**F.R. Villegas Fernández, J. Calderón Alvarez y L. Callol Sánchez**

Servicio de Neumología.  
Hospital del Aire.  
Madrid.

1. Rubio Barlés PJ, Castillo Escudero JJ, Ramo Garza M et al. Dos nuevos casos de linfangioleiomiomatosis pulmonar. Aportación de la tomografía computarizada. Arch Bronconeumol 1991; 27:274-276.
2. Banner AS, Carrington ChB, Emory WB et al. Efficacy of oophorectomy in lymphangioleiomyomatosis and benign metastasizing leiomyoma. N Engl J Med 1981; 305:204-209.
3. Valensi QJ. Pulmonary lymphangiomyoma. A probable form frust of tuberous sclerosis. A case report and survey of the literature. Am Rev Respir Dis 1973; 108:1.411-1.415.
4. Monteforte WJ, Kohlen PW. Angiomyolipomas in a case of lymphangiomyomatosis syndrome: relationship to tuberous sclerosis. Cancer 1974; 34:317-321.
5. Rudolph RI. Pulmonary manifestations of tuberous sclerosis. Cutis 1981; 27:82-84.
6. Wellens F, Estenne M, De Francquen P et al. Combined heart-lung transplantation for terminal pulmonary lymphangioleiomyomatosis. J Thorac Cardiovasc Surg 1985; 89:872-876.

### Un caso raro de neumonía nosocomial producida por *Neisseria meningitidis*

**Sr. Director:** La neumonía por *Neisseria meningitidis* se ha considerado desde siempre como complicación metastásica de la bacteriemia por este germen<sup>1</sup>. Más adelante se ha demostrado una puerta de entrada por vía aérea, por inhalación y microaspiraciones, en las llamadas neumonías primarias<sup>2</sup>. Desde la pandemia de gripe de 1917, cuando se describieron los primeros casos documentados de esta enfermedad<sup>3</sup>, poco más se ha escrito del papel de *N. meningitidis* como germen patógeno del tracto respiratorio por lo que se ha considerado a *N. meningitidis* como patógeno raro en la afectación pulmonar, además su clínica es indistinguible res-

pecto a la de otros gérmenes más comunes<sup>4</sup> y su respuesta a los antibióticos de uso habitual es buena<sup>1</sup>. Estas circunstancias han dado lugar a la escasa utilización de medios de cultivo específicos para este germen con muestras procedentes del tracto respiratorio.

A raíz de un caso registrado por nosotros en febrero de 1990<sup>5</sup> se incorporaron al protocolo de investigación microbiológica los medios de cultivo específicos para esta bacteria (Tayer-Martin); sin resultados hasta el caso que presentamos. Revisando la literatura, hemos encontrado otro caso similar descrito por Rose et al<sup>6</sup>, por lo que creemos que éste es uno de los primeros casos descritos de neumonía nosocomial por este germen.

Se trata de una enferma de 62 años obesa, alérgica a penicilina, que ingresa en la Unidad de Cuidados Intensivos con síntomas de infección respiratoria de dos días de evolución, con grave insuficiencia respiratoria e importante trabajo respiratorio. Radiológicamente, se apreciaba consolidación alveolar en lóbulo inferior izquierdo y lingula. Análiticamente, se objetivó importante leucocitosis y desviación izquierda y una grave hipoxemia. Una de las principales sospechas diagnósticas fue que se tratara de neumonía por *Legionella pneumophila*, siendo tratada con ventilación mecánica y con eritromicina (1 g/6 horas), tobramicina (100 mg/12 horas) y rifampicina (400 mg/día). Con posterioridad, pero dentro de las primeras 24 horas, se realiza fibrobroncoscopia con cepillo telescópico, lavado broncoalveolar y aspirado bronquial, siendo sus resultados, así como las serologías seriadas, negativos. Mejora lentamente, manteniéndose afebril tras 10 días de evolución, iniciando el destete permitiendo su extubación definitiva el día 22. Es dada de alta de nuestro Servicio 30 días después de su ingreso, tras haber desaparecido la imagen radiológica de condensación y suspendiéndose el tratamiento antibiótico. Tres días más tarde, estando ingresada en el Servicio de Neumología, comienza nuevamente con fiebre así como con tos productiva, reapareciendo consolidación en lóbulo inferior izquierdo. Se realiza fibrobroncoscopia, sin antibioterapia previa, observándose importantes signos inflamatorios en ambos bronquios, con abundante exudado purulento sobre todo en el bronquio izquierdo con la realización de cepillado con el catéter telescópico creciendo > 100.000 ufc/ml de *N. meningitidis* resistente a colimicina-polimixina, trimetoprim-sulfametoxazol y vancomicina y aspirado bronquial con abundantes colonias de pseudomonas y escasas colonias de *N. meningitidis*. No se practicó lavado broncoalveolar por la situación respiratoria límite. Dado el gran crecimiento de colonias de este germen en el cepillado telescópico, se considera al meningococo como agente patógeno de esta neumonía, aún aplicando los criterios más rigurosos<sup>7</sup>. A pesar del tratamiento empírico previo a los hallazgos microbiológicos con amikacina (500 mg/12 horas) y tianamicina (1 g/6 horas), a los que era teóricamente sensible, la enferma sufre insuficiencia respiratoria grave con abundantísimas secreciones bronquiales, acidosis respiratoria y fiebre obligando a reingreso en UCI, aplicando nuevamente ventilación asistida, siendo dada de alta de la unidad 25 días más tarde, tras una evolución paralela al in-