

Carcinoma mucoepidermoide. Localización periférica

A. Pena y A. Balóira

Sección Neumología. Hospital Montecelo. Pontevedra.

Los tumores mucoepidermoides del pulmón son neoplasias raras cuyo origen se cree que estriba en el epitelio ductular del árbol traqueobronquial proximal y por tanto fácilmente visibles y diagnosticables con la fibrobroncoscopia. Existe bastante confusión acerca de la evolución clínica de estos tumores, así como del tratamiento de elección. Presentamos un caso de tumor mucoepidermoide situado periféricamente en el pulmón sin relación con la vía aérea.

Arch Bronconeumol 1993; 29:86-87

Introducción

El carcinoma mucoepidermoide de pulmón es un tumor raro descrito por primera vez por Smetana en 1952¹. Aunque su incidencia es difícil de establecer, se calcula que representa aproximadamente en torno al 0,1 % de las neoplasias primitivas de pulmón². Poco más de 100 casos han sido descritos en la literatura. Histológicamente se caracterizan por la coexistencia de células epidermoides, células productoras de moco y células intermedias. La presentación habitual suele ser como una masa intraluminal que frecuentemente produce atelectasia o neumonitis postobstructiva.

El motivo que nos induce a presentar este caso es la rareza del tumor, junto a algunos hallazgos inusuales del mismo.

Caso clínico

Paciente varón de 39 años, fumador de 25 cigarrillos/día, trabajador en soldadura. No refería antecedentes patológicos de interés. Acude a consulta por presentar desde hace unas semanas molestias vagas en ambos hemitórax que se exacerbaban con la tos y movimientos respiratorios. Se acompañaban de tos y expectoración verdosa. No refería fiebre, hemoptisis o disnea.

La exploración física fue rigurosamente normal. No se evidenciaban adenopatías cervicales, axilares o inguinales. La auscultación pulmonar no mostró datos de interés. Los estudios analíticos de rutina se encontraron en los límites de la normalidad salvo una VSG de 42 mm a la primera hora.

Recibido el 6-10-1992 y aceptado el 21-10-1992.

Mucoepidermoid carcinoma. Peripheral localization

Mucoepidermoid tumors of the lung are rare neoplasms whose origin is believed to lie in the ductular epithelium of the proximal tracheobronchial tree and are thus easily visible and diagnosticable with fiberoptic bronchoscopy. The clinical evolution of these tumors is not clear, nor is the treatment of choice. The case of a mucoepidermoid tumor peripherally located in the lung with no relation to the airway is presented.

En la radiografía de tórax se apreciaba un nódulo pulmonar de unos 2 cm de diámetro localizado a nivel de la língula, de bordes bien definidos, sin calcificación ni cavitación (fig. 1). El paciente aportaba una Rx de torax realizada 3 años antes, en la que se observaba una lesión de las mismas características, aunque con un diámetro de 1,5 cm. La TAC torácica confirmó la presencia de dicha lesión a nivel de la língula, sin evidencia de adenopatías hiliomedias-tínicas, ni otro tipo de alteraciones.

Se realizó broncoscopia que fue normal, así como la citología del aspirador bronquial.

Se practicó toracotomía más exéresis del nódulo pulmonar. El estudio anatomopatológico mostró un nódulo par-
ducco de 2,5 cm de diámetro, de consistencia aumentada y

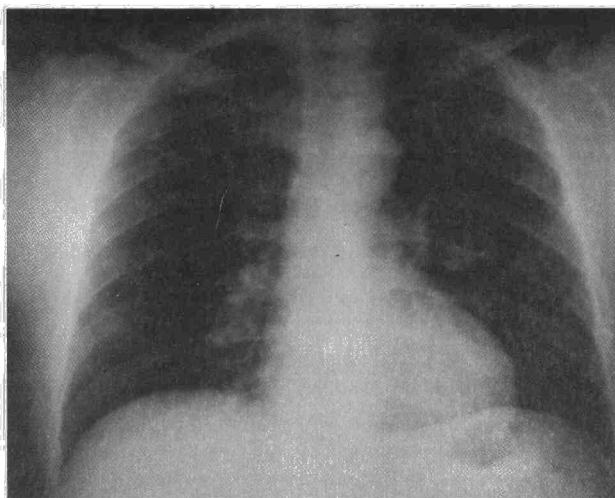


Fig. 1. Rx posteroanterior de torax, con nódulo pulmonar a nivel de la língula.



aparición encapsulada. Su examen microscópico descubría una proliferación neoplásica dispuesta en forma de estructuras túbulo-acinares y constituidas por dos tipos celulares diferentes. Uno representado por células mucosas con citoplasma espumoso y otro de características escamosas y apariencia citológica benigna y había abundante depósito de mucina, tanto intra como extracelularmente. El diagnóstico definitivo fue de carcinoma mucoepidermoide de bajo grado de malignidad.

Actualmente, tras dieciocho meses de la extirpación quirúrgica, el paciente permanece asintomático y sin signos de recidiva de la enfermedad.

Discusión

Los tumores mucoepidermoides se originan habitualmente en la tráquea y grandes bronquios a partir de las glándulas salivares menores que tapizan el árbol traqueobronquial. Son por tanto tumores de localización central fácilmente accesibles al broncoscopio. El comportamiento clínico de estos tumores está en relación con sus características histológicas, clasificándose en dos grupos, de alto y bajo grado³. La mayoría de los tumores de bajo grado y un porcentaje elevado de los de alto grado (un 75 %) tienen un curso clínico benigno, aunque hay casos descritos de tumores que habían sido clasificados como de bajo grado y posteriormente presentaron un comportamiento clínico agresivo con aparición de metástasis a distancia.

Para algunos autores como Turnbull⁴, estos tumores deben ser considerados siempre malignos y por tanto deberían ser tratados de forma similar al carcinoma broncopulmonar. A ello hay que añadir la dificultad que en ocasiones se plantea para diferenciar a estos tumores del carcinoma adenoescamoso pulmonar. Dado que esta diferenciación es importante desde el punto de vista terapéutico, Klacsmann⁵ propone los siguientes criterios que definen al tumor mucoepidermoide de alto grado: 1) Localización en el árbol bronquial proximal con componente exofítico endobronquial; 2) la superficie epitelial no muestra cambios de carcinoma *in situ*; 3) el tumor contiene una mezcla de áreas glandulares y láminas sólidas, pero carece de

queratinización celular y de formación de perlas escamosas; 4) presenta áreas de transición a tumor mucoepidermoide de bajo grado. Los tumores adenoescamosos se originan en los bronquiolos terminales y con frecuencia se asocian a cicatrices parenquimatosas, tienen un comportamiento mucho más agresivo, con metástasis linfáticas precozmente y una supervivencia media de unos 13 meses⁶.

El caso descrito por nosotros tiene la particularidad de presentarse como un nódulo pulmonar solitario sin relación con la vía aérea. Este tipo de presentación es excepcional, habiendo sólo un caso descrito en la literatura⁷. Existen, no obstante, otros casos no bien especificados, en los cuales broncoscópicamente no se demostraron alteraciones, por lo que podrían corresponder a este tipo de tumores^{5,8}. En nuestro paciente se puede descartar que la lesión sea una metástasis de un carcinoma de glándulas salivales, dado que éstas eran normales y la evolución del paciente no mostró alteraciones a dicho nivel.

Este caso plantea nuevos interrogantes acerca del origen de este infrecuente tumor.

BIBLIOGRAFÍA

1. Smetana HF, Iverson L, Swan LL. Bronchogenic carcinoma: an analysis of 100 autopsy cases. *Mil Surgeon* 1952; 111:335-351.
2. Conlan AA, Payne WS, Woolner LB, Sanderson DR. Adenoid cystic carcinoma (cylindroma) and mucoepidermoid carcinoma of the bronchus. Factors affecting survival. *J Thorac Cardiovasc Surg* 1978; 76:369-377.
3. Yousem SA, Kochholzer L. Mucoepidermoid tumors of the lung. *Cancer* 1979; 60:1.346-1.352.
4. Turnbull AD, Huvos AG, Goodner JT, Foote FW. Mucoepidermoid tumors of bronchial glands. *Cancer* 1971; 28:539-544.
5. Klacsmann PG, Olson JL, Eggleston JC. Mucoepidermoid carcinoma of the bronchus: An electron microscopic study of the low grade and the high grade variants. *Cancer* 1979; 43:1.720-1.733.
6. Fitzgibbons PL, Kern WH. Adenosquamous carcinoma of the lung. *Hum Pathol* 1985; 16:463-466.
7. Green LK, Gallion TL, Gyorkey F. Peripheral mucoepidermoid tumour of the lung. *Thorax* 1991; 46:65-66.
8. Axelsson C, Burcharth F, Johansen A. Mucoepidermoid lung tumours. *J Thorac Cardiovasc Surg* 1973; 65:902-908.