



**Síndrome de Sjögren con manifestaciones pulmonares asociado a esclerodermia: a propósito de un caso**

**Sr. Director:** El síndrome de Sjögren (SS) es una enfermedad crónica inflamatoria de naturaleza autoinmune, caracterizada por una infiltración linfocitaria de las glándulas salivares y lacrimales. La enfermedad no queda limitada a las glándulas exocrinas, sino que puede afectar a cualquier órgano de la economía, entre ellos al pulmón. Se presenta de forma aislada (SS primario) o asociado a otras enfermedades del tejido conectivo (SS secundario)<sup>1</sup>. Presentamos el caso de una paciente que, 3 años después de ser diagnosticada de SS con afectación pulmonar sintomática, desarrolló lesiones cutáneas de esclerodermia, siendo esta una conectivopatía de solapamiento poco común<sup>2</sup>.

Mujer de 70 años sin hábitos tóxicos ni antecedentes familiares de interés. Como antecedentes personales había sido diagnosticada 15 años antes de parotiditis crónica bilateral y xerosis conjuntival. Su enfermedad actual comenzó 3 meses antes del ingreso, con un cuadro de tos seca y disnea progresiva (que llegó a hacerse de mínimos esfuerzos), acompañadas de astenia, anorexia y pérdida de peso. En la exploración física destacaba la sequedad intensa de mucosa oral y ocular; no se advertían lesiones dérmicas y la prueba de provocación del fenómeno de Raynaud fue negativa. La auscultación pulmonar mostraba estertores crepitantes en el tercio inferior del hemitórax izquierdo. En el estudio analítico encontramos una VSG de 60 mm, hemograma, coagulación y bioquímica normales. Proteinograma con elevación de la fracción gammaglobulina (21%). Cuantificación de

inmunoglobulinas séricas normales. Factor reumatoide: látex 287 U/ml (valores normales 0-60) y Waaler Rose positivo al 1/40. Fenómeno LE negativo. ANA 1/160, con patrón moteado. Anti-ADN, anti-RNP, anti-Sm, antimitocondriales, antimúsculo liso y anti-SS-B, negativos. Anti-SS-A positivos. HLA DR3, DR4. Complemento en sangre: C3 75 mg% (valores normales 83-177 mg%) y C4 7 mg% (valores normales 15-45 mg%). Gasometría arterial: PaO<sub>2</sub> 67 torr, PaCO<sub>2</sub> 39 torr, pH 7,40. En la radiografía de tórax se podía observar un patrón intersticial reticulonodular en campos pulmonares inferiores, con densidades alveolares sobreañadidas de predominio en el lado izquierdo (fig. 1).

La prueba de Schirmer fue positiva y la biopsia de mucosa labial mostró un infiltrado inflamatorio linfocitario englobando algunas luces de las glándulas salivares menores. En la fibrobroncoscopia observamos estenosis por protrusión en el bronquio del segmento superior de la lengua. Biopsia transbronquial: infiltrados inflamatorios linfoplasmocitarios de predominio perivascular y acúmulos de tejido linfoide. Pruebas funcionales respiratorias: FEV<sub>1</sub> 2,06 l (115%), FVC 2,47 l (98%), TLC 3,77 l (88%), FRC 2,4 l (100%), FEF<sub>25-75</sub> 2,24 l/min (105%) y DLCO<sub>sb</sub> 9,31 ml/min/torr (46%).

En el caso que presentamos, la paciente reunía los criterios para el diagnóstico de certeza de SS<sup>3</sup>. Las pruebas funcionales y el estudio histológico confirmaron una afección pulmonar intersticial difusa por dicha enfermedad<sup>4-6</sup>. Se inició tratamiento con prednisona (dosis inicial de 1 mg/kg de peso), con mejoría de la sintomatología que se mantuvo tras su retirada definitiva un año después. Las radiografías de tórax y los estudios funcionales respiratorios sucesivos han mostrado estabilidad de su enfermedad (fig. 2). Aunque en el momento del diagnóstico no presentó signos de otra enfermedad concomitante del tejido conectivo, la existencia de anti-SS-A con ausencia de anti-SS-B sugería

un SS secundario<sup>7</sup>. Transcurridos 3 años de seguimiento aparecieron lesiones dérmicas en el tronco y miembros superiores, en forma de placas con una zona central blanquecina e indurada y la periferia de color violáceo. Se realizó una biopsia de piel, en la que se observó un infiltrado inflamatorio linfocitario dérmico perivascular, compatible con el estadio inicial de la esclerodermia. No existen, por el momento, signos de afectación multisistémica por esta enfermedad.

Este caso pone de manifiesto la necesidad de una cuidadosa valoración ante cualquier sintomatología que aparezca en el curso evolutivo de los pacientes diagnosticados de SS. La posible asociación de otra enfermedad autoinmune, así como la eventual transformación a un linfoma, hacen recomendable la utilización de maniobras invasivas para obtener el diagnóstico de certeza ante toda nueva lesión.

**E. Martínez Moragón, D. Nauffal y A. de Diego**

Servicio de Neumología.  
Hospital Universitario La Fe. Valencia.

1. Talal N. Sjögren's Syndrome. En: Samter M, Talmage DW, Frank MM, Austen KF, Claman HN, editores. Immunological diseases [4.ª ed.] Boston: Little Brown and Company, 1988; 1.501-1.507.
2. Rasker JJ, Jayson MI, Jones DE, Matthews R, Burton JL, Rhys-Davies E, Burton PA. Sjögren's syndrome in systemic sclerosis. A clinical study of 26 patients. Scand J Rheumatol 1990; 19: 57-65.
3. Fox RI, Robinson CA, Curd JG, Kozin F, Howell FV. Sjögren syndrome: proposed criteria for classification. Arthritis Rheum 1986; 29: 577-585.
4. Wiedemann HP, Matthay RA. Pulmonary manifestations of the collagen vascular diseases. Clin Chest Med 1989; 10: 677-722.

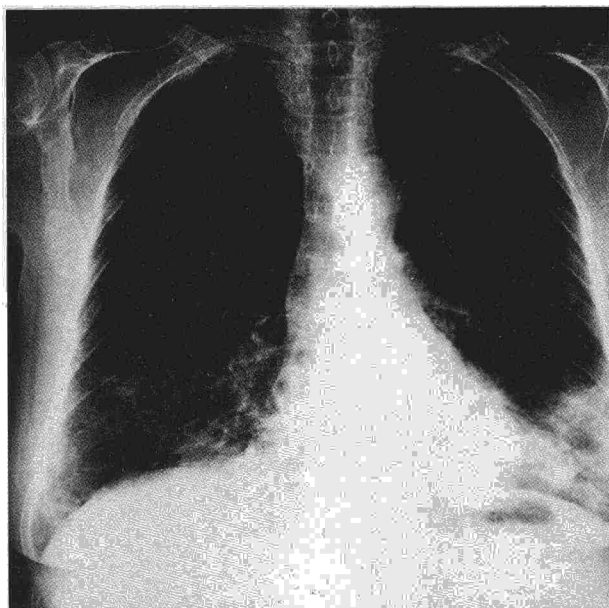


Fig. 1. Radiografía de tórax al inicio del cuadro clínico.

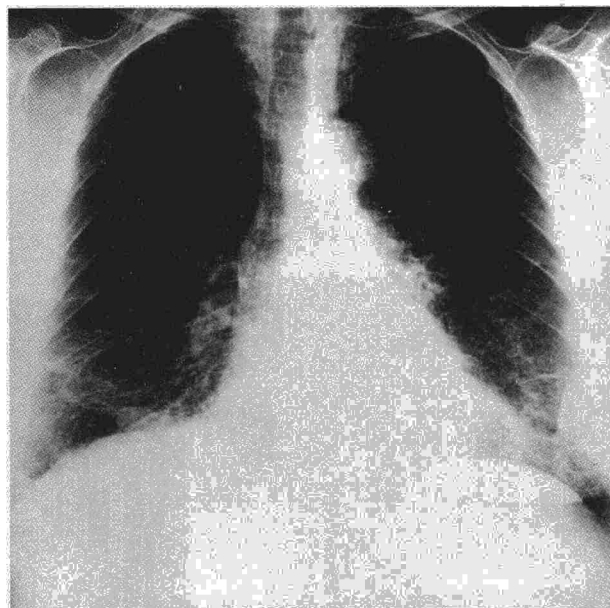


Fig. 2. Radiografía de tórax realizada 3 años después. Se aprecia estabilidad de las alteraciones iniciales.



5. Constantopolus SH, Papadimitriou CS, Moutsopoulos HM. Respiratory manifestations in primary Sjögren's syndrome. A clinical, functional and histologic study. *Chest* 1985; 88: 226-229.

6. King TE, Dunn TL. Connective tissue disease. En: Schwarz MI, King TE, editores. *Interstitial lung disease*. Toronto: BC Decker Inc 1988; 171-210.

7. Condemni JJ. The autoimmune diseases. *JAMA* 1992; 268: 2.882-2.892.

(B) nueve (4 niños y 5 niñas) con una edad media de 7,3 años. El grupo A recibió un programa de ejercicios respiratorios de yoga tres veces por semana, durante 12 meses. Ambos grupos estuvieron sujetos al control y tratamiento farmacológico por parte del mismo equipo de salud. Se evaluaron el número de crisis asmáticas presentadas previo al ingreso en el programa (rango: 12-24 meses) y las presentadas después del mismo (12 meses). El grupo A presentó una media de  $2,0 \pm 0,22$  crisis por año antes del programa de yoga, mientras que éstas se redujeron a  $1,1 \pm 0,27$  después del mismo, con una diferencia estadísticamente significativa ( $p < 0,001$ ). Por el contrario, el grupo control, que mostró una media de crisis algo mayor ( $3,1 \pm 0,81$ ), no evidenció cambios durante el período de seguimiento ( $3,4 \pm 0,65$ ) (tabla I). El estudio estadístico se realizó mediante la prueba de la t de Student. La aceptación del programa, evaluado mediante una encuesta, reveló resultados satisfactorios en todos sus apartados entre los niños asmáticos y sus padres.

Por todo ello, concluimos que, en los pacientes estudiados, un programa de ejercicios respiratorios de yoga ha permitido reducir el número de crisis del grupo tratado. Con ello, suponemos que hemos mejorado la calidad de vida, tanto de los niños como de sus familiares. Debemos mencionar que estas terapéuticas deben estar integradas dentro de un programa de atención global al asmático<sup>7</sup>, y que son precisos más estudios para definir los beneficios sanitarios proporcionados por la aplicación de los ejercicios de yoga en el tratamiento del asma bronquial.

R. Coll\* y A. Tello\*\*

\*Unidad de Rehabilitación Pulmonar.  
Hospital Universitari Germans  
Triás i Pujol. Badalona. Barcelona.  
\*\*Área Básica de Salud. Passeig de Sant  
Joan. Barcelona.

1. Picado C, Benlloch E, Casan P, Duce F, Manresa F, Perpiña M, Sanchís J. Recomendaciones para el tratamiento del asma en los adultos. *Arch Bronconeumol* 1993; 29 Supl 2: 8-13.

2. Parker SR, Mellins RB, Sogn DD. Asthma education: a national strategy. *Am Rev Respir Dis* 1989; 140: 848-853.

3. Stanescu DC, Nemery B, Verter C, Marchal C. Pattern of breathing and ventilatory response to CO<sub>2</sub> in subjects practicing hatha-yoga. *J Appl Physiol* 1981; 51: 1.625-1.629.

4. Singh V, Wisniewski A, Britton J, Tattersfield A. Effect of yoga breathing exercises (pranayama) on airway reactivity in subjects with asthma. *Lancet* 1990; 335: 1.381-1.383.

5. Nagarathna R, Nagendra HR. Yoga for bronchial asthma: a controlled study. *Br Med J* 1985; 291: 1.077-1.079.

6. Jain SC, Rai L, Valecha A, Jha UK, Bhatnagar SO, Ram K. Effect of yoga training on exercise tolerance in adolescents with childhood asthma. *J Asthma* 1991; 28: 437-442.

7. Cox NJ, Hendricks JC, Binkhorst RA, Van Herwaarden CL. A pulmonary rehabilitation program for patients with asthma and mild chronic obstructive pulmonary diseases (COPD). *Lung* 1993; 171: 235-244.

**Yoga en el asma bronquial**

Sr. Director: Sobre las recomendaciones para el tratamiento del asma en los adultos del Grupo de Trabajo de Asma e Hiperreactividad Bronquial de SEPAR, publicadas recientemente<sup>1</sup>, querriamos puntualizar algunos aspectos del apartado "Acupuntura, homeopatía y otros tratamientos complementarios". Se sabe sobre otras formas de tratamiento no farmacológico para el asma, como son las ionizaciones, homeopatía y acupuntura, de las que existen sólo evidencias anecdóticas. Sin embargo, el yoga, que ni tan sólo es mencionado en este apartado, es una terapia útil para el control del asma, que a pesar de su desconocimiento por parte de la medicina oficial dispone de evidencias científicas que avalan este procedimiento terapéutico.

El tratamiento del asma con yoga no sólo ha mostrado beneficios en el área educativa, parcela importante en el manejo del asmático<sup>2</sup>, sino también en la fisiología de la respiración. Stanescu et al<sup>3</sup> hallan en un grupo de practicantes avanzados de yoga-hatha, respecto a un grupo control, una disminución de la ventilación y de la frecuencia respiratoria así como un aumento del volumen corriente. La respuesta ventilatoria al anhídrido carbónico y la PCO<sub>2</sub> al final del volumen corriente es significativamente más elevada en grupo de practicantes del yoga. La hiperreactividad bronquial está reducida, determinada por un incremento significativo en la dosis de histamina necesaria para provocar una reducción del 20% en FEV<sub>1</sub> durante la realización de ejercicios respiratorios de pranayama<sup>4</sup>. Nagarathna y Nagendra<sup>5</sup> hallaron una reducción en el número de ataques, en la utilización de fármacos y en el absentismo escolar, después de seguir un programa de yoga. Recientemente Jain et al<sup>6</sup> han constatado un incremento en la función pulmonar y en la capacidad al ejercicio en el grupo de asmáticos tratados con yoga, respecto al grupo control.

Nosotros hemos estudiado 30 niños afectados de asma leve pertenecientes a un Área Básica de Salud de Barcelona. Los pacientes se distribuyeron aleatoriamente en 2 grupos. En el grupo de intervención (A) participaron 21 pacientes (14 niños y 7 niñas) con una edad media de 7,8 años y en el grupo control

**Derrame pleural eosinofílico. Dos casos de etiología diferente**

Sr. Director: El derrame pleural eosinofílico (DPE) es una entidad con un significado clínico incierto que cuando se presenta plantea numerosas posibilidades diagnósticas<sup>1</sup>. Quisiéramos aportar nuestra experiencia con 2 casos de DPE de diferente etiología.

Caso 1. Varón de 59 años, fumador de 20 cigarrillos/día y con antecedentes de broncopatía crónica y miocardiopatía dilatada. Consultó por dolor costal izquierdo de inicio brusco, de características pleuríticas y aumento de su disnea habitual. En el examen físico destacaba: temperatura de 36,7°C, TA 120/80 mmHg, auscultación cardíaca con arritmia completa a 98 latidos por minuto y semiología de derrame pleural izquierdo en la exploración pulmonar. El hemograma, VSG, estudio de coagulación, bioquímica sanguínea y marcadores tumorales fueron normales. La gasometría arterial mostró un pH de 7,38, pCO<sub>2</sub> de 36 mmHg y pO<sub>2</sub> de 64 mmHg. En la radiología de tórax se observó una cardiomegalia global y un derrame pleural izquierdo. En la toracocentesis se obtuvo un líquido serohemático con 2.000 céls/µl (68% linfocitos, 20% eosinófilos y 12% neutrófilos) y características de exudado. Los estudios citológicos y microbiológicos fueron negativos y la determinación de ADA normal. La gammagrafía pulmonar de perfusión reveló defectos segmentarios y subsegmentarios altamente indicativos de tromboembolismo pulmonar. La flebografía de miembros inferiores fue normal. La ecocardiografía mostró datos característicos de miocardiopatía dilatada, sin evidencia de trombos murales. Se instauró tratamiento anticoagulante con buena evolución clínica.

Caso 2. Varón de 53 años, fumador de 30 cigarrillos/día que consultó por cuadro de tos con abundante expectoración blanquecina y pérdida de peso. En la exploración física se observó un paciente con estado general conservado, delgado y afebril. En la auscultación pulmonar había una hipoventilación basal derecha; el resto de la exploración fue normal. El hemograma mostró una eosinofilia de 1.230 céls./µl. La bioquímica y el estudio de coagulación fueron normales. La VSG fue de 22 mm en la primera hora y la determinación de antígeno carcinoembrionario de 22 ng/ml (normal < 10). La radiografía de tórax evidenció un derrame pleural derecho y una atelectasia de lóbulo medio. El estudio de líquido pleural puso de manifiesto un exudado, con 4.500 céls./µl (40% linfocitos, 42% neutrófilos y 18% esinófilos). Los estudios citológicos y microbiológicos fueron negativos y el valor de ADA normal. La broncosco-

TABLA I  
Número de crisis asmáticas

Número de crisis	Pretratamiento	Posttratamiento	
Grupo A	2,0 ± 0,22	1,1 ± 0,27	p < 0,001
Grupo B	3,1 ± 0,81	3,4 ± 0,65	NS