

Rotura cardíaca tras traumatismo torácico cerrado

L.M. Rabanal, R. Mons*, J.M. Maestre, M. Mariñán* y J. Ortega*

Departamento de Anestesiología y Reanimación. *Departamento de Cirugía Torácica. Hospital Universitario Marqués de Valdecilla. Santander.

Se describe el caso de una mujer de 39 años de edad que sufrió una rotura de la aurícula izquierda por traumatismo torácico cerrado en un accidente de circulación. La rotura de cámaras cardíacas tras traumatismo no es infrecuente, sin embargo la supervivencia inmediata es muy rara. La paciente presentada fue dada de alta del hospital sin secuelas.

Arch Bronconeumol 1994; 30: 365-367

Rupture of the heart after non-penetrating chest trauma

We describe a 39-year-old woman who suffered rupture of the left auricula as a result of a non-penetrating chest wound received in a traffic accident. Rupture of the heart chambers after trauma is not infrequent, but survival is extremely rare. The patient was released from care and has suffered no subsequent complications.

Introducción

La lesión cardíaca en forma de contusión es una complicación común de los traumatismos torácicos cerrados. Sin embargo, la rotura cardíaca generalmente es un hallazgo necrópsico dada la poca frecuencia con que el enfermo logra llegar vivo al hospital. Pocos casos de rotura cardíaca traumática con supervivencia prolongada han sido descritos en la literatura. Presentamos el caso de una enferma que sufrió un traumatismo cerrado complicado con una rotura de la aurícula izquierda, manifestada con hemotórax masivo, que fue diagnosticada durante la realización de una esplenectomía, tratada y dada de alta del hospital sin secuelas.

Caso clínico

Se describe el caso de una mujer de 39 años de edad que sufrió un accidente de circulación al colisionar su coche frontalmente contra otro. La mujer iba en el asiento de al lado del conductor. El accidente tuvo lugar a 55 km del hospital y el tiempo transcurrido hasta su llegada fue de 45 min.

Correspondencia: Dr. J.M. Maestre.
Isabel II, 15, 5.º izqda. 39002 Santander.

Recibido: 2-11-93; aceptado para su publicación: 16-11-93.

La enferma ingresó en urgencias consciente, desorientada, aunque con tendencia al sueño, en situación de shock (tensión arterial [TA] de 60/20 mmHg), motivo por el cual fue ingresada en la unidad de cuidados intensivos (UCI) donde fue intubada y ventilada mecánicamente. A la exploración física destacaban severa palidez de piel y mucosas, mala perfusión periférica, hematoma torácico en el trayecto del cinturón de seguridad del automóvil, hipoventilación en hemitórax izquierdo, crepitación en hemitórax izquierdo compatible con fracturas costales y deformidad en el antebrazo izquierdo. Se realizó una radiografía de tórax y se extrajeron muestras para analítica sanguínea. Ante la persistencia del cuadro de shock, que no revirtió con la sobrecarga líquida, se practicó una punción lavado peritoneal que resultó positiva, motivo por el que fue trasladada a quirófano para realizar una laparotomía urgente. Ésta puso de manifiesto las siguientes lesiones: hemoperitoneo de 700 ml, rotura de bazo, desgarró del epiplón mayor, contusión hepática, hematoma retroperitoneal, así como descenso del hemidiafragma izquierdo compatible con hemotórax. La sospecha de hemotórax fue confirmada mediante la radiografía de tórax (fig. 1), colocándose percutáneamente un tubo de drenaje torácico (n.º 30). Tras su colocación se objetivó la salida rápida de hasta 2.000 ml de sangre en 4 minutos, motivo por el cual se clampó el tubo. Ante la sospecha de rotura cardíaca o de grandes vasos se avisó al cirujano torácico, quien practicó una toracotomía lateral izquierda (sexto espacio intercostal), evidenciándose hemotórax masivo con rotura pericárdica y de aurícula izquierda de 3 mm de longitud. Se procedió al pinzamiento lateral de la pared

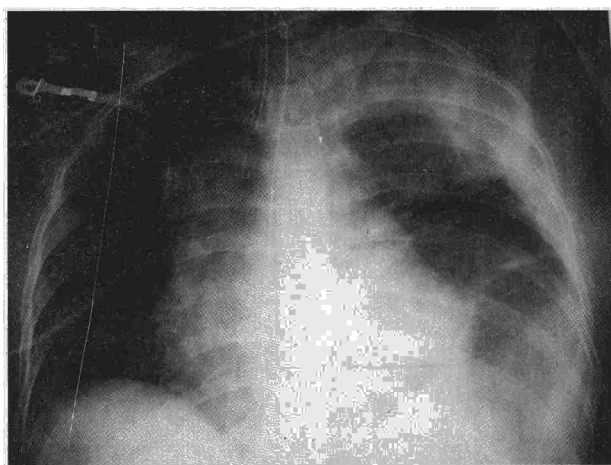



Fig. 1. Radiografía de tórax que confirma la existencia de hemotórax.

auricular rasgada y a su posterior sutura con Prolene® 00. Se colocó un drenaje pleural izquierdo y se cerró por planos. Durante todo el procedimiento quirúrgico la TA sistólica no superó los 80 mmHg, a pesar del aporte masivo de cristaloides, sangre y hemoderivados. Dada la práctica exanguinación de la enferma durante toda la intervención se instauró una perfusión de adrenalina para mantener la actividad cardiocirculatoria.

La situación hemodinámica permaneció inestable durante las primeras 48 horas, y precisó transfusiones masivas de unidades de concentrados de hematíes y plasma fresco congelado. En los siguientes días postoperatorios persistió el shock mantenido y se desarrolló un síndrome de distrés respiratorio del adulto, precisando la enferma ventilación mecánica, antibioterapia, apoyo hemodinámico y hemofiltración arteriovenosa continua prolongados. Tras 29 días de estancia en la UCI la paciente fue dada de alta a la planta de hospitalización, y 12 días después fue dada de alta del hospital sin secuelas.

Discusión

Los traumatismos torácicos (TT) suponen aproximadamente el 4% de los pacientes traumatizados que ingresan en el hospital. Clásicamente se distinguen dos tipos de TT: los penetrantes, producidos por un arma blanca o proyectil, y los no penetrantes o cerrados, debidos generalmente a accidentes de tráfico. La mortalidad global de los accidentes de los TT es del 10-20%, pero mientras en los TT aislados es sólo del 7-14%, pasa al 25-30% cuando se asocia a trauma craneoencefálico o trauma abdominal, y hasta un 75% cuando se asocia con ambos¹.


La lesión cardíaca en los TT puede manifestarse como lesión cerrada (contusión cardíaca) o bien como lesión abierta (rotura cardíaca), la cual puede ser secundaria a TT penetrante o bien a TT cerrado. La incidencia de contusión cardíaca oscila entre el 7 y 53% según los métodos diagnósticos utilizados, y se produce por impacto directo sobre la parte anterior del tórax o por deceleración brusca². La rotura cardíaca secundaria a traumatismo torácico cerrado (TTC) suele ser un hallazgo necrópsico, dado que muy pocos casos pueden llegar con vida al hospital. En una serie

sobre 546 autopsias realizadas en TTC, el 64% presentaban rotura de una o más cámaras cardíacas³. La primera descripción de rotura cardíaca diagnosticada y reparada quirúrgicamente fue realizada en 1955 por Desforges et al⁴. Generalmente los casos descritos de rotura cardíaca por TTC que llegaron vivos al hospital no sobrevivieron más de 30-60 min^{3,5}, y se han descrito pocos casos con supervivencia prolongada⁶⁻⁸.

La supervivencia de la rotura cardíaca secundaria a TTC es muy inferior a la secundaria a lesión penetrante. Así, en la serie de Baillot et al⁹, que incluía roturas cardíacas o de aorta, la mortalidad para los que llegaron vivos al hospital fue del 8,5% en las heridas penetrantes y del 43% en las secundarias a TTC; si tenemos en cuenta que en ellas se incluían las lesiones de aorta y lesiones valvulares, podemos inferir que la mortalidad por rotura cardíaca es notablemente superior.

En cuanto a la localización de la rotura, todas las series apuntan al ventrículo, y sobre todo al ventrículo derecho como la cámara más frecuentemente lesionada en los TTC^{10,11}. No obstante, Santavirta y Arajarvi¹² en su serie sobre 1.121 TTC encontraron que la cámara afectada estaba en relación con la posición del traumatizado en el vehículo y de si este era portador o no de cinturón de seguridad. Así, en los conductores que llevaban cinturón de seguridad la cámara más frecuentemente lesionada era el ventrículo izquierdo, seguido del ventrículo derecho y aurícula derecha. En los conductores no portadores de cinturón de seguridad la afectación era similar en ambos ventrículos. En el caso de los pasajeros delanteros la relación se invertía, de forma que la incidencia era mucho mayor en el ventrículo izquierdo cuando llevaban cinturón, y mucho mayor en el ventrículo derecho cuando no eran portadores del cinturón de seguridad.

En lo que se refiere a las lesiones asociadas a las roturas por TTC, lo más frecuente es la presencia de fracturas costales (90%), generalmente las seis primeras costillas izquierdas, fractura esternal (85%) y laceración o contusión pulmonar (50%). En cuanto a las lesiones extratorácicas, lo más frecuente es la rotura hepática (60%) y esplénica (30%)¹¹⁻¹³. El mecanismo lesional es la contusión de las cámaras cardíacas sobre los fragmentos de costillas o esternón fracturados, aunque la presencia de casos de rotura cardíaca sin fracturas óseas pone de manifiesto la importancia de los movimientos de aceleración y deceleración en la génesis de la lesión. La presentación clínica dependerá de la integridad del pericardio. Cuando éste permanece íntegro, la rotura cardíaca se manifiesta con taponamiento cardíaco, el cual conlleva mayor mortalidad y es el responsable de la diferencia en dicha mortalidad entre los TTC y los TT penetrantes que cursan siempre con rotura pericárdica y generalmente sin taponamiento. En ocasiones la rotura pericárdica es aislada, lo cual puede asociarse a herniaciones cardíacas en ocasiones fatales¹⁴. En los casos de rotura pericárdica asociada a la cardíaca, la presentación clínica es la de shock hipovolémico por hemotórax masivo, como ocurrió en nuestro caso. Cuando se sospeche



que el hemotórax masivo es debido a rotura cardíaca o de aorta, siempre que éste no provoque insuficiencia respiratoria severa, no existe indicación para la colocación de un drenaje torácico dado que éste liberará el efecto hemostático que la presión del hemotórax ejerce sobre la rotura cardíaca, facilitando la hemorragia y obligando al pinzamiento del tubo torácico para evitar la exanguinación. La presencia de hemotórax masivo es una de las indicaciones de toracotomía de urgencia¹⁵. Tras la toracotomía lateral o bien mediante esternotomía, se procede a la reparación quirúrgica de la rotura, la cual requiere en el caso de las roturas ventriculares circulación extracorpórea (CEC) frecuentemente, mientras que en el caso de las roturas auriculares pueden ser manejadas sin CEC siempre que se trate de forma adecuada el shock hipovolémico, destacando el papel de la perfusión con adrenalina, la cual mantiene la actividad cardíaca y cierta presión arterial en los casos de exanguinación extrema.

BIBLIOGRAFÍA

1. Besson A, Saegesser F. The multiple injured chest trauma patient. En: Besson A, Saegesser F, editores. A colour atlas of chest trauma. Weert: Wolfe Med Publ, 1982; 73-91.
2. Besson A, Saegesser F. Trauma of the heart and pericardium. En: Besson A, Saegesser F, editores. A colour atlas of chest trauma. Weert: Wolfe Med Publ, 1982; 82-126.
3. Parmey LF et al. Non-penetrating traumatic injury of the heart. *Circulation* 1958; 18: 371-372.
4. Desforges G et al. Successful suture of ruptured myocardium after non-penetrating injury. *N Engl J Med* 1955; 252: 567-569.
5. Bright EF, Beck CS. Non-penetrating wounds of the heart. A clinical and experimental study. *Am G Heart J* 1935; 10: 293-321.
6. Trueblood HW et al. Blunt trauma rupture of the heart. *Ann Surg* 1973; 177: 66-69.
7. Smith JM et al. Blunt traumatic rupture of the atria. *J Thorac Cardiovascular Surg* 1976; 71: 617-620.
8. Leavitt BJ et al. Survival following non-penetrating traumatic rupture of the cardiac chambers. *Ann Thorac Surg* 1987; 44: 532-535.
9. Baillet R et al. Intrapericardial trauma: surgical experience. *J Trauma* 1989; 29: 736-740.
10. Clark DE et al. Traumatic rupture of the pericardium. *Surgery* 1983; 93: 495-501.
11. Tenzer ML. The spectrum of myocardial contusion: a review. *J Trauma* 1984; 25: 620-624.
12. Santavirta S, Arajarvi E. Ruptures of the heart in seatbelt wearers. *J Trauma* 1992; 32: 275-279.
13. Barberp-Marcial M et al. Rupture of the heart due to non-penetrating chest trauma. *J Cardiovasc Surg* 1975; 16: 16-20.
14. Hendel PN et al. Blunt traumatic rupture of the heart. *J Thoracic Cardiovasc Surg* 1981; 81: 574-576.
15. Jones KW. Thoracic Trauma. *Surg Clin NA* 1980; 60: 957-965.